Anno VII, N.1 - marzo 2016 / Year VII, N.1 - march 2016

Frontiera ORL

www.frontieraorl.it

Periodico di Otorinolaringologia, Patologia Cervico Facciale, Audiologia e Foniatria

Periodic of otolaryngology, cervico-facial pathology, audiology and speech therapy



numero speciale / special number

LA GESTIONE DELLA METASTASI LINFONODALE: APPROCCI INNOVATIVI INTEGRATI

CONGRESSO / CONGRESS

ISSN 2038-4793



GIORNATE DI ONCOLOGIA TESTA COLLO

"LA GESTIONE DELLA METASTASI LINFONODALE: APPROCCI INNOVATIVI INTEGRATI"

VENERDI 4 MARZO 2016

Hotel Gli Dei – Pozzuoli (NA)

I SESSIONE - MODERATORI: A. MASTELLA, O. MAROTTA

8.45 Protocollo diagnostico delle tumefazioni cervicali
(M. Mesolella)

9.00 Diagnostica radiologica: TAC e RMN nelle metastasi linfonodali cervicali
(A.A. Diano)

9.15 Utilità della PET nella stadiazione e follow-up dei pazienti con metastasi linfonodali dei tumori della testa e del collo
(P. Rambaldi)

9.30 Il carcinoma squamoso nei tumori testa collo: parametri istologici di aggressività intrinseca
(R. Franco)

9.45 Fattori prognostici di metastasi linfodonale nei carcinomi squamosi testa collo
(P. Capasso)

10.00 Marcatori molecolari circolanti: i microRNA come nuova frontiera nella definizione diagnostica e prognostica delle neoplasie umane
(M. Caraglia)

10.15 DISCUSSIONE

10.30 COFFEE-BREAK

II SESSIONE - MODERATORI: G. MOTTA, D. NAPOLITANO

10.50 Lo svuotamento linfonodale laterocervicale: classificazione ed evoluzione della tecnica
(F. Ricciardiello)

11.10 Il carcinoma del cavo orale: il trattamento di N0/N+
(L. Califano)

11.30 Il trattamento delle aree linfatiche del collo nei tumori maligni della parotide
(G. Dell'Aversana Orabona)

11.50 La metastatizzazione parotidea e laterocervicale dei tumori maligni della regione palpebrale
(F. Astarita)

12.10 La recidiva su N dopo chemioradioterapia per carcinoma advanced stage: quando la chirurgia?
(R. Palladino)

12.30 Lo svuotamento linfonodale nel trattamento del carcinoma della tiroide
(M. De Palma)

12.50 DISCUSSIONE

13.20 PAUSA PRANZO

III SESSIONE - MODERATORI: S. DEL PRETE, G. TORTORIELLO, M. CIMMINO

14.15 Trattamento chemioterapico nei carcinomi orofaringe/cavo orale advanced stage: indicazioni e risultati
(P. Tagliaferri)

14.30 Agenti target based in aggiunta alla chemioterapia nel trattamento del carcinoma delle vie aereo digestive superiori: dagli anticorpi alla immunoterapia
(R. Addeo)

14.45 Il ruolo del radioterapista nel carcinoma della laringe advanced stage : indicazione e risultati
(R. Pacelli)

15.00 Approcci alternativi nella terapia dei tumori della testa e del collo: il caso della polidatina
(P. Stiuso)

15.15 Definition of microRNAs predictive of nodal involvement in laryngeal cancer patients
(H. Kawasaki)

15.30 DISCUSSIONE

15.45 COFFEE-BREAK

16.00-18.00 TAVOLA ROTONDA: LA GESTIONE INTEGRATA DEL CARCINOMA DELLA LARINGE N0/N+: CHIRURGIA VERSUS PROTOCOLLI DI PRESERVAZIONE DI ORGANO

CHAIRMAN M. IENGO

PANELISTS: G.MOTTA, C.A. LEONE, F.RICCIARDIELLO, B. CHIURAZZI , M. CARRATURO

CONCLUSIONI *(PROF. M. IENGO –PROF CALIFANO)*
IL CORSO SARA' SEGUITO IN COLLEGAMENTO SKIPE CON L'UNIVERSITA' VEST VASILE GOLDIS DI ARAD (ROMANIA) (PER INTERCESSIONE DEL DR D. NAPOLITANO)

Presidenti del Corso: Prof. M. Iengo – Prof. L. Califano
Resposabili scientifici del corso: Dr. F. Ricciardiello – Prof. M Caraglia
Segreteria Scientifica : Dott.ssa F. Oliva e Dott.ssa T. Abate

Partecipanti: 60 specialisti Medici Oncologi, Medici Otorinolaringoiatri, Medici Anatomopatologi, Medici Radioterapisti, anestesisti, Medici Chirurghi Maxillo Facciali, Biologi Molecolari, Medici Odontoiatri.
Corso valido per i crediti ECM

Segreteria Organizzativa: MEDIACOM.M
Congress manager: MONICA ESPOSITO
mobile: +39 3205630517
per info e iscrizioni mail: medieventi@alice.it

Frontiera ORL

Periodico trimestrale
rivolto alla classe medica
Quarterly magazine for medical class

Direttore editoriale/Editor
Ortensio Marotta

Coordinatore di redazione
Editorial Coordinator
Vito Marotta

Direttore responsabile/Editor chief
Loredana Guida

Redazione/Editorial office
Via Fuga, 64 - Caserta

Dialogo con i lettori/Dialogue with readers
Ortensio Marotta
ortensio.marotta@alice.it
339.6681530
Direttore UOC di Otorinolaringoiatria,
AORN "S. Anna e S. Sebastiano", Caserta

Realizzazione editoriale/Production
guidalor@gmail.com
328.3090442

Anno VII, N. 1 - marzo 2016
Registrazione/Registrated
Tribunale di S. Maria Capua Vetere
n°765 del 22/06/2010

Info: www.frontieraorl.it
frontieraorl@gmail.com

Numero Speciale per il Congresso
Special Number for Congress

LA GESTIONE DELLA METASTASI LINFONODALE: APPROCCI INNOVATIVI INTEGRATI

COORDINATORE SCIENTIFICO:
FILIPPO RICCIARDIELLO

in questo numero... *in this number...*

Lo svuotamento linfonodale laterocervicale: classificazione ed evoluzione della tecnica
Neck dissection: classification and evolution
F. Ricciardiello 7

Fattori prognostici predittivi di metastatizzazione linfonodale del carcinoma squamocellulare della laringe
Prognostic patterns for predicting lymph node metastasis in patients with squamous cell carcinoma of the larynx
F. Ricciardiello, G. Petruzzi, G. Misso, T. Abate, F. Oliva, E. Cantone, M. Mesolella 20

Frontiera ORL è inserita:

- in DOAJ (*Directory of Open Access Journals, http://www.doaj.org*)
- nel database mondiale delle riviste on-line
- nell'elenco delle riviste scientifiche italiane
- nel database locale della biblioteca digitale SFX (*Sistema Bibliotecario di Ateneo*) a disposizione dell'Università di Napoli "Federico II"
- il titolo *"Frontiera ORL"* è inserito, da tempo, nell'autorevole ACNP (*Archivio Collettivo Nazionale dei Periodici*)

is included:

- in DOAJ (*Directory of Open Access Journals, http://www.doaj.org*)
- in the global database of Italian scientific journal on-line
- in the italian scientific journals
- in the digital library SFX (*university library system*) fully accessible to the University of Naples "Federico II"
- the title *"Frontiera ORL"* is included in the ACNP (*Periodicals Archive National Collective*)

DMII e rischio di carcinoma laringeo: studio pilota
DMII and laryngeal carcinoma risk: pilot study
B. Iorio, E. Cantone, D. Capuano, A. M. Di Lullo, G. Petruzzi, R. Villani, F. Oliva, M. Mesolella, F. Ricciardiello 39

Melanoma maligno della mucosa nasosinusale: caso clinico e revisione critica della letteratura
Sinonasal malignant mucosal melanoma: case report and critical review of the literature
E. Cantone, F. Giurazza, E. Piro, M. Cavaliere, F. Ricciardiello, A. M. Di Lullo 45

Aggiornamento sul trattamento e follow-up del plasmocitoma solitario extramidollare nasosinusale
Update on the treatment and follow-up of sinonasal solitary extramedullary plasmacytoma
E. Cantone, A. M. Di Lullo, L. Catalano, M. Coppola, P. Capriglione, F. Ricciardiello, F. Brando 56

Tumore Neuroendocrino della Laringe con Sindrome di Eaton-Lambert: case report
Neuroendocrine small cell carcinoma of the larynx with Eaton-Lambert syndrome: a case report
F. Ricciardiello, V. Allocca, R. Villani, F. Giurazza, R. Monaco, A. A. Diano, T. Abate 68

Immunoreattività per D2- 40 nei carcinomi squamo cellulari della testa e del collo (HNSCC)
Immunoreactivity for D2-40 in head and neck squamocellular carcinoma (HNSCC)
E. M.Vasca, I. Lile, D. Napolitano, F. Ricciardiello, T. Abate, U. Crispino, M. Diana, V. Vasca, S. Mazzone 76

Mioepitelioma della ghiandola parotide
Parotid Gland Myoepithelioma
F. Ricciardiello, F. Brando, T. Abate, F. Oliva, E. Cantone, M. Mesolella, I. Cozzolino 85

Tumore di Warthin della parotide: grave complicanza dopo esecuzione del FNAC
Warthin tumor of the parotid gland: severe complication after FNAC
F. Ricciardiello, T. Abate, A. M. Di Lullo, V. Della Peruta, F. Brando, E. Cantone, M. Mesolella 92

Carciroma basaloide squamo cellulare della laringe: presentazione di 27 casi e analisi della letteratura
Basaloid squamous cell carcinoma of the larynx: presentation of 27 case and review of the literature
M. Mesolella, B. Iorio, M. Cimmino, A. M.Di Lullo, F. Ricciardiello, R. Iovine, L. Fattore, M. E. Liguori 99

Trattamento dei carcinomi glottici, in fase iniziale, con ausilio di laser a CO_2
Resection margins in initial phase glottic carcinoma, treated endoscopically using CO_2 laser
B. Iorio, M. Iengo, M. Cimmino, F. Oliva, F. Riccirdiello, M. Landi, M. Mesolella 109

Metastasi laterocervicali da carcinoma anaplastico della tiroide come prima manifestazione clinica: 2 case report
Laterocervical lymphnode metastasis of anaplastic thyroid carcinoma as first manifestation: 2 case report
V. Bottino, P. Maida, M.G. Esposito, G. Marte, C. Mauriello, A. Canfora, F. Oliva, T. Abate, A. Ferronetti 113

Valore prognostico di EGFR ed inibizione della trasmissione del segnale EGFR-MEDIATO: strategie terapeutiche efficaci nel controllo del carcinoma della laringe
Prognostic value of EGFR and EGFR-MEDIATED transduction signal inhibition: effective therapeutic strategies in the management of laryngeal cancer
A. Lombardi, G.Misso, H. Kawasaki, S. Zappavigna, A. Luce, T. Abate, C. Ferri, A.M.Cossu, M.Abate, M.L. Apa, R. Meoli, F. Ricciardiello, M. Caraglia 116

MICRO-RNA come marcatori biologici nella prevenzione e nella diagnosi dei carcinomi del cavo orale
MICRO-RNAs as biological markers for prevention and diagnosis of oral carcinomas
G. Misso, A. Lombardi, H. Kawasaki, T. Abate, A. Grimaldi, S. Porto, M. R. Zarone, M. Russo, D. C. Vuoso, F. Dell'Angelo, F. Ricciardiello, M. Caraglia 119

Definition of microRNAs predictive of nodal involvement in laringeal cancer patients
H. Kawasaki, R. Capasso, A. Lombardi, G. Misso, T. Abate, F. Ricciardiello, D. Ingrosso, M. Caraglia 122

Il carcinoma del cavo orale: il trattamento di N0/N+
Oral cell carcinoma: treatment of N0/N+
L. Califano 123

Il trattamento delle aree linfatiche del collo nei tumori maligni della parotide
Cervical node managment in parotid gland tumor
O. G. Dell'Aversana 125

Diagnostica radiologica: TAC e RMN
nelle metastasi linfonodali cervicali
CT and MRI in cervical lymph node metastases
A. A. Diano, M. Tecame, M. Muto 127

Head and neck squamous cell carcinoma:
histopathological parameters of aggressive behaviour
A. Ronchi, M. Montella, I. Panarese, G. Roccuzzo, R. Franco 130



Lo svuotamento linfonodale laterocervicale: classificazione ed evoluzione della tecnica

Neck dissection: classification and evolution

F. Ricciardiello

Dipartimento Testa collo, UOC Otorinolaringoiatria, AOU Policlinico Federico II, Napoli

Abstract

La metastasi linfonodale rappresenta il fattore prognostico più importante, per cui il trattamento del collo ha sempre avuto una notevole importanza nella strategia terapeutica dei tumori testa collo. Si presenta un revisione della evoluzione che negli anni ha avuto lo svuotamento linfonodale laterocervicale.

Introduzione

I primi trattamenti chirurgici dei linfonodi del collo furono intrapresi negli ultimi anni del 18° secolo da chirurghi come Kocker, Billroth, Von Langenbeck con risultati disastrosi. Jawdynky nel 1888 pubblicò, per primo, l'insuccesso di una resezione "en bloc" di una metastasi linfonodale con asportazione di carotide, vena giugulare interna e muscolo sternocleidomastoideo. Dopo questi eroici tentativi, la prima vera segnalazione, in letteratura, di un razionale ed efficace trattamento dell'area linfatica cervicale è merito di G. Crile che nel 1906 pubblica su JAMA una lettura tenuta al Congresso annuale dell'American Medical Association (AMA). Il lavoro conteneva concetti estremamente moderni relativi sia alla filosofia di approccio a questi malati, sia alla tecnica anestesiologica e chirurgica utilizzata.

L'Autore introdusse alcuni concetti rivoluzionari tra cui la concezione di cancro come patologia "locale" che, negli stadi iniziali, è suscettibile di guarigione definitiva con una exeresi completa; la convinzione che lo svuotamento debba essere profilattico e al tempo stesso curativo, infatti nel suo articolo sottolinea che "..a

Abstract

Cervical nodal metastasis represents the prognostic factor more relevant, so the neck treatment has always been an important stage for therapy of head and neck tumors. We present a revision of advances in technical of neck dissection over the years.

Introduction

The first surgical treatments of the lymph nodes of the neck were undertaken in the last years of the 18° century from surgeons as Kocker, Billroth, Von Langenbeck with disastrous results. Jawdynky in the 1888 published, for first, the failure of a resection "en bloc" of a nodal metastasis with removal of carotid, internal jugular vein and muscle sternocleidomastoideo. After these heroic attempts, the first true signaling, in literature, of a rational and effective treatment of the cervical lymphatic area is worth of G. Crile that in 1906 public on JAMA a reading kept to the annual Congress of the American Medical Association (AMA). The job contained extremely modern concepts relative both to the philosophy of approach to these patients, and to the anesthesiological technique.

The author introduced some revolutionary concepts, among them he says that the cancer is a "local" pathology that, in the initial stadiums, is susceptible of definitive recovery with a complete removal as the conviction that the dissection must be preventive and curative in fact in its article it underlines that "..to dissection is indicated whether the gland are or are not palpable..".

Crile, in his publication, also recommended some technical shrewdness as that to always use an anatomical dissection with sharp and to avoid

Indirizzo per corrispondenza / Address for correspondence: F. Ricciardiello - Dipartimento Testa collo, UOC Otorinolaringoiatria, AOU Policlinico Federico II, Napoli - E-mail: filipporicciardiello@virgilio.it

dissection is indicated whether the gland are or are not palpable..". Crile, nella sua pubblicazione, raccomandava anche alcuni accorgimenti tecnici come quello di utilizzare sempre una dissezione anatomica con tagliente ed evitare trazioni e manipolazioni dei tessuti asportati per non favorire la disseminazione neoplastica. Le tecnica anestesiologica utilizzata, molto originale, consisteva in una intubazione nasale bilaterale con cateteri in gomma collegati con un erogatore di vapori di etere e posizionati a fianco dell'aditus laringeo, escluso dal cavo orale con un "packing" serrato in garza per evitare scolo di saliva in trachea. La tecnica chirurgica, definita svuotamento radicale del collo (Radical Neck Dissection - RDN), era quella classica ancora oggi utilizzata con l'unica variante rappresentata dalla conservazione della ghiandola sottomascellare. Veniva allora considerata problematica la chiusura contemporanea delle vene giugulari interna ed esterna per il rischio di complicanze cerebrali, mentre era suggerita la temporanea chiusura della carotide esterna per minimizzare il rischio emorragico. Venne inoltre rapidamente acquisito che l'intervento controlaterale in tempo differito non poneva problemi particolari al ritorno venoso cefalico. L'esperienza riferita dell'Autore era relativa a 132 interventi eseguiti in 8 anni. L'analisi retrospettiva della casistica rilevava l'efficacia dell'intervento in monoblocco nel controllo della malattia ed evidenziava una serie di insuccessi terapeutici ed errori tecnici, soprattutto relativi alla prima fase dell'esperienza, correlati ad interventi parziali (linfoadenectomie), accesso chirurgico insufficente o incompleto alla regione cervicale, emorragie ed eccessive manipolazioni del pezzo operatorio: in sintesi, l'inefficacia terapeutica di interventi limitati e, pertanto, incompleti. Un concetto oncologico rapidamente acquisito è quello dell'inutilità terapeutica di interventi eseguiti in casi di fissità dell'adenopatia/e ai muscoli prevertebrali e/o alla cute[1].

La comunità chirurgica internazionale all'inizio accoglie l'intervento di Crile con una certa diffidenza, probabilmente per le difficoltà tecni-



G. Crile

tractions and manipulations of the tissues removed in order to avoid the neoplastic dissemination. The anesthesiological techniques used, very original, consisted in a bilateral nasal intubation with rubber catheters connected with a dispenser of vapors of ether and positioned near to laryngeal aditus, excluded by the oral cavum with a "packing" clamped in gauze to avoid drainage of saliva in trachea. The surgical technique, defined Radical Neck Dissection (RDN), was the classical still used nowadays, with the only varying represented by the maintenance of the submaxillar gland. Then was considered problematic the contemporary closing of the internal and external jugular veins for the risk of cerebral complications, while the temporary closing of the external carotid was suggested for minimizing the risk hemorrhagic. Besides, it came quickly acquired that the controlateral intervention in deferred time didn't set particular problems to the cephalic venous return. The reported experience of the author was related to 132 interventions performed in 8 years. The retrospective analysis of the clinical records set in evidence the efficacy of the intervention in unique piece for the oncologic control of the illness and a series of therapeutic failures or technical errors, above all related to the first phase of the experience, correlated to partial (linfoadenectomy) interventions, poor or incomplete surgical access to the cervical

che, anestesiologiche e chirurgiche, e la facilità di insorgenza di complicanze settiche, proprie della chirurgia di quei tempi, che rendevano formidabile una simile procedura. Tuttavia, il continuo aumento di neoplasie della testa e del collo, il loro decorso drammatico ed il progresso tecnologico obbligano ad un suo utilizzo sempre più estensivo, tanto che H. Martin e Coll. nel 1951 pubblicano su Cancer un articolo di una sessantina di pagine sulla dissezione chirurgica del collo: l'esperienza degli Autori è costruita sulla base di 1450 interventi realizzati in 22 anni. Si tratta della prima descrizione sistematica del trattamento chirurgico dell'area linfatica cervicale e l'intervento, definito appunto "Radical neck dissection" (RND), è esattamente quello proposto da Crile quasi 50 anni prima e praticato oggi. Si tratta indubbiamente di una procedura chirurgica assai efficace dal lato oncologico, ma problematica per gli aspetti invalidanti conseguenti al sacrificio del nervo accessorio spinale (Xl nervo cranico), che comporta una invalidità funzionale del cingolo scapolare e dell'arto superiore, del muscolo sternocleidomastoideo (SCM), che determina un danno estetico rilevante, e della vena giugulare interna (VGI), che impedisce un intervento bilaterale contemporaneo per il rischio di un edema cerebrale[2].

L'intervento di RND divenne il "gold standard" per il trattamento dell'area linfatica cervicale nei tumori testa-collo.

Agli inizi degli anni '60 O. Suarez pubblica una tecnica chirurgica conservativa a fini funzionali ed estetici che, però, preserva la radicalità oncologica.

I principi anatomici che conducono Suarez a proporre l'intervento, che da lui prende il nome sono i seguenti:

1. Non esistono linfonodi all'interno degli sdoppiamenti fasciali che rivestono i muscoli, l'asse vascolonervoso ed i visceri del collo;
2. L'asportazione delle fasce comporta l'asportazione di tutto il contenuto delle aree che esse rivestono.

La radicalità oncologica dell'intervento di Suarez richiede la dissezione delle fasce senza

region, hemorrhages and excessive manipulations of the operating piece: in synthesis, the therapeutic ineffectiveness of limited interventions and, therefore, incomplete. An oncological concept quickly acquired is that of the therapeutic uselessness of interventions performed in cases of fixity of the adenopaties to the prevertebral muscles and/or to the skin[1].

The international surgical community to the beginning welcomes the intervention of Crile with a certain distrust, probably for the technical, anesthesiological and surgical difficulties, and the facility of onset of septic complications, proper of the surgery of that times, that made a similar procedure formidable. Nevertheless, the continuous increase of the head and neck tumors, their dramatic progress and the technological development, force to an extensive use of this procedure more and more, so that H. Martin and Coll. in the 1951 published on Cancer an article of about sixty pages regard the surgical dissection of the neck: the experience of the Authors is built on the base of 1450 interventions realized in 22 years. It deals with the first systematic description of the surgical treatment of the cervical lymphatic area and the intervention, defined note "Radical neck dissection" (RND), it is exactly that proposed by Crile almost 50 years before and practiced today. It is undoubtedly an effective surgical procedure from the oncological results but problematic for the invalidating aspects consequent to the sacrifice of the accessory spinal nerve (XI cranial nerve), that behaves a functional invalidity of the scapular track and the superior limb, of the muscle sternocleidomastoideo (SCM), that determines a remarkable aesthetical damage, and of the internal jugular vein (VGI), that prevents a contemporary bilateral intervention for the risk of a cerebral edema[2].

The intervention of RND became the "gold standard" for the treatment of the cervical lymphatic area in head and neck tumors.

At the beginnings of the years '60 Or. Suarez publishes a conservative surgical technique for functional and aesthetical purposes that, however, preserves the oncological radicality.

The anatomical principles that conduct Suarez to propose the intervention that takes the name from him are the followings:

1. *There aren't lymph nodes inside the bandage doublings that dress the muscles, the vascular*

soluzioni di continuo in modo da mantenere unito il pezzo operatorio. Ciò rende oncologicamente comparabile questo intervento allo svuotamento radicale (RND) sia perché ne mantiene i confini, sia perché esporta in un solo blocco le stesse aree linfatiche[3].

Negli anni '60, l'intervento di Suarez viene importato in Italia da Bocca che lo esegue con indicazioni probabilmente anche estensive e diviene pertanto il più strenuo difensore della sua radicalità oncologica a fronte dello scetticismo e dell'opposizione dei seguaci dei RND. Alla luce dell'esperienza accumulata, oggi è dimostrato che questo intervento è oncologicamente sovrapponibile al RND solo se le strutture non-linfatiche risparmiate sono esenti da neoplasia, vale a dire in assenza di estensione extracapsulare della metastasi.

Tuttavia, per apprendere a fondo la filosofia e la tecnica di questo originale intervento è utile fare riferimento alle ricerche di Teatini e Coll. che nel 1975 pubblicano una sostanziale revisione analitica dell'opera di Suarez corredata da un approfondito studio anatomico per validarne la radicalità[4].

In questo lavoro la schematizzazione topografica cervicale utilizzata è quella di Pernkopf che condiziona la disposizione fasciale soprattutto alla differente origine embrionale della muscolatura cervicale divisa in muscoli branchiali e autoctoni. I primi, innervati dal XI nervo cranico, sono rappresentati dal SCM e dal trapezio ed il loro rivestimento prende il nome di fascia cervicale comune perché, essendo questi muscoli più superficiali e sostanzialmente sovrapposti ai successivi, la loro fascia avvolge a manicotto l'intero complesso del collo sdoppiandosi solo in corrispondenza dei due ventri muscolari. I secondi, innervati dal plesso cervicale, comprendono il sistema degli scaleni con l'elevatore della scapola, il sistema dei retti anteriori ed il sistema dei prevertebrali e sono avvolti dalla fascia cervicale propria. Questa fascia ha uno sviluppo molto complesso e più discontinuo della precedente perché, dopo aver avvolto il sistema dei muscoli retti anteriori, presenta una interruzione a livello della cosiddetta nicchia scalenica anteriore

nervous bundle and the innards of the neck;

2. *The removal of the bands involves the removal of the whole content of the areas that they dress.*

The oncological radicality of the intervention of Suarez asks for the dissection of the bands seamless in order to maintain united the operating piece. This makes oncologically comparable this intervention to the radical neck dissection (RND) both because it maintains its confins, and because it exports in an unique block the same lymphatic areas[3].

In the '60, the intervention of Suarez was imported in Italy by Bocca that performs it probably with extensive indications and it becomes, therefore, the bravest defender of its oncological radicality despite the skepticism and the opposition of the followers of the RNDs. In the light of the accumulated experience, today it is shown that this intervention is oncologically similar to the RND only if the saved not-lymphatic structures are free from neoplasia, that is in absence of extracapsular extension of the metastasis.

Nevertheless, to learn thoroughly the philosophy and the technique of this original intervention is useful to make reference to the searches of Teatini and Coll. whose, in the 1975, public a substantial analytical revision of the work of Suarez equipped by a deepened anatomical study to validate its radicality[4]. In this job the cervical topographical schematization used is by Pernkopf that conditions the disposition bandage to the different embryonic origin of the cervical musculature divided in branchal and autochtonous muscles. The first ones, innervated by the XI cranial nerve, are represented by the SCM and by the trapeze and their covering takes the name of common cervical band because, being these more superficial muscles and substantially overlapped to the following ones, their band winds to muff the whole complex of the neck undoubling only in correspondence of the two muscular bellies. The seconds, innervated by the cervical plessum, include the system of the scalene ones with the elevator of the scapula, the system of the anterior retti and the system of the prevertebralis and they are enveloped by the proper cervical band. This band has a very complex and more discontinuous development of the preceding one because, after having enveloped the system of the anterior retti muscles, introduces an interruption to level of the so-called anterior

che separa il muscolo sterno tiroideo dallo scaleno anteriore. Quindi, la fascia prosegue posteriormente avvolgendo il sistema degli scaleni con una lacuna a livello del plesso brachiale tra scaleno anteriore e medio (nicchia scalenica posteriore), l'elevatore della scapola, gli spleni, e gli altri muscoli prevertebrali (segmento prevertebrale della fascia propria). Questa architettura fasciale definisce principalmente due aree, laterale e centrale,in cui si trovano i linfatici del collo, separate da una lamina fibroconnettivale, il setto fibroso longitudinale che occupa la nicchia scalenica anteriore e contiene il fascio vascolonervoso. L'area laterale è unica, ha la forma di una piramide triangolare ad apice superiore ed il suo limite inferiore arbitrario corrisponde alla clavicola. In parte essa risulta coperta dal SCM (recesso sottomuscolare) ed è attraversata dall'XI nervo cranico. L'area centrale, al contrario, è ripartita in varie concamerazioni, l'area viscerale, l'area pre-laringea, l'area retro viscerale e l'area paraviscerale. Solo quest'ultima, che ha pure la forma di una piramide triangolare con apice inferiore in corrispondenza del lobo tiroideo ed è attraversata dal nervo ipoglosso, viene interessata dalla dissezione. La corretta strategia sequenziale dell'intervento prevede la svuotamento dell'area laterale, previa dissezione della fascia cervicale comune dal SCM, la dissezione del setto fibroso longitudinale e quindi lo svuotamento dell'area paraviscerale. Questo intervento, definito dagli Autori con il termine "funzionale", dal lato oncologico appare più completo e convincente di altri svuotamenti linfatici cosiddetti funzionali proposti da diverse scuole chirurgiche latine sulla scorta dell'intervento di Suarez perché comprende sistematicamente la catena linfatica dell'XI nervo cranico generalmente esclusa. Si tratta di un intervento lungo e difficile e pertanto spesso eseguito in forma parziale, limitativa e pertanto genericamente scorretta sotto il profilo oncologico[5].

L'esperienza di Suarez –Bocca rese sempre più evidente la tendenza a ridurre l'invasività della dissezione dei linfonodi del collo al fine di minimizzare le invalidanti sequele. A tal pro-

scalenic niche that separates the muscle sternum thyroid from the anterior scalene. Then, the band subsequently continues winding the system of the scalene ones with a gap to level of the brachial plessum among scalene anterior and middle (posterior scalenic niche), the elevator of the scapula, the splenis and the other muscles prevertebrali (prevertebral segment of the proper band). This architecture bandage mainly defines two areas, lateral and central, in which the cervical lymphatic are found, separated by a foil fibrous connectival, the longitudinal fibrous septum that occupies the scalenic anterior niche and it contains the bundle vascular nervous. The lateral area is unique, it has the form of a triangular pyramid to superior apex and its arbitrary inferior limit it corresponds to the clavicle. Partly it results covered by the SCM (submuscolar recess) and it is crossed by the XI cranial nerve. The central area, is divided contrarily, in various areas, the visceral one, the pre-laryngeal area, the posterior visceral area and the paravisceral area. This last, that also has the form of a triangular pyramid with inferior apex in correspondence of the thyroid lobe and is crossed by the nerve hypoglosso, it is interested during the dissection. The correct sequential strategy of the intervention provides the dissection of the lateral area, previous dissection of the cervical common band from the SCM, the dissection of the longitudinal septum and then the dissection of the paravisceral area. This intervention, defined from the Authors with the term "functional", from the oncological profile it appears more complete and convincing of other so-called functional dissections proposed from different Latin surgical schools on the escort of the intervention of Suarez, because it systematically includes the lymphatic chain of the XI cranial nerve generally excluded. It deals with a long and difficult intervention and therefore often performed in partial form, limited and therefore generically incorrect under the oncological profile[5].

The experience of Suarez-Bocca made evident more and more the tendency to reduce the invasivity of the cervical node dissection with the purpose to minimize the invalidating sequences. At this regard Ballantyne et al in 1960 introduced the concept of dissection limited to the lymph nodes at risk of metastasis: selective cervical dissection; that is, while the functional intervention

posito Ballantyne et Al nel 1960 introdussero il concetto di svuotamento limitato ai linfonodi effettivamente a rischio di metastasi: svuotamento laterocervicale selettivo; cioè, mentre l'intervento funzionale si basava su presupposti anatomici, quello selettivo aveva una " base probabilistica". A seconda della sede di origine, la possibilità di interessamento di un determinato gruppo di un determinato gruppo di linfonodi varia in relazione al percorso del drenaggio linfatico (che è simile nei vari individui) [6].

L'avvento degli svuotamenti selettivi determina la comparsa, in letteratura, di definizioni differenti per procedure chirurgiche sostanzialmente analoghe, generando confusione e rendendo difficile la trasmissione di esperienze comuni.

Nel 1989 Medina per porre ordine su questo problema e classificare le varianti tecniche limitative del RND definite con termini generici (quali modificato, funzionale, conservativo, selettivo, limitato), che non sono descrittivi e generano confusione e difficoltà di confronto delle diverse casistiche, propone una personale classificazione degli svuotamenti linfatici del collo basata su una originale concezione dell'anatomia chirurgica delle aree (o regioni) linfatiche del collo applicata dall'inizio degli anni '80 al Mamorial Sloan Kettering Cancer Center. La classificazione di Medina tiene conto sia delle regioni linfatiche (preferisce la definizione "regione" anziché "livello", utilizzato all'origine, perché quest'ultimo non esprime il concetto di profondità), rimosse selettivamente sulla base del rischio di metastasi, sia delle strutture non-linfatiche conservate o rimosse rispetto allo svuotamento tradizionale. Le regioni linfatiche utilizzate sono 5:

1. Sottomentale e sottomandibolare;
2. Giugulare alta;
3. Giugulare media;
4. Giugulare inferiore;
5. Triangolo posteriore.

Lo svuotamento viene definito:

- *Comprensivo* (regioni 1->5). L'intervento basilare di riferimento è il RND che rimuove tutti i linfonodi di un lato del collo

founded him itself on anatomical presuppositions, the selective one had a "probabilistic basis". According to the side of origin, the possibility of interest of a determined group of lymph nodes varies in relationship to the course of the lymphatic drain (that is similar in the various individuals)[6].

The advent of the selective dissection determines the appearance, in literature, of different definitions for substantially analogous surgical procedures, producing confusion and the transmission of common experiences making difficult. In the 1989 Medina to set order on this problem and classify the limitative technical variations of the RND defined with generic terms (as modified, functional, conservative, selective, limited), that are not descriptive and they produce confusion and difficulty of comparison of the different clinical reports, he proposes a personal classification of the lymphatic dissections of the neck based on an original conception of the surgical anatomy of the lymphatic areas (or regions) of the neck applied at the Mamorial Sloan Kettering Cancer Center from the beginning of the years '80. The classification of Medina keeps in mind both of the lymphatic (the definition prefers "region" rather than "level" used to the origin because this last contains a meaning of distance or depth from a center of origin) regions, selectively removed on the base of the risk of metastasis, both of the preserved not-lymphatic structures or removed in comparison to the traditional dissection. The used lymphatic regions are 5:

1. *Submental and submandibular;*
2. *Jugular superior;*
3. *Jugular average;*
4. *Jugular inferior;*
5. *Posterior triangle.*

The dissection is defined:

- *Comprehensive (regions 1 - >5). The fundamental intervention of reference is the RND that removes all the lymph nodes of a side of the neck, from the inferior border of the jaw to the clavicle and from the median line to the anterior border of the muscle trapeze. They are included in this category all the amendments (MRND) that reduce the morbility of the intervention prototype,*

lo, dal margine inferiore della mandibola alla clavicola e dalla linea mediana al margine anteriore del muscolo trapezio. Vengono incluse in questa categoria tutte le modifiche (MRND) che in qualche modo riducono la morbilità dell'intervento prototipo, vale a dire che conservano l'XI (Tipo I), più la VGl (Tipo II) più lo SCM (Tipo III). Quest'ultimo tipo corrisponde allo svuotamento funzionale di Suarez- Bocca. È infine necessario identificare una variante (sottotipo A) sia del RND che del MRND che non rimuove i linfonodi della regione l.

- *Selettivo* quando rimuove in blocco solo le regioni linfatiche a rischio di metastasi in funzione della sede di T. Il razionale di questi interventi deriva dall'analisi retrospettiva delle vie preferenziali di diffusione linfatica delle neoplasie della testa e collo e consente un morbilità ridotta la stadiazione della malattia senza compromettere le probabilità di cura. In questa categoria, XI, VGI e SCM vengono di regola risparmiati. Si possono classificare 3 tipi di svuotamento selettivo:
  - laterale (regioni 2 -> 4).
  - anterolaterale (regioni 1 -> 4) con il sottotipo sopraomojoideo (regioni 1-> 3).
  - postero-latelale (regioni 2 -> 5 + linfonodi retroauricolari e sottoccipitali). In questo caso è previsto uno svuotamento radicale con resezione di XI, VGI e SCM ed i relativi sottotipi vengono indicati come nel MRND.

Svuotamenti selettivi ancora più limitati sono quelli regionali (laterale superiore- regione 1 - e laterale inferiore - regione 4), il primo utilizzato nella stadiazione delle neoplasie della parotide ed il secondo in quelle della tiroide. Va sottolineato come i confini di uno svuotamento linfatico selettivo non possono essere sistematicamente tracciati con strutture anatomiche definite e pertanto l'estensione dell'intervento si basa soprattutto sull'esperienza e sul giudizio del chirurgo.

- *Esteso* quando rimuove in aggiunta aree linfatiche non comprese nel RND e le elenca

so they preserve the XI (Type I), the VGI (Type II) and the SCM (Type III). This last type corresponds to the functional dissection of Suarez - Bocca. It is necessary identify a variation (subtype A) both of the RND and of the MRND that doesn't remove the lymph nodes of the region l.

- *Selective when it removes in one block the lymphatic regions at risk of metastasis in the basis of the site of T. The reason of these interventions derives from the retrospective analysis of the preferential streets of lymphatic diffusion of the neoplasies of the head and neck and it allows the assessment of the illness with a reduced morbility without jeopardizing the probabilities of care. In this category, XI, VGI and SCM are always saved. It is possible classify 3 types of selective dissection:*
  - *Lateral (regions 2 - > 4).*
  - *Antero-lateral (regions 1 - > 4) with the subtype supraomohyoid (regions 1 - > 3).*
  - *Postero-Iateral (regions 2 - > 5 + lymph nodes retroauricolari and suboccipital). In this case it is anticipated by a radical neck dissection with resection of XI, VGI and SCM and the relative subtypes are pointed out as in the MRND.*

Selective dissection even more limitated are those regional (superior lateral - region 1 - and inferior lateral - region 4), the first one used in the staging of the neoplasies of the parotid and the second in those of the thyroid. It must be underlined as the borders of a selective dissection cannot systematically be layouts with defined anatomical structures and therefore the extension of the intervention is based on the experience and on the judgment of the surgeon.

- *Wide when it removes other lymphatic areas not incluse in the RND and it analytically lists them.*

Then, every individual technique of dissection that doesn't reenter in the categories above brought can be described with a list of the removed lymphatic areas e/o of the anatomical structures resecate or preserved[7].

The following year, the committee of the surgery of the head and neck and oncology of the American Accademy names a board to standardize definitively the terminology of the neck dissection and to estab-

analiticamente.

Infine, ogni tecnica individuale di svuotamento che non rientri nelle categorie sopra riportate può essere descritta con un elenco delle aree linfatiche rimosse e/o delle strutture anatomiche resecate o conservate[7].

L'anno seguente, il comitato della chirurgia della testa e collo ed oncologia della American Accademy nomina una commissione per standardizzare definitivamente la terminologia degli svuotamenti linfatici del collo e stabilire una classificazione ufficiale di questi interventi.

Gli obiettivi di questo programma sono sinteticamente i seguenti:

- Standardizzare l'anatomia chirurgica dei linfatici del collo;
- Proporre, in riferimento alla nomenclatura tradizionale, la terminologia per classificare gli interventi e nel contempo definire le aree linfatiche e le strutture non linfatiche rimosse.

La commissione, sotto la guida di Robbins, pubblica nel 1991 un articolo che modifica la classificazione di Medina e rivoluziona l'approccio scientifico allo svuotamento latero-cervicale.



T. Robbins

In particolare, le regioni linfatiche che sono nuovamente definite livelli ed ai primi 5, che non vengono modificati, viene aggiunto il VI livello, chiamato compartimento anteriore o centrale[8].

L'intervento standard di riferimento resta il RND e qualsiasi altro intervento viene considerato come una modifica della procedura di base. Quando tale variante comporta la conservazione di una o più livelli linfatici di regola compresi nel RND definisce la procedura come svuotamento selettivo. Se poi la procedura chirurgica viene allargata a gruppi linfonodali addizionali e/o a strutture non-linfatiche non previste dal RND, l'intervento viene definito svuotamento radicale esteso (ERND).

La classificazione raccomandata è pertanto la seguente:

- RND (livelli 1->5) con i soliti confini anatomici ed il sacrificio di XI,VGI e SCM. Non compresi i livelli linfatici sub occipitali,

lish an official classification of these interventions.

The objectives of this program are synthetically the followings:

- *To standardize the surgical anatomy of the lymphatic of the neck;*
- *To propose, in reference to the traditional nomenclature, the terminology to classify the interventions and at the same time to define the lymphatic areas and the removed non lymphatic structures.*

The board, under the guide of Robbins, public in 1991 an article that modifies the classification of Medina and it revolutionizes the scientific approach to the cervical dissection.

In particular, the lymphatic regions are again defined levels and to the first 5, that are not modified, they added the VI, called anterior or central compartment[8].

Memorial Sloan-Kettering Cancer Center
The Best Cancer Care. Anywhere.

Standard intervention of reference remain the RND and any other intervention is considered as a change of the procedure of base. When such variation involves the maintenance of one or more lymphatic levels of rule understood in the RND it defines the procedure as selective dissection. If the surgical procedure is widened to additional lymphonodal groups and/or to not-lymphatic structures not included in the RND, the intervention is defined extended radical neck dissection (ERND).

The recommended classification is therefore the following:

- *RND (levels 1 - >5) with the usual anatomical confinements and the sacrifice of XI, VGI and SCM. This type don't include the lymphatic levels sub occipital, periparotid, retropharyngeal and paratracheal.*
- *MRND (levels 1 - >5), analogous for extension to the precedent, preserve one or more non lymphatic structures, or rather XI, VGI, SCM,*

periparotidei, retro faringei e paratracheali.

- MRND (livelli 1->5), analogo per estensione al precedente, conserva una o più strutture non linfatiche, vale a dire XI,VGI, SCM, che devono essere esplicitate nella definizione e nel protocollo chirurgico.
- Svuotamento linfatico selettivo. Si riferisce a qualsiasi linfoadenectomia inferiore al RND e sono previsti 4 sottotipi:
  - ✓ Svuotamento sopraomoioideo (livelli 1->3). I suoi confini sono i rami del plesso cervicale superficiale, il muscolo omoioideo, il margine della mandibola e la linea mediana.
  - ✓ Svuotamento postero laterale (livelli 2->5 + linfatici sub occipitali e retro auricolari).
  - ✓ Svuotamento laterale (livelli 2->4). I suoi confini sono i rami del plesso cervicale superficiale e la linea mediana.
  - ✓ Svuotamento del compartimento anteriore o centrale (livello 6). I suoi confini sono in alto lo ioide ed in basso la forchetta sternale. Comprende i gruppi linfatici pretracheali, para tracheali e peritiroidei. Viene normalmente indicato per le neoplasie della tiroide.

Altre varianti limitative o estensive dello svuotamento linfatico selettivo possono essere definite con la lista individuale dei gruppi linfatici conservati o rimossi. Qualsiasi svuotamento selettivo per definizione conserva XI, VGI, e SCM.

- Svuotamento radicale esteso (ERND). Si riferisce ad una procedura chirurgica che sacrifica una o più aree linfatiche e/o una o più strutture non linfatiche non comprese nel RND. Queste vengono elencate singolarmente nella definizione dell'intervento nel protocollo chirurgico.

La classificazione di Robbins riscuote un consenso unanime nella letteratura mondiale, ulteriori e legittimi tentativi di semplificare ed uniformare lo studio dei linfonodi del collo non possono prescindere dal lavoro di Robbins[8].

Così nel 1994 Spiro e coll. del Memorial Sloan Kettering Cancer Center di N.Y. propongono una revisione della classificazione di Rob-

that must have rendered explicit in the definition and in the surgical protocol.

- *Selective neck dissection. It refers to any linfoadenectomias inferior to the RND and they are anticipated 4 subtypes:*
  - ✓ *Supraomohyoid dissection (levels 1 - >3). Its borders are the branches of the superficial cervical plessum, the muscle omohyoid, the Border of the jaw and the median line.*
  - ✓ *Postero-lateral dissection (levels 2 - > 5 + lymphatic sub occipitali and retroauricolar).*
  - ✓ *Lateral dissection (levels 2 - >4). Its borders are the branches of the superficial cervical plessum and the median line.*
  - ✓ *Anterior or central dissection (level 6). Its borders are the hyoid up and the sternal fork down. It includes the pretracheal, tracheal, perithyroid lymphatic groups. It is normally made for the thyroid neoplasies.*

Other limitative or extensive variations of the selective neck dissection can be defined with the individual list of the preserved lymphatic groups or the removed ones. Any selective dissection for definition preserves XI, VGI and SCM.

- *Extended (ERND) radical neck dissection. It is referred to a surgical procedure that sacrifices one or more lymphatic areas and/or one or more non lymphatic structures not included in the RND. These are singly listed in the definition of the intervention e in the surgical protocol.*

The classification of Robbins receives an unanimous support in the worldwide literature, so other attempts to semplify and to conform the study of the lymph nodes of the neck cannot put aside from the job of Robbins[8].

So in 1994 Spiro and coll. of the Memorial Sloan Kettering Cancer Center of N.Y. propose a revision of the classification of Robbins and coll. because in their experience this doesn't cover all the possible variations of the RND, that remains, in every case, the basal surgical procedure, and above all it doesn't appraise in equitable way the appointment of the surgeon to economic purpose[9].

Their proposal of revision is the following:

- *Radical (resection of 4 or 5 lymphatic areas. area 1 - > 5 or area 2 - >5):*
  - ✓ *Conventional (RND);*

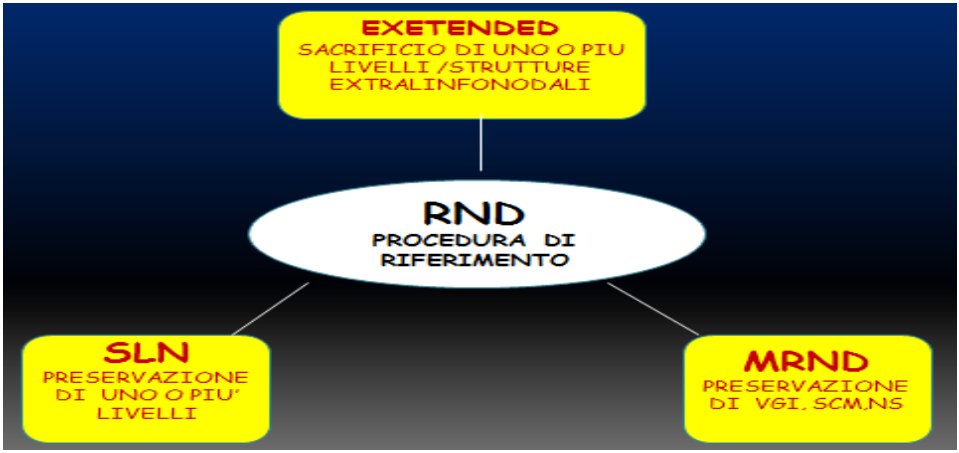

bins e coll. perché nella loro esperienza questa non copre tutte le possibili varianti del RND, che resta in ogni caso la procedura chirurgica di base, e soprattutto non valuta in modo equo l'impegno del chirurgo a fini economici[9].

La loro proposta di revisione è la seguente:

- Radicale (resezione di 4 o 5 aree linfatiche – area 1 -> 5 oppure area 2->5):
  - ✓ Convenzionale (RND);
  - ✓ Modificato (MRND-elenco delle strutture non linfatiche risparmiate);
  - ✓ Esteso (ERND-elenco delle strutture non linfatiche sacrificate);
  - ✓ Modificato ed esteso (elenco delle strutture non linfatiche risparmiate e sacrificate).
- Selettivo (resezione di 3 aree linfatiche):
  - ✓ Sopraomoioideo;
  - ✓ Giugulare(laterale);
  - ✓ Ogni altro (con specifica delle aree coinvolte).
- Limitato (resezione di non più di 2 aree linfatiche):
  - ✓ Paratracheale;
  - ✓ Mediastinico;
  - ✓ Ogni altro (con specifica delle aree coinvolte).

Il razionale di questa classificazione sta nella definizione molto accurata dell'estensione dell'intervento, soprattutto utile a fini economici per il sistema di rimborso assicurativo in vigore negli USA. Ad esempio, la dissezione

- ✓ Modified (MRND - list of the save non lymphatic structures);
- ✓ Extended (ERND - list of the sacrifice non lymphatic structures);
- ✓ Modified and extended (list of the save non lymphatic structures and you sacrifice).

- Selective (resection of 3 lymphatic areas):
  - ✓ Supraomohyoid.
  - ✓ Jugular (lateral).
  - ✓ Every other (with specification of the involved areas)
- *Limited (resection than no more than 2 lymphatic areas):*
  - ✓ Paratracheal;
  - ✓ Mediastinal;
  - ✓ Every other (with specification of the involved areas).

The reason of this classification is in the very accurate definition of the extension of the intervention, above all useful for economic purpose for the system of insurance reimbursement in force in USA. For instance, the lymphatic dissection soprahyoid or paratracheal, must be paid less than that jugular (lateral) or supraomohyoid longer and binding. It stays in every case the problem of the reimbursement of the intervention of Bocca that is put to profitable purpose to an inferior level versus the RND, but that is, in reality, more complex and longer of this one[9].

In 2002 before and in 2008 then, Robbins in charge of the Committee for Neck Dissection Classification of The American Head Neck Society (AHNS), public an "update" in which simplifies the

linfatica sopraioida o paratracheale, deve essere remunerata meno di quella giugulare (laterale) o sopraomoioidea più lunghe ed impegnative. Resta in ogni caso il problema della remunerazione dell'intervento di Bocca che viene collocato a fini remunerativi ad un livello inferiore del RND ma che in realtà è più complesso e lungo di quest'ultimo[9].

Nel 2002 prima e nel 2008 poi, Robbins, a capo del Committee for Neck Dissection Classification of The American Head Neck Society (AHNS), pubblica un "update" in cui semplifica la precedente classificazione e definisce i margini anatomici e radiologici dei vari livelli linfonodali che diventano 7[10,11].

La nuova classificazione prevede quattro procedure "basic" :

1. RND (1->5 + SCM, VGI, XI compresa l'exeresi della ghiandola sottomandibolare);
2. MRND (livelli 1 ->5, ma con la preservazione di almeno una delle strutture non linfatiche-SCM,VGI e XI);
3. ERND (rimozione addizionale di livelli linfonodali o di strutture non linfonodali rispetto al RND);
4. Svuotamento linfonodale selettivo (preservazione di uno o più livelli linfonodali).

Tentativi di classificazione che si discostano dai principi di Robbins sono destinati a naufragare come nel caso del Japan Neck Dissection Study Group che nel 2005 pubblica un differente sistema di classificazione in base al quale i linfonodi cervicali vengono suddivisi in tre regioni (con relative sottoregioni identificate da numeri):

- S - sottomandibolare e sottomentoniero;
- J – giugulare;
- P - triangolo posteriore.

Le strutture non linfonodali venivano identificate con N - nervo XI, V - vena giugulare interna, M - muscolo sternocleiodomastoideo; per cui la dizione ND (SJP/VNM) stava per un RND[12].

Nel 2011 Ferlito e gli altri membri dell' International Head and Neck Scientific Group riconoscono che la classificazione di Robbins e la sua concezione dei livelli linfonodali è chia-

preceding classification and it defines the anatomical and radiological orders of the various lymphonodal levels that becomes 7[10,11].

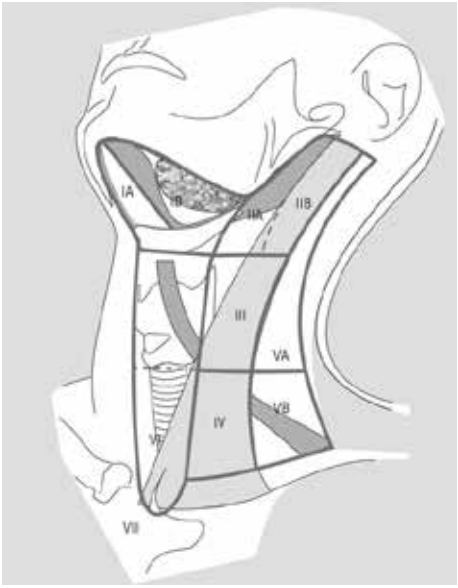

Suddivisione topografica del collo secondo Robbins (2008) /
Topographic suddivision of neck according to Robbins (2008)

The new classification provides four procedures "basic":

1. *RND (1 - > 5 + SCM, VGI, XI and the exeresi of the submandibolar gland included);*
2. *MRND (levels 1 - > 5, but with the preservation than at least one of the structures not lymphatic-SCM, VGI and XI);*
3. *ERND (additional removal of lymphonodal levels or of not lymphonodal structures in comparison to the RND);*
4. *Selective neck dissection (preservation of one or more lymphonodal levels).*

Attempts of classification that depart from the principles of Robbins are destined to be shipwrecked as in the case of the Japan Neck Dissection Study Group that in 2005 public a different system of classification, according to it the cervical lymph nodes are divided in three regions (with relative subregion identifyed from numbers):

- *S - submandibolar and submentoniero;*
- *J - jugular;*
- *P - Posterior triangle.*

ra, semplice e facilmente comprensibile per chirurghi, anatomopatologi, radiologi e clinici; pur tuttavia ne propongono una ulteriore semplificazione che, al momento, riscuote grandi consensi soprattutto tra i chirurghi[13].



Gli studi degli ultimi anni sono stati ispirati da un ulteriore tentativo di ridurre l'invasività della dissezione linfonodale, infatti, argomento di forte dibattito sono lo svuotamento superselettivo e la ricerca del linfonodo sentinella.

*N.B.: In questo articolo sono stati riportati integralmente alcuni concetti esposti dal prof. Angelo Caroggio in una lezione sulla storia dello svuotamento del collo durante un corso di perfezionamento in chirurgia cervico-cefalica (2002).

The not lymphonodal structures were identified with N- nerve XI, V - internal jugular vein, M - muscle sternocleiodomastoideo; so the diction ND (SJP/VNM) stayed for a RND[12].

Proposed nomenclature	Nomenclature recommended by AAO-HNS/AHNS
ND (I–V, SCM, IJV, CN XI)	Radical neck dissection
ND (I–V, SCM, IJV, CN XI, and CN XII)	Extended neck dissection with removal of the hypoglossal nerve
ND (I–V, SCM, IJV)	Modified radical neck dissection with preservation of the spinal accessory nerve
ND (II–IV)	Selective neck dissection (II–IV)
ND (II–IV, VI)	Selective neck dissection (II–IV, VI)
ND (II–IV, SCM)	NA
ND (I–III)	Selective neck dissection (I–III)
ND (I–III, SCM, IJV, CN XI)	NA
ND (II, III)	Selective neck dissection (II, III)
ND (IIA, III)	Selective neck dissection (IIA, III)
ND (VI)	Selective neck dissection (VI)
ND (VI, VII)	Selective neck dissection (VI, VII)

Classificazione Ferlito 2011 / *Classification Ferlito 2011*

In 2011 Ferlito and the other members of the International Head and Neck Scientific Group recognize that the classification of Robbins and its conception of the nodal levels is clear, simple and easily comprehensible for surgeons, anatomophatologist, radiologists and clinicians; nevertheless they propose a further simplification of it that, to the moment, receives great consents above all among the surgeons[13].

The studies of the last years have been inspired by a further attempt to reduce the invasivity of the nodal dissection, in fact, strong debate are made about superselective dissection and the search of the sentinel lymph node.

Bibliografia - *References*

1. *Crile G.W., Excision of cancer of the head and neck. With special reference to the plan of dissection based on one hundred and thirty-two operation. JAMA 47, 1780, 1906.*
2. *Martin H. E. et al., Neck dissection. Cancer 4, 441, 1951.*
3. *Suarez O., El problema de las metastasis linfatica alejadas del cancer de laringe y hipofaringe. Rev Otorrinolaring (Santiago) 23, 83, 1963.*
4. *Teatini G.P. et al., Lo svuotamento funzionale laterocervicale. I- Basi anatomiche. Nuovo Arch Ital Otol 4, 159, 1976.*
5. *Calearo C. et al., Lo svuotamento funzionale laterocervicale. II- Tecnica chirurgica. Nuovo Arch Ital Otol 4, 177, 1976.*
6. *Byers RM.,Third International Conference on Cancer in the Neck- Introduction. In: Johnson JT, Didolkar M, editors. Head and Neck Cancer. Vol III. Amsterdam, The Netherlands: Exerpta Medica; 1993. P.481.*

7. *Medina J.E., A rational classification of neck dissections. Otolaryngol Head and Neck Surg 100,169, 1989.*
8. *Robbins K.T. et al., Standardizing neck dissection terminology. Arch Otolaryngol Head Neck Surg 117,601, 1991.*
9. *Spiro R.H. et al., Classification of neck dissection: variations on a new theme. Amer J Surg 168, 415, 1994.*
10. *Robbins KT et al., Neck dissection classification update: revisions proposed by the American Head and Neck Society and the American Academy of Otolaryngology-Head and Neck Surgery. Arch Otolaryngol Head Neck Surg 2002; 128: 751-758.*
11. *Robbins KT et al., Consensus statement on the classification and terminology of neck dissection. Arch Otolaryngol Head Neck Surg 2008; 134: 536-538.*
12. *Hasegawa Y. et al, A new classification and nomenclature system for neck dissections: a proposal by the Japan Neck Dissection Study Group (JNDSG). Jpn J Head Neck Cancer 2005; 31: 71-78.*
13. *Ferlito A. et al, Proposal for a rational classification of neck dissections, Head&Neck 2011;33-3: 445-450.*



Fattori prognostici predittivi di metastatizzazione linfonodale del carcinoma squamocellulare della laringe

Prognostic patterns for predicting lymph node metastasis in patients with squamous cell carcinoma of the larynx

F. Ricciardiello[1], G. Petruzzi[1], G. Misso[2], T. Abate[1], F. Oliva[3], E. Cantone[1], M. Mesolella[1]

[1] *Dipartimento Testa collo, UOC Otorinolaringoiatria, AOU Policlinico Federico II, Napoli*
[2] *Dipartimento di Biochimica, Biofisica e Patologia Generale, Seconda Università degli Studi di Napoli*
[3] *UOC Otorinolaringoiatria, AORN Cardarelli, Napoli*

Abstract

Il carcinoma squamocellulare della laringe (LSCC) rappresenta circa il 2% di tutti i tumori. La presenza di metastasi linfonodali laterocervicali è il fattore prognostico più importante. Ad oggi il fattore prognostico ideale ed unico per la metastatizzazione linfonodale nel carcinoma laringeo non esiste. È di fondamentale importanza identificare i diversi fattori prognostici di metastatizzazione linfonodale in grado di fornire informazioni affidabili sul comportamento biologico della neoplasia, in grado di implementare il TNM e coadiuvare l'equipe medica nella scelta della più adeguata strategia terapeutica.

Introduzione

Di seguito discutiamo fattori prognostici legati al paziente e fattori prognostici interni al tumore.

Il carcinoma squamocellulare della laringe (LSCC) rappresenta circa il 2% di tutti i tumori[1], con un'incidenza stimata nel 2012 di 39,9 nuovi casi su 100.000 abitanti, ed un rapporto maschio: femmina pari a 8,8: 0,8 (9: 0,7 in Italia) [2]. È considerato, per incidenza, la neoplasia di più frequente riscontro dell'apparato respiratorio, dopo il carcinoma polmonare (Tab.1).

La mortalità stimata per il LSCC è pari a 19,8 casi/100.000 nel 2012 in Europa, con rapporto maschio: femmina pari a 4,3: 0,3 (3,3: 0,8 in Italia)[2].

La sopravvivenza specifica per malattia del

Abstract

Squamous cell carcinoma of the larynx (LSCC) represents approximately 2% of all tumors. The involvement of metastatic cervical lymph nodes has the major negative prognostic impact. Researching new factors with prognostic significance is indispensable. Patterns for predicting metastasis improves TNM classification, helping medical equipe and releasing information with tumor behavior and surgical indication.

Introduction

We discuss prognostic patterns related to patient and prognostic patterns related to tumor.

Squamous cell carcinoma of the larynx (LSCC) represents approximately 2% of all tumors[1].

It is clearly related to the abuse of tobacco and alcohol. The incidence of this tumour is approximately 39,9 new cases per 100.000 inhabitants in 2012. Most of these patients are men: man/woman ratio is 8,8:0,8 (9,0:0,7 in Italy). It is considered to be the most common malignant tumor of respiratory tract, preceded by the lung cancer(Tab.1).

In 2012, mortality estimated for LSCC is 19,8/100.000 in Europe, with a man/woman ratio: 4,3:0,3 (3,3:0,8 in Italy)[2].

Several factors determine the global survival of patients with tumors of the larynx. The involvement of metastatic cervical lymphnodes has the major negative prognostic impact.

The rate of patients alive after 2 years of follow-up, based on pN analysis was 88.1% for the pN0 group, 46,2% for the N+[3, 4].

■ *Indirizzo per corrispondenza / Address for correspondence: F. Ricciardiello - Dipartimento Testa collo, UOC Otorinolaringoiatria, AOU Policlinico Federico II, Napoli - E-mail : filipporicciardiello@virgilio.it*

Sede	Uomini		Donne	
	Tasso di incidenza grezzo/100.000 abitanti		Tasso di incidenza grezzo/100.000 abitanti	
Lingua	3.6	(10%)	1.2	(18%)
Bocca	4.4	(12%)	1.6	(24%)
Ghiandole salivari	1.2	(3%)	0.8	(12%)
Orofaringe	3.1	(8%)	0.7	(10%)
Ipofaringe	2.2	(6%)	0.4	(6%)
Rinofaringe	1.3	(4%)	0.5	(7%)
Faringe non specificata	0.8	(2%)	0.2	(3%)
Laringe	19.8	(54%)	1.5	(22%)
Testa e collo	36.5	(100%)	6.8	(100%)

Tab.1. Tumori maligni del distretto Testa Collo in Italia (dati: ISS).
Tab.1. Incidence of malignant tumour of the head and neck. (ISS data report).

cancro della laringe è condizionata da molteplici fattori; la presenza di metastasi linfonodali laterocervicali rappresenta il singolo fattore prognostico più importante[3,4]. La sopravvivenza a 2 anni nei pazienti pN+ decresce del 40-50% (88.01% nei pN0 vs 41.54% nei pN+)[4].

In base a tali premesse appare chiara l'importanza di identificare fattori prognostici di metastatizzazione linfonodale in grado di fornire informazioni affidabili sul comportamento biologico della neoplasia, in grado di implementare il TNM e coadiuvare l'equipe medica nella scelta della più adeguata strategia terapeutica.

Si possono definire prognostici quei fattori che sono in grado di farci prevedere il futuro della neoplasia su basi scientifiche oggettivamente validate.

Ad oggi il fattore prognostico ideale ed unico per la metastatizzazione linfonodale nel carcinoma laringeo non esiste. Utili informazioni provengono dalla valutazione clinica, dall'esame anatomo-patologico e dagli studi tissutali postchirurgici, dai dati raccolti nell'inquadramento inziale della patologia ed in ultima istanza dal follow-up clinico e radiodiagnostico postoperatorio. Si tratta di un insieme di fattori che possono guidare la scelta terapeutica. Persiste tuttavia una notevole confusione riguardo alla loro integrazione mediante precisi algoritmi prognostici o possibili applicazioni routinarie in ambito clinico. Non è sempre chiaro quale indicazione sia la più corretta, quale test debba essere eseguito, quale informazione

Researching new factors with prognostic significance is indispensable. Patterns for predicting metastasis improves TNM classification, helping medical equipe and releasing information with tumor behavior and surgical indication.

Prognostic factors must be based on objectively validated scientific studies.

To date, the only and ideal prognostic factor for lymphnode metastasis in laryngeal carcinoma doesn't exist. Useful information come from clinical evaluation, post-surgical analysis, histological examination, clinical follow-up and from radiodiagnostic exam. It deals with a series of factors which can guide the therapeutic choice. Yet, a remarkable confusion persists in their integration by precise prognostic algorithms or by routine possible applications in clinical environment. It is hard to determine which indication is the most correct one, which test needs to be done, which information may mainly influence the therapy or which histopathological request may be used for prognostic objectives without causing an excessive waste of founds[5,6].

Prognostic patterns for predicting lymphnode metastasis are divided into:

- *Patterns related to patient*
- *Patterns related to neoplasm*
- *Patterns related to therapy*

Materials e methods

1. Prognostic patterns related to patient

These are considered to be "consolidated" patterns for the total course of neoplastic pathology and they express a minor or a major tendency to lymphnode spread.

possa influire maggiormente sulla terapia, o quale richiesta anatomopatologica possa essere utilizzata a fini prognostici senza un eccessivo spreco di risorse[5,6].

I fattori prognostici predittivi di metastatizzazione linfonodale sono così suddivisi:

- Fattori legati al Paziente;
- Fattori legati alla Neoplasia;
- Fattori legati alla Terapia;

Materiali e metodi

1. Fattori prognostici legati al paziente

Sono sicuramente fattori «consolidati» per il decorso complessivo della patologia neoplastica e quindi anche espressione di una maggiore o minore tendenza alla diffusione linfonodale

- **ETÀ**: In numerosi studi l'età avanzata si è rivelata fattore prognostico negativo, infatti nei pazienti anziani sono più frequenti comorbidità (sicuramente prognostiche) che condizionano il decorso della malattia[7].
- **SESSO:** Il sesso può essere considerato un sicuro fattore di rischio (il sesso maschile è colpito circa 5 volte più del sesso femminile), ma non un fattore prognostico[5,8].
- **ABITUDINI DI VITA:** Il permanere, a malattia insorta, di abitudini voluttuarie (es. fumo e alcool) sicuramente a rischio carcinogenetico, o il mantenimento di attività lavorative a rischio sono sicuramente fattori prognostici negativi[9].
- **STATO NUTRIZIONALE:** Uno scadimento nutrizionale dovuto all'ipoalimentazione o a fenomeni cachettici di origine neoplastica, si correla con un aumento della progressione e diffusione tumorale. Numerosi studi correlano l'indice di Karnofsky KI (indice di performance status) con deficit immunitari che riguardano gli elementi effettori delle difese contro il tumore (T linfociti citotossici, cellule NK, cellule APC)[5].
- **PATOLOGIE CONCOMITANTI:** Numerosi studi hanno dimostrato che la comorbidità (riguardante soprattutto le broncopatie croniche e le epatopatie croniche) è un sicuro fattore prognostico negativo sulla sopravvivenza. In uno studio dell'«Health Care Finance Administration» (HCFA) su

- ***AGE:*** *Numerous studies show that advanced age is a negative prognostic factor, since older patients are prone to more frequent comorbidities that influence the disease course*[7].
- ***GENDER:*** *Gender can be considered to be a certain risk factor (male gender is affected about 5 times more than the female one), but it can't be considered to be a prognostic factor*[5, 8].
- ***HABITS/LIFESTYLE:*** *Certainly, negative prognostic factors are: persisting, when the disease has already arisen, in unnecessary habits (ex: cigarettes and alcohol) surely at carcinogenetic risk or (persisting) in doing working activities at risk*[9].
- ***NUTRIATIONAL STATUS:*** *Nutrition decline, due to hyperalimentation or to cachectical phenomenons from neoplastic origin, is correlated to an increase of tumor progression and spread. Numerous studies correlate KI Karnofsky Index (performance status index) to immune deficits concerning effector elements of tumor defenses (cytotoxic T-lymphocyte, NK cells, APC cells)*[5].
- ***COMORBILITIES:*** *Numerous studies have shown that comorbidity (with a special regard to chronic bronchopathy and chronic hepatopathy) is a certain negative prognostic factor about survival. A "Health Care Finance Administration" (HCFA) study on 9386 patients have shown that, poor nutritional status and comorbidity represent very important negative prognostic factors*[10, 11].
- ***POST–SURGICAL COMPLICATIONS:*** *Post-surgical complications presence is correlated to a more unfavourable decline of the disease. It can be supposed that the main care of immune system in facing flogistic complication may cause a fall of tumor immune surveillance*[12].
- ***DIAGNOSTIC AND THERAPEUTIC DELAY:*** *Since diagnostic delay, then therapeutic, is unfavourable for patient's survival and healing, it is a matter of fact: a diagnosed neoplasm at more advanced stage has minor possibilities to be healed*[13].

9386 pazienti è stato dimostrato, con il metodo di Cox, che stato nutrizionale scadente e comorbidità sono fattori prognostici negativi molto significativi[10,11].

- **COMPLICANZE POST OPERATORIE:** La presenza di complicanze post operatorie si correla con un decorso più sfavorevole della malattia. Si può ipotizzare come il maggiore impegno del sistema immunitario a fronteggiare la complicanza flogistica, possa essere causa di una «caduta» dell'immunosorveglianza verso il tumore[12].
- **RITARDO DIAGNOSTICO E TERAPEUTICO:** Che il ritardo diagnostico, e quindi terapeutico, sia sfavorevole alla sopravvivenza e alla guarigione del paziente, è dato quasi assiomatico: una neoplasia diagnosticata in stadio più avanzato ha minori probabilità di guarigione[13].

2. Fattori prognostici intrinseci al tumore

- **Sede della neoplasia primitiva**

L'anatomia del drenaggio linfatico laringeo rappresenta la base anatomica sulla quale si fonda la netta discrepanza di rischio di metastatizzazione linfonodale per le diverse sedi del Carcinoma della laringe. La rete linfatica laringea è costituita da due aree separate tra di loro, corrispondenti alle regioni sopraglottica e sottoglottica; l'area glottica è notoriamente povera di vasi linfatici e questo contribuisce a che questo segmento abbia funzione di barriera e rende conto della rarità di metastatizzazione dei carcinomi contenuti entro la glottide. Il sistema linfatico sopraglottico è molto sviluppato in particolare a livello delle pliche ariepiglottiche ed è in comunicazione con il segmento sottoglottico lungo la parete posteriore della laringe. Le vie linfatiche laringee per ciascun area formano una rete sottomucosa profonda ed una mucosa superficiale, quest'ultima meno ricca di quella sottomucosa, tra loro ampiamente connesse. La rete linfatica sottomucosa è maggiormente sviluppata nella regione sovraglottica. In corrispondenza delle pliche ari-epiglottiche i vasi linfatici si riuniscono in collettori che attraversano la membrana tiro-ioidea assieme ai vasi e ai ner-

2. Prognostic patterns related to tumour

- *Primitive neoplasm area*

Laryngeal lymphatic drainage represents the anatomic base on which the clear discrepancy of lymphnode metastasis risk for different areas of larynx carcinoma is founded.

Laryngeal lymph system is composed of two areas separated from each other, corresponding to supraglottic and subglottic region; the glottis area generally lacks of lymphatic vessels and this evaluates the rarity of carcinoma metastasis into the glottis. Supraglottic lymph system is very developed especially at aryepiglottic folds level and it communicates to the subglottic segment on the larynx posterior wall. Laryngeal lymph system form, in each area, a deep submucous system and a superficial one, (the latter is less rich than the submucous one), which are extremely connected to each other. Submucous lymph system is more developed in supraglottic region. Similarly to aryepiglottic folds, lymphatic vessels occur in association with collectors that cross thyrohyoid membrane with vessels and nerves of the superior laryngeal peduncle; from here, collectors go three ways: the main one goes towards the submandibular triangle to drain either Kuttner or Chaissaignac or submandibular lymphnode; another collector goes towards the thyrocervical trunk to each internal jugular vein chain; finally, a third trunk directly drains the ganglions on the above-mentioned chain.

Glottic lymphatic system is composed of fine and weak vessels which simultaneously go towards vocal chords whose density reduces gradually in approaching to the free border. Glottis lymphatics drain peduncle in Delphic lymphnode. Subglottis lymphatics form three collectors: an anterior one and two posterior lateral ones. The anterior one crosses the cricothyroid membrane and flows into the delphic lymphnod, from here, it partially goes towards pre-tracheal lymphnodes and partially towards lateral internal jugular vein lymphnodes by passing over the thyroid gland. Posterior lateral collectors cross the cricothyroid ligament and, by passing below the thyroid, they go towards recurrent lymphnodes and later towards the mediastinal ones. According to this foreword, it is clear why, at glottis level, there is a low incidence of lymphnode metastasis, vice versa, lymphnode metastasis risk,

vi del peduncolo laringeo superiore; da qui i collettori seguono tre vie: la principale si dirige verso il triangolo sottodigastrico per drenare nel linfonodo di Kuttner o Chaissaignac o sottodigastrico; un altro collettore prende la via del tronco tireo-linguo-facciale per raggiungere la catena della vena giugulare interna; infine un terzo tronco drena direttamente nei gangli disposti lungo la catena suddetta. La rete linfatica glottica è costituita da vasi fini ed esili diretti parallelamente alle corde vocali la cui densità diminuisce man mano che ci si avvicina al bordo libero. I linfatici glottici drenano attraverso il peduncolo mediano intercricotiroideo nel linfonodo delfico. I linfatici sottoglottici si riuniscono anche essi a formare tre collettori: uno anteriore e due postero-laterali. L'anteriore attraversa la membrana crico-tiroidea e confluisce nel linfonodo delfico da cui si dirige in parte verso i linfonodi pretracheali e in parte lateralmente ai linfonodi della giugulare interna passando al di sopra della ghiandola tiroidea. I collettori postero-laterali attraversano il legamento crico-tracheale e, passando al di sotto della tiroide, si dirigono ai linfonodi ricorrenziali e successivamente a quelli mediastinicio. In base a tali premesse si comprende perché a livello glottico vi è una bassa incidenza di metastasi linfonodali, viceversa, il rischio di metastatizzazione, anche negli stadi inizali del T, è notevolmente più accentuato per le sedi sopraglottica e ipofaringea, (dal 30 al 90% delle neoplasie di queste sedi presentano linfonodi positivi per metastasi) [5, 6, 14].

• Istotipo

Il 95% delle neoplasie maligne della laringe è costituito da Carcinomi squamocellulare (Fig.1)[6].

Varianti meno frequenti del carcinoma cellulare sono:

- Carcinoma Verrucoso;
- Carcinoma a cellule squamose Basaloide;
- Carcinoma a cellule squamose Papillare;
- Carcinoma Sarcomatoide o a cellule fusiformi;
- Carcinoma a cellule squamose acantolitico;
- Carcinoma Adenosquamoso.

La differenza morfologica sia cellulare che

even at T initial stage, is considerably more accentuated in supraglottis and hypopharynx region, (from 30 up to 90% of neoplasms in these regions present lymphnodes positive for metastasis[5, 6, 14].

• Histological classification

Squamous cell carcinoma (SCC) is the most common malignancy of the larynx. It represents 95% of all larynx tumours[6] (Fig.1).

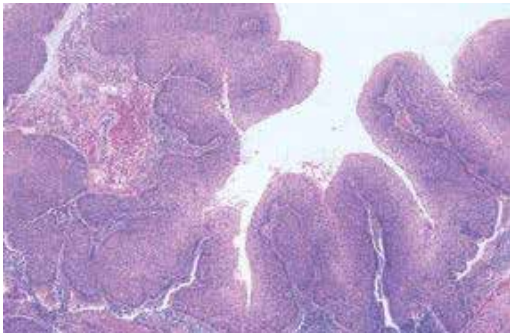

Fig.1. Carcinoma Squamocellulare della Laringe (Fonte: Pathology & Genetics Head and Neck Tumours, WHO/IARC, Lyon 2005) / Fig.1. Squamous cell Carcinoma of larynx. (Data:: Pathology & Genetics Head and Neck Tumours, WHO/IARC, Lyon 2005)

Other less frequent variants of this kind of tumours are:

- *Verrucous Carcinoma;*
- *Basaloid squamous cell carcinoma;*
- *Papillary squamous cell carcinoma;*
- *Spindle cell carcinoma;*
- *Acantholytic squamous cell carcinoma;*
- *Adenosquamous carcinoma.*

Cellular and structural morphological difference implies different biological behavior.

Verrucous carcinoma: Verrucous carcinoma (VC) is a nonmetastasizing variant of well-differentiated squamous cell carcinoma (SCC) characterized by an exophytic, warty, slowly growing neoplasm with pushing margins. It is also called Ackerman tumour. Is characterized by a slow, locally invasive growth causing extensive local destruction if left untreated. Pure Verrucous carcinoma has an excellent prognosis; the reported five year survival rate for laryngeal is 85-95%[15, 16, 17].

Basaloid squamous cell carcinoma: Basaloid squamous cell carcinoma (BSCC) is an aggressive, high-grade, variant of SCC composed of both

strutturale sottende mutazioni e comportamento biologico diverso. L'aggressività della neoplasia e la capacità di infiltrazione locale e/o di metastatizzazione linfonodale sono pertanto espressione della alterazione genotipica della singola mutazione, del singolo istotipo, della singola neoplasia.

Carcinoma verrucoso: Il carcinoma verrucoso è la variante ben differenziata del carcinoma squamocellulare.

Anche definito tumore di Ackerman, è una neoplasia non metastatizzante, a crescita esofitica e verrucosa. È un tumore a lenta crescita e localmente aggressivo. Si riscontra prevalentemente nella glottide[15, 16, 17].

Carcinoma a cellule squamose Basaloide: Il carcinoma a cellule squamose basaloide è una variante aggressiva, di alto grado e caratterizzato istologicamente dalla presenza di cellule sia squamose che basaloidi. I seni piriformi e la parte sovraglottica della laringe sono la più comune sede di presentazione. È un tumore aggressivo, a rapida crescita e prognosi infausta. Al momento della diagnosi già i due terzi dei pazienti presentano coinvolgimento linfonodale regionale con metastasi a distanza interessanti polmoni, ossa, cute e cervello nel 35-50% dei pazienti[18, 19, 20].

Carcinoma a cellule squamose Papillare: Il carcinoma a cellule squamose papillare è una variante a crescita esofitica, aspetto papillare e prognosi favorevole. La laringe e l'ipofaringe sono le più comuni sedi di sviluppo. Macroscopicamente si presenta soffice, friabile e di aspetto polipoide. Le papille sono costituite da un core fibrovascolare ricoperto da cellule neoplastiche simil basaloidi immature e pleomorfe. La prognosi migliore è probabilmente conseguenza di una limitata capacità infiltrativa[21, 22, 23, 24, 25].

Carcinoma Sarcomatoide: Il carcinoma sarcomatoide o Carcinoma a cellule fusiformi è un tumore bifasico composto di cellule neoplastiche squamose ed una componente di cellule maligne fusiformi che, sebbene abbiano un aspetto mesenchimale, sono di origine epiteliale; macroscopicamente la superficie appare spesso ulcerata. La capacità di metastatizzazio-

basaloid and squamous components. The pyriform sinus and supraglottic larynx are the usual sites of involvement. BSCC is an aggressive, rapidly growing tumour characterised by an advanced stage at the time of diagnosis and a poor prognosis. Metastases to the regional lymph nodes have been reported in two thirds of patients and distant metastases involving lungs, bone, skin and brain, in 35-50% of patients[18, 19, 20].

Papillary squamous cell carcinoma: Papillary squamous cell carcinoma (PSCC) is a distinct variant of SCC characterized by an exophytic, papillary growth, and a favourable prognosis. The larynx and the hypopharynx are among the most common sites of involvement. PSCC presents as a soft, friable, polypoid, exophytic, papillary tumour. The tumour is characterized by a predominant papillary growth pattern. These papillae have thin fibrovascular cores covered by neoplastic, immature basaloid cells or more pleomorphic cells. Metastases to the regional lymph nodes may be presented, but distant metastases are rare. Patients with PSCC are generally believed to have a better prognosis than those with SCC. The better prognosis is probably related to limited invasion[21, 22, 23, 24, 25].

Sarcomatoid carcinoma: Sarcomatoid carcinoma or Spindle cell carcinoma (SPCC) is a biphasic tumour composed of a squamous cell carcinoma, either in-situ and/or invasive, and a malignant spindle cell component with a mesenchymal appearance, but of epithelial origin. The surface is frequently ulcerated. This variant metastasizes to the regional lymph nodes in up to 25% of cases; but distant dissemination is less common. Favourable prognostic features are: lowstage, polypoid rather than endophytic growth, a glottic site of origin, relatively shallow depth of sarcomatoid process, and absence of prior radiation[26, 27, 28, 29].

Acantholytic squamous cell carcinoma: This is an uncommon histopathologic variant of squamous cell carcinoma, characterised by acantholysis of the tumour cells, creating pseudolumina and false appearance of glandular differentiation. It rarely arises in the supraglottic larynx. Some reports suggest a more aggressive behavior[30, 31].

Adenosquamous carcinoma: Adenosquamous carcinoma is rare aggressive neoplasm originates from the surface epithelium and is characterized

ne linfonodale è elevata (il 25% dei carcinomi sarcomatoidi è N+ al momento della diagnosi) mentre la disseminazione a distanza è meno comune. Sebbene sia globalmente considerato una variante a prognosi peggiore rispetto al comune carcinoma squamocellulare, può tuttavia avere un responso positivo in termini di sopravvivenza se: diagnosticato in stadio basso, crescita polipoide piuttosto che endofitica, sede di origine glottica, scarsa profondità dell'infiltrazione sarcomatoide[26, 27, 28, 29].

Carcinoma a cellule squamoso Acantolitico: Il carcinoma a cellule squamose acantolitico è una varante rara e poco comune, caratterizzata da acantolisi delle cellule tumorali che forma degli pseudolumen intratumorali ed una falsa apparenza di differenziazione ghiandolare. La sede più frequente di insorgenza, seppur rara, è a livello sopraglottico. Ha un comportamento maggiormente aggressivo rispetto al carcinoma squamocellulare classico[30, 31].

Carcinoma Adenosquamoso: Il carcinoma adenosquamoso è una rara ed aggressiva neoplasia caratterizzata dalla contemporanea presenza di cellule squamose e dalla contemporanea presenza di adenocarcinoma de- differenziato dalla superficie dell'epitelio. È una neoplasia molto aggressiva che alla diagnosi è già in stadio elevato, con il 75% dei pazienti che presentano linfonodi regionali e nel 25% anche metastasi a distanza in particolar modo a livello polmonare. L'aspettativa di vita alla diagnosi è di circa 23 mesi[32, 33].

• Grading

Il Grading, o grado di differenziazione tumorale, è una valutazione tissutale anatomopatologica basata su uno score identificato sia in base alla capacità macroscopica della neoplasia di organizzarsi a formare tessuti macroscopicamente riconoscibili, sia su parametri citologici come descritti da Blackwell et al.: polarità rispetto alla lamina propria, numero di mitosi nel terzo medio superficiale dell'epitelio e presenza di figure mitotiche anormali, pleomorfismo e maturazione cellulare, anomalie dei nuclei, infiammazione stromale[34].

I valori utilizzati sono G1, ben differenziato, G2, moderatamente differenziato, G3, scarsa-

by both squamous cell carcinoma and true adenocarcinoma. This tumour is reported as being more aggressive than SCC. In a recent review, 75% of patients had regional lymph node metastases, and 25% of patients had distant metastases, most commonly to the lungs. The reported 5-year survival rate is 15-25%. Half of the patients die of disease after a mean of 23 months (range 12-35 months)[32, 33].

• Grading

Grading, or tumor differentiation grade, is a tissue evaluation based on an identified score both on the macroscopic ability of neoplasm in order to form macroscopic recognizable tissues and on cytological parameters as Blackwell et. al describe: polarity compared to lamina propria, number of mitosis in third superficial medium of epithelium and the presence of abnormal mitotic figures, pleomorphism and cell maturation, nucleus anomalies and stromal inflammation[34].

The used values are: G1, well-differentiated, G2, moderately differentiated,G3, poorly differentiated. Specifically, a well-differentiated squamous cell carcinoma reminds normal squamous epithelial tissue producing keratin and a variable number of "pearls" composed of the aggregation of keratin. Moderately differentiated forms are identified by nuclear pleomorphism and visible mitotic activity with abnormal mitosis and a minor keratinization. Finally, poorly differentiated carcinomas see prevailing immature cells, innumerable mitosis and a poor or missing production of keratin.

Even now, grading proves to be one of the most used factors: it connects the biological data, expressing the tumor morphology and the disorder of neoplasm, to prognostic data: high grade neoplasms present an increased risk of lymphatic metastasis[35, 36].

• TNM

The prognostic impact about risking lateral-cervical metastasis in squamous head and neck carcinoma is strictly associated with T extension, which proves to be the most important and significant prognostic factor in lymphnode metastasis (Tab.2).

Lymphnode metastasis risk is much worse in advanced stages (T3-T4) than in the initial ones (T1-T2) in which N is equal to 0[37].

mente differenziato.

Nello specifico un carcinoma squamocellulare ben differenziato ricorda il normale tessuto squamoso epiteliale con produzione di cheratina ed un numero variabile di "perle" formate dall'aggregazione di quest'ultima. Le forme moderatamente differenziate sono distinguibili dal pleomorfismo nucleare e dalla visibile attività mitotica con mitosi anormali ed una minor cheratinizzazione. Infine i carcinomi poco differenziati vedono predominare cellule immature, innumerevoli mitosi ed una scarsa od assente produzione di cheratina[35, 36].

Il Grading risulta tuttora uno dei fattori più utilizzati: correla il dato biologico espressione della morfologia tumorale e della disorganizzazione della neoplasia, al dato prognostico: le neoplasie di grado elevato presentano un rischio di metastatizzazione linfatica aumentato.

• TNM

L'impatto prognostico sul rischio di metastatizzazione latero-cervicale nei carcinomi squamosi del distretto testa-collo è strettamente associato all'estensione di T, che risulta essere il più importante e significativo fattore prognostico di metastaizzazione linfonodale (Tab.2).

Il rischio di metastasi linfonodali è significativamente peggiore per gli stadi avanzati (T3-T4) rispetto agli stadi iniziali (T1-T2) quando N sia pari a 0[37].

• Margini della neoplasia

Il fronte di invasione tumorale può essere distinto in due forme: un pattern espansivo ed un pattern infiltrativo.

La crescita espansiva è caratterizzata da larghe isole tumorali periferiche con margini ben definiti ed in netta continuità con la neoplasia primitiva. Tale crescita è associata ad una prognosi migliore.

Un pattern di crescita infiltrativo, è caratterizzato dalla presenza di cellule tumorali singole o organizzate in cordoni cellulari piccoli ed irregolari, con margini infiltrativi mal definiti. Si associa ad un decorso maggiormente aggressivo[38].

• Reazione stromale peritumorale e neoangiogenesi tumorale

Un maggior rischio di metastatizzazione

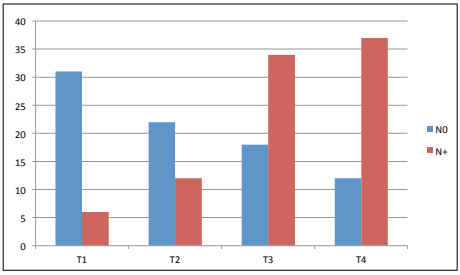

Tab. 2. Casistica e dati UOC Otorinolaringoiatria AOU Federico II: Rapporto Estensione tumorale T e metastatizzazione linfonodale N.

Tab.2. Data: UOC Otorinolaringoiatria AOU Federico II: T/N+ Ratio.

• Neoplasm margins

The tumor invasion front can be divided in two forms: an expansive pattern and an infiltrative one.

Expansive growth is characterized by linear and well defined margins and in clear continuity with primitive neoplasm. Such growth is associated with a better prognosis.

An infiltrative growth pattern is characterized by tumor cells presence which are single or organized in little and irregular cell cords, with badly defined infiltrative margins. It is associated with a more aggressive decline[38].

• Peritumoral stromal reaction and tumor angiogenesis

A higher risk of lymphnode metastasis is correlated with a major peritumoral stromal reaction. Peritumoral reactive desmoplasia characterized by extracellular matrix deposition, proliferation and myofibroblastic activation, effectively, it implicates a stimulus of peritumoral neo-lymphangiogenesis, which is the main tumor metastasis viaticum. A thin peritumoral stromal biofilm formation, if it is rich in lymphatic and blood vessels, simplifies tumor spreading access to propagation[39].

A neoplasm capacity in inducing, on host side, new vessels formation is a particularly important event in neoplasms spread. Therefore, vascular density in tumor microenvironment is associated with a worse prognosis. This aspect seems to be confirmed in larynx carcinoma, in every stage including the advanced ones and it could determine promising expectations in targeted therapy[40].

linfonodale e di metastatizzazione a distanza è spesso associato ad una maggior reazione stromale peri tumorale. La desmoplasia reattiva peritumorale caratterizzata da deposizione di matrice extracellulare e proliferazione ed attivazione di miofibroblasti, porta infatti con se uno stimolo ed un maggior rischio di neolinfoangiogenesi peri-tumorale, principale viatico della metastatizzazione tumorale. La formazione di un sottile biofilm stromale peritumorale, se ricco in vasi linfatici o sanguigni, facilita l'accesso dello spreading tumorale alle vie di propagazione e metastatizzazione[39].

La capacità di una neoplasia di indurre, da parte dell'ospite, la formazione di nuovi vasi è un evento particolarmente importante nella diffusione delle neoplasie. La densità vascolare nel microambiente tumorale è pertanto associata ad una peggiore prognosi. Questo aspetto sembra essere confermato nel carcinoma della laringe, in tutti gli stadi compresi quelli avanzati e potrebbe determinare spiragli promettenti di target terapia[40].

Una elevata densità vascolare è inoltre associata a un aumento del rischio di infiltrazione linfonodale e ad una minor risposta alla radioterapia[41].

• Marker di proliferazione cellulare

L'attività proliferativa della neoplasia può essere valutata immunoistochimicamente con anticorpi monoclonali volti ad evidenziare l'espressione di Ki-67 (Proteina riscontrabile esclusivamente all'interno del nucleo cellulare, presente durante le fasi G1, S, G2 e mitotica del ciclo cellulare ma assente nella fase G0, rappresentando così un utile marker della frazione di crescita di una data popolazione di cellule) e l'antigene nucleare di proliferazione cellulare o PCNA (È una proteina-cofattore della DNA polimerasi delta, di cui aumenta la processività nella sintesi del filamento guida durante la replicazione del DNA) (Fig.2).

Una elevata positività tissutale per questi marker è strettamente correlata con la perdita di differenziazione cellulare e la presenza di metastasi linfonodali[42, 43].

• Marker molecolari

Differentemente dalle attese il valore pro-

A higher vascular density is, furthermore, associated with a major lymph node metastasis and minor answer to radiotherapy[41].

• Cellular proliferation marker

Neoplasm proliferation activity can be evaluated by immunohistochemistry with monoclonal antibodies intending to highlight Ki-67 expression (protein only found into cellular nucleus in G1, S, G2 phases and during the mitotic phase of cell cycle, but it is missing in G0 phase, representing such a useful growth fraction marker of a certain cell population) and nuclear antigen of cellular proliferation or PCNA (it is a DNA polymerase delta cofactor-protein, whose processivity increases in fiber guide synthesis during DNA replication) (Fig.2).

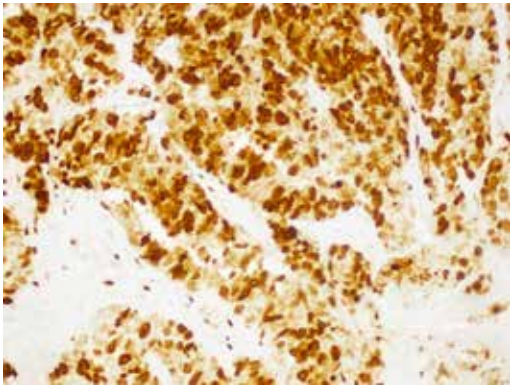

Fig.2. Positività per Ki67
Fig.2. Ki 67 positivity in Larynx carcinoma.

A higher tissue positivity for such markers is strictly related to cellular differentiation loss and lymphnode metastasis presence[42, 43].

• Molecular markers

Contrary to the expectations, prognostic value of altered P53 has proved to be inconclusive in different studies about larynx carcinoma. Tumor protein P53, well-known for its antineoplastic role and described as "genome guardian" (it is able to activate damaged DNA replication, block cell cycle, promote apoptosis) didn't demonstrate such an alteration to determine a prevalent role in predicting neoplastic progression of the larynx[44, 45, 46, 47].

The CCND1 amplification has shown to be

gnostico di p53 alterato si è dimostrato inconcludente nel carcinoma laringeo in diversi studi. La proteina tumorale 53, celebre per il suo ruolo antineoplastico, descritta come "il guardiano del genoma" in quanto in grado di: attivare la riparazione del DNA danneggiato, bloccare il ciclo cellulare, promuovere l'apoptosi, non si è dimostrata alterazione tale da determinare un ruolo preponderante nella predittività della progressione neoplastica laringea[44, 45, 46, 47].

L'amplificazione di CCND1 si è dimostrata correlata ad una prognosi infausta ed una maggior aggressività della neoplasia indipendentemente dallo stadio. Il gene CCND1, localizzato sul braccio lungo del cromosoma 11, codifica per la proteina CiclinaD1, di 295aa, necessaria per la progressione dalla fase G1 del ciclo cellulare e quindi per la proliferazione tumorale[48, 49].

La prognosi infausta pottrebbe essere ulteriormente suffragata dalla simultanea over-espressione dei prodotti di CCND1 e CDK4. La proteina CDK4, espressione del gene CDK4 è un membro della famiglia delle Ser/Thr protein kinasi. È un enzima avente una subunità catalitica importantissima per il superamento del "punto di restrizione", il primo punto di controllo del ciclo cellulare, collocato alla fine della fase G1. Superandolo, la cellula inizia a duplicare il proprio DNA entrando nella fase S[50].

Anche la mutazione di CDKN2A ha un rilevante significato prognostico infausto. CDKN2A è un gene localizzato sul cromosoma 9 tradotto in due proteine: p16 o p16INK4a e p14arf. Entrambe svolgono un ruolo fondamentale nella regolazione del ciclo cellulare e nella immunosoppressione tumorale: p16 è in grado di inibire l'attività *proliferativa delle CD4 e CD6 e di bloccare* trasversalmente la progressione da G1 a S del ciclo cellulare mentre p14arf è in grado di attivare la p53[51].

• Marker immunoistochimici di superficie

Ad oggi la necessità di integrare la classificazione TNM con nuovi e diversificati fattori prognostici è ampiamente diffusa nella comunità scientifica. Nel corso degli ultimi 20 anni il ruolo della istopatologia non si è più limitato alla diagnosi tissutale ma ha integrato la sua

correlated with a unfavourable prognosis and a higher neoplasm aggressiveness independently from stages. The CCND1 gene, located on the long arm of chromosome 11, encodes the cyclin D1 protein, of 295aa, necessary for cell cycle G1 phase progression and then for tumor proliferation[48, 49].

The unfavourable prognosis could be further supported by simultaneous overexpression of CCND1 and CDK4 products. The CDK4 protein, encoded by CDK4 gene is a member of the Ser/Thr protein kinase family. It is an enzyme with a catalytic subunit that is very important for overcoming "restriction point" located at the end of G1 phase. By overcoming it, the cell stars replicating its DNA and enters S phase[50].

Even CDKN2A mutation has an unfavourable prognostic role. CDKN2A is a gene located on chromosome 9 translated into two proteins: p16 or p16INK4a and p14arf. Both play a leading role by regulating the cell cycle and in tumor immunosuppression: p16 is able to inhibit the proliferation activity of CD4 and CD6 and to block the cell cycle progression from G1 to S while p14arf is able to activate p53[51].

• Immunohistochemical markers

To date the need to complete the TNM classification with new and diversified prognostic patterns is very common in the scientific community. Over the last 20 years, the histopathology role wasn't reduced to tissue diagnosis, but it completed its discipline with prognostic predictions of remarkable impact in patient's management. Different histomolecular patterns study and their use as tumor characterization markers has and will have a more and more important role both in preventing and in treating patients affected by neoplasm. For each tumor, different panels of immunohistochemical markers of surface could be outlined, which are able to characterize neoplastic cell clones behavior and aggressiveness. Besides this concept and as example of methodic evaluation, following a precise literature review, potential markers characterizing squamous cell carcinoma of the larynx can be:

- ***CD44**: it is a multifunctional cell-surface protein found in every cell of our body and involved in cell-cell and extracellular matrix interactions, in cell traffic and in lymphocyte homing. The hyaluronic acid,*

disciplina con previsioni prognostiche di notevole impatto sul management del paziente.

Lo studio dei diversi pattern istomolecolari ed il loro utilizzo come marker di caratterizzazione tumorale, ha ed avrà un ruolo sempre più importante sia nella prevenzione che nel trattamento dei pazienti con neoplasia.

Si potrebbero delineare, per ciascun tumore, diversi panel di marker immunoistochimici di superficie in grado di caratterizzare il comportamento e l'aggressività dei cloni cellulari neoplastici.

A corollario di questo concetto e come esempio di metodica di valutazione, dopo attenta revisione della letteratura, potenziali marker caratterizzanti il carcinoma squamocellualre della laringe possono essere:

- **CD44:** È una multifunzionale molecola di adesione superficiale riscontrata in maniera ubiquitaria sulle cellule del nostro corpo e coinvolta nelle interazioni cellula-cellula e cellula-matrice, nel traffico cellulare, nell'homing linfocitario. L'Acido Ialuronico, un importante componente della matrice extracellulare è il principale, ma non unico, ligando di CD44. Altri ligandi sono: fibronectina, laminina, chondroitinsolfato, addressina, serglycina, osteopontina. È stato dimostrato in alcuni modelli animali come l'iniezione di reagenti che interferiscono con la sede di legame di CD44 (ad esempio CD44s o CD44v- anticorpo specifico) inibiscono la locale crescita tumorale e lo spread linfonodale. Si spera quindi che l'identificazione sempre più sensibile di varianti di CD44 espresse dalla neoplasia ma non dalle cellule normali possa in futuro svolgere un ruolo target nella terapia, limitandone la crescita[52].
- **E–cadherina:** La transazione epitelio mesenchimale (EMT) è un processo biologico che consente lo sviluppo embrionale, il rimodellamento tissutale e la riparazione delle ferite. Tale meccanismo consente ad una cellula epiteliale di iniziare cambiamenti biochimici che la portano ad assumere un fenotipo me-

an important element of the extracellular matrix, is the main, but not the only, CD44 ligand. The other ligands are: fibronectin, laminin, chondroitin sulfate, addressin, serglycin and osteopontin. It has been proved in some animal models that the injection of reagents that interfers with CD44 site (as CD44s or CD44v-specific antibody) inhibits local tumor growth and lymphnode spread. So, we hope that a more and more sensitive identification of CD44 variants expressed by neoplasm, but not expressed by normal cells, could play a target role in therapy in the future, by reducing its growth[52].

- ***E-cadherin****: mesenchimal-epithelial transition (MET) is a biological progress that allows embryonic development, tissue remodeling and wound repair. Such mechanism allows an epithelial cell to start biochemical changes which lead it to acquire a mesenchimal phenotype that includes: an increase of migration capacity, invasivity and a high resistance to apoptosis. Therefore, as epithelial cells keep cell-cell junctions tight and keep a certain polarity, mesenchimal cells are much more moving and they come into contact with extracellular matrix more rarely. Invasion, progression and neoplastic metastasis are strongly related to a such transformation (Fig.3). Among the major and the most common events characterizing MET, there is the loss or the reduction of E-cadherin expression, statistically associated with minor values of long-term survival; it could be used as recognition marker and as tumor phenotype prognosis with a higher risk of infiltration and metastasis. Recent studies have shown how low values of E-cadherin expression are typical of neoplastic low differentiated*[53, 54].
- ***CD117****: transmembrane protein encoded by proto-oncogene c-kit. With its own ligand, SCF or Stem cell factor, this molecule plays a leading role in regulating different cell activities as apoptosis, cell differentiation, proliferation and cell bond*[55].

senchimale che include: aumento delle capacità migratorie, invasività, elevata resistenza all'apoptosi. Così, mentre le cellule epiteliali mantengono più strette giunzioni cellula-cellula e mantengono una certa polarità, le cellule mesenchimali sono molto più mobili e più raramente entrano in contatto con la matrice extracellulare. L'invasione, la progressione e la metastatizzazione neoplastica sono fortemente correlate a tale trasformazione (Fig.3). Tra i maggiori e più comuni eventi che caratterizzano la EMT vi è la perdita o riduzione dell'espressione di E-cadherina, statisticamente associata a valori minori di sopravvivenza a lungo termine; potrebbe essere utilizzata come marker per riconoscimento e prognosi di fenotipi tumorali con più alto rischio di infiltrazione e metastatizzazione. Recenti studi hanno dimostrato come bassi valori dell'espressione di E-cadherina sono caratteristici di istotipi neoplastici scarsamente differenziati[53, 54].

- **CD117:** Proteina transmembrana codificata dal proto-oncogene c-kit. A seguito del legame col proprio ligando, SCF o Stem cell factor, questa molecola svolge un importante ruolo nella regolazione di diverse attività cellulari come apoptosi, differenziazione cellulare, proliferazione e adesione cellulare[55]. L'espressione di CD117 è di norma frequente in un gran numero di cellule sane del nostro organismo, ma l'overespressione potrebbe essere fortemente associata ad una più bassa sopravvivenza dovuta alla facilità di metastasi linfonodale[56].
- **CD3:** E' oggi ampiamente riconosciuto quanto la risposta immunitaria dell'ospite svolga un importante ruolo di prevenzione nella progressione tumorale. Diversi studi hanno dimostrato come l'infiltrazione di cellule infiammatorie nei tumori è associata ad una maggiore sopravvivenza, indipendentemente dallo stadio della

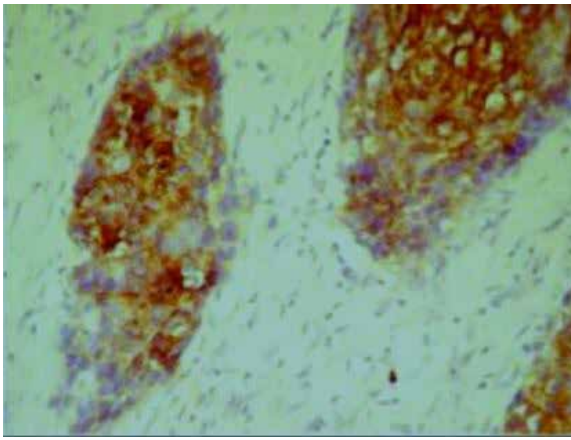

Fig.3. Espressione di E-cadherina in un carcinoma Squamocellulare della Laringe (International Journal of Otolaryngology and Head & Neck Surgery, 2014)
Fig.3. E-cadherina expression in squamous cell carcinoma of Larynx (International Journal of Otolaryngology and Head & Neck Surgery, 2014)

The CD117 expression is normally frequent in numerous healthy cells in our organism, but the overexpression could be strongly associated with a lower survival due to the facility of lymphnode metastasis[56].

- ***CD3**: Today, it is well known that the immune response plays an important role in preventing tumor progression. Different studies have shown that the inflammatory cell infiltration in tumors is associated with a higher survival, independently from the pathologic stage. If the quantity of tumor infiltrating lymphocytes (TIL) is higher, the prognosis seems to be a better one[57]. By studying different cell subtypes, T CD3+ seem to be the best marker to predict the patient's immune response to neoplasm and, even if they haven't been introduced in clinical practice yet, to represent a prognostic parameter useful for patients' risk stratification[58].*
- ***CD 34:** We define angiogenesis the development of new vascular vessels from pre-existing vessels. This development is fundamental in growth, progression and in*

patologia. Maggiore è la quantità di Linfociti Infiltranti il Tumore, TIL, migliore sembra essere la prognosi[57]. Studiando i diversi sottotipi cellulari, i linfociti T CD3+ sembrano essere il miglior marker di previsione della risposta immunitaria del paziente alla neoplasia e, anche se non ancora introdotti nella pratica clinica, rappresentano un parametro prognostico utile nella stratificazione del rischio dei pazienti[58].

- **CD34:** Si definisce Angiogenesi lo sviluppo di nuovi capillari vascolari da preesistenti vasi. Questo sviluppo è essenziale per la crescita, la progressione e la successiva metastatizzazione di ogni neoplasia. Uno dei metodi utilizzati per valutare lo sviluppo angiogenetico di una neoplasia è l'applicazione di tecniche immunoistochimiche con l'utilizzo di anticorpi diretti verso CD34, un antigene composto di glicoproteine, presente in particolar modo sulle cellule progenitrici ematopoietiche ma anche sulle cellule endoteliali. L'anticorpo monoclonale anti-CD34 può pertanto essere utilizzato per lo studio di tumori ematopoietici ma anche per tumori vascolari, per distinguere endoteli normali da varianti neoplastiche o per valutare il livello di neovascolarizzazione della neoplasia, andando a definire la densità microvascolare, MVD[59].

• Invasione perivascolare e perineureale

La presenza e la penetrazione di cellule tumorali nei vasi linfatici e sanguigni o l'invasione perineurale sono correlati con un aumentato rischio di metastasi linfonodali o a distanza, recidiva di malattia, bassa sopravvivenza, denotando una maggior aggressività del Carcinoma squamocellulare[60, 61].

• Ploida del DNA e responsività alla radioterapia

La ploidia corrisponde alla quantità di DNA contenuta nei cromosomi delle cellule e può essere valutata con la citometria a flusso e l'analisi di immagine statica.

Il significato prognostico dell'alterazione del

the following metastasis of every neoplasm. One of the methods used for evaluating the angiogenesis development of a neoplasm is the application of immunohistochemical techniques by using antibodies Vs CD34, an antigen composed of glycoproteins, particularly located in hematopoietic progenitor cells, but in endothelial cells too. Therefore, monoclonal anti-CD34 antibody can be used in order to study hematopoietical tumors, but also vascular tumors, to distinguish normal endothelium from neoplastic variants or to evaluate the level of neoplasm neovascularization, which defines the micro vascular density, (MVD)[59].

- *Pernineural and perivascular invasion*

The presence and the penetration of tumor cells in lymphatic and blood vessels or the perineural invasion are related to an increased risk for lymph-node metastasis, tumour recidive, low survival, which indicates a higher aggressiveness of squamous cell carcinoma[60, 61].

- *DNA ploidy and responsivity to radiotherapy*

Ploidy is the quantity of DNA into cell chromosomes and it can be evaluated by flow cytometry and static image analysis. The prognostic meaning of the alteration of the number of chromosomes in neoplastic cell, even though it has been studied largely, remains controversial. The most common chromosomal alterations observed in squamous cell carcinoma are: +3q, +5p, +8q, +11q13, +17q and -3p. Initial promoter and trigger factor of neoplastic process is +3q21-29, followed, in order of importance and timing, by -3p deletion. Moreover, there are some important points of genetic amplification that concern locus containing oncogenes as CCND1 situated on 11q13[62, 64, 67].

If most of the studies have shown that metastatizing tumors present a high number DNA copies altered compared to not-metastatizing tumors, others studies, indeed, have shown that life expectation in advanced tumors is better in tumors presenting major chromosomal alterations. This conflict may depend on the tight connection between chromosomal alteration and response to radiotherapy treatment: tumors with major chro-

numero di cromosomi nella cellula neoplastica, sebbene largamente studiato, resta controverso.

Le più frequenti alterazioni cromosomiche riscontrate nel carcinoma squamocellulare sono: +3q, +5p, +8q, +11q13, +17q, e –3p.

Promoter iniziale e fattore di innesco del processo neoplastico è +3q21-29, seguito in ordine di importanza e tempistica dalla delezione -3p. Importanti sono inoltre alcuni punti di amplificazione genetica che interessano loci contenenti oncogeni come CCND1 localizzato su 11q13[62, 64, 67].

Se la maggior parte degli studi hanno dimostrato come i tumori metastatizzanti presentano un elevato numero di copie del DNA alterate rispetto a tumori non metastatizzanti, altri studi hanno però dimostrato come l'aspettativa di vita in tumori in stadio avanzato sia migliore per tumori con maggiori alterazioni cromosomiche.

Tale conflitto risulta probabilmente dipendere dalla stretta correlazione tra alterazioni cromosomiche e risposta al trattamento radioterapico: i tumori con maggiori alterazioni cromosomiche sono in effetti i più aggressivi e presentano una maggior facilità nella metastatizzazione linfonodale, ma sono anche instabili e maggiormente responsivi alla radioterapia[63, 65, 66].

• Micro RNA

Negli ultimi anni, la lista delle classi di geni classicamente considerati come oncosoppressori o oncogeni è stata rivisitata, essendosi resa necessaria l'espansione di quest'ultima per includere anche la famiglia dei miRNA; queste molecole di RNA sono in grado di regolare negativamente la stabilità e il processo di traduzione degli mRNA e risultano implicate in diversi processi cellulari quali controllo del ciclo cellulare, differenziamento ed apoptosi[68, 69].

Un significativo numero di geni dei miRNA sono localizzati in regioni genomiche frequentemente riarrangiate nei tumori, come siti fragili, regioni delete (minimal region of loss of heterozigosity, LOH) o amplificate (minimal amplicons) e regioni comuni di break-point, fornendo un'ulteriore evidenza del loro ruolo nella patogenesi del cancro. I miRNA costitu-

mosomal alterations are, effectively, the most aggressive ones and they present a major facility in lymphnode metastasis, but also the are variable and more responsive to radiotherapy[63, 65, 66].

• Microrna

In recent years, the list of gene classically considered as oncosupressors or oncogenes has been reexamined, whose expansion has become necessary in order to include the miRNA family too; these RNA molecules are able to negatively regulate the stability and the process of miRNA translation and they are known to be implied in different cell processes as cell cycle control, differentiation and apoptosis[68, 69].

An important number of miRNA genes is located in genomic regions, often rearranged in tumors, delete regions (minimal region of loss of heterozigosity, LOH) or amplified (minimal amplicons) and common regions of break-point, which provide a further evidence of their role in cancer pathogenesis.

miRNA are a family composed of little endogenons RNA with single filament (ss), between 21 and 25 nucleotides long. Particularly, miRNA act through the identification of specific miRNA targets in order to determine their degradation or repression of translation. From a functional point of view, it has been demonstrated that there are numerous miRNA capable of identifying more targets and that most of them can be regulated by different miRNA. These statements, therefore, allow to consider single miRNA as little elements of control of more complex regulator pathways at the base of numerous and fundamental functions including cycle cell regulation, cell proliferation, differentiation and apoptosis, and then they include some process concerning the whole organism, including embryonic development and immune response, and tumors[70, 71].

To date, about a hundred human miRNA have been identified, 940 according to the most recent version of miRBase, both via a sperimental approach and via computational analysis. Recently, the presence of miRNA in serum and human plasma has been observed in different tumor types as colon, prostate, breast, lung, ovary and other ones. These miRNA can be used as discriminant markers which are not invasive for tumor phenotype

iscono una famiglia di piccoli RNA endogeni, non codificanti, a singolo filamento (ss), di una lunghezza compresa tra i 21 e i 25 nucleotidi. In particolare, i miRNA agiscono mediante il riconoscimento di specifici mRNA targets al fine di determinarne la degradazione o la repressione della traduzione. Da un punto di vista funzionale è stato dimostrato che esistono numerosi miRNA capaci di riconoscere più targets e che molti di questi possono essere regolati da diversi miRNA. Tali affermazioni consentono pertanto di considerare i singoli miRNA come piccoli elementi di controllo di più complesse pathways regolatrici, che nei fatti stanno alla base di numerose e fondamentali funzioni, che spaziano da quelle prettamente cellulari, tra cui la regolazione del ciclo cellulare, la proliferazione cellulare, il differenziamento e l'apoptosi, per poi coinvolgere alcuni processi che riguardano l'intero organismo, comprendenti lo sviluppo embrionale e la risposta immunitaria, e i tumori[70, 71].

Ad oggi sono stati identificati centinaia di miRNA umani, 940 secondo la più recente versione di miRBase, sia mediante un approccio sperimentale sia mediante analisi computazionale. Recentemente è stata osservata la presenza dei miRNA nel siero e nel plasma umano in diversi tipi tumorali quali colon, prostata, seno, polmone, ovaio e altri tipi. Questi miRNA possono essere utilizzati come marcatori discriminanti non invasivi per la diagnosi del fenotipo tumorale. I livelli dei miRNA nel siero sono molto stabili e possono essere individuati mediante semplici prelievi di sangue. Infatti, i miRNA, che di per sé sono molecole in grado di resistere a cambiamenti di temperatura, quali quelli determinati da bollitura o congelamento, e a cambiamenti di pH, nel siero risultano essere anche protetti dall'attività delle RNAsi. È stato dimostrato per alcuni tumori che i miRNA circolanti nel siero hanno origine tumore-specifica e ciò ha suggerito la possibilità di utilizzarli come nuovi biomarcatori molecolari non invasivi nella diagnosi precoce del cancro.

Da sottolineare è il fatto che questi microRNA possono essere prognostici sia se considerati individualmente che come gruppi.

diagnosis. miRNA levels in serum are very stable and they can be identified through simple blood samples. Effectively, miRNA, which are basically molecules able to resist to temperature changes, as those depending on boiling or freezing, and to pH changes, prove to be also protected in serum by RNAse activity. It has been demonstrated that for some tumors, miRNA circulating in serum have a specific tumor origin and this has suggested the possibility to use them as new molecular biomarkers not invasive in early diagnosis of cancer.

It must be highlighted the fact that these microRNA can be prognostic both if they are considered individually and as groups. MicroRNA analysis can allow to identify the most aggressive tumors and there are excellent possibilities that these molecules may be used in the future as targets in order to develop new therapeutic strategies.

Moreover, microRNA have been suggested as excellent biomarkers salivary for their facility of isolation and identification by a quantitative PCR, so they can be used as diagnostic element, as prognostic biomarkers and dynamical markers to response to therapy since they could be easily obtained, by a non-invasive way and dosed. Saliva is an easily accessible mean where it has been demonstrated the presence of micro vesicles (exosomes) containing microRNA. Identifying and characterizing miRNA in individuals affected with laryngeal carcinoma could be useful to obtain important diagnostic and prognostic elements (Fig.4)[72, 73].

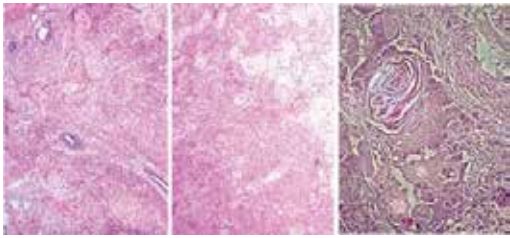

Fig.4. Studi sui precipitati di Orosfere per effettuare miRNA array. Fonte: Oncotarget, Advance Publication 2014
Fig.4. Orospheres evaluation for MicroRNA characterization. Data: Oncotarget, Advance publication 2014

L'analisi dei microRNA ci può permettere di identificare i tumori più aggressivi e ci sono ottime possibilità che queste molecole possano in futuro essere utilizzate come bersagli per lo sviluppo di nuove strategie terapeutiche. Inoltre, i microRNA sono stati proposti come eccellente biomarkers salivari per la loro facilità di isolamento e di identificazione attraverso una PCR quantitativa, potendo quindi servire come elemento diagnostico, come biomarcatori prognostici e marcatori dinamici di risposta alla terapia in quanto possono essere ottenuti facilmente, in modo non invasivo e dosati. La saliva è un mezzo facilmente accessibile in cui è stata dimostrata la presenza di micro vescicole (exosomi) che racchiudono microRNA. Identificare e caratterizzare i miRNA in soggetti affetti da carcinoma laringeo potrebbe essere utile nel ricavare importanti elementi diagnostici e prognostici (Fig.4)[72, 73].

Conclusioni

La sopravvivenza specifica per malattia del cancro della laringe è condizionata da molteplici fattori prognostici ma si è concordi nel definire la presenza di metastasi linfonodali laterocervicali come il fattore prognostico più importante. Tumori laringei identici per sede, sottosede e stadio clinico, sottoposti al medesimo trattamento, possono presentare un'evoluzione clinica e prognosi differente, soprattutto per quanto riguarda la diffusione linfonodale. In base a tale premessa, appare chiaro che il presupposto per una visione moderna della oncologia è la ricerca di fattori prognostici predittivi della evoluzione biologica e clinica del tumore al fine di modularne il trattamento.

Ad oggi valide informazioni si possono, già, ottenere da una attenta valutazione di un panel di fattori prognostici clinici, istopatologici ed immunostochimici che abbiamo ampiamente discusso nel nostro studio. Il limite che accumuna la gran parte di questi fattori prognostici è che la loro più piena espressione si basa sulla analisi del "reperto operatorio", fornendo quindi, poche informazioni nella fase iniziale dell'iter diagnostico-terapeutico.

È opinione concorde in letteratura che i mar-

Conclusions

The specific survival for laryngeal cancer disease is influenced by various prognostic factors, but authors agrees to define laterocervical lymphnode metastasis the most important prognostic factor. Laryngeal tumors equal in site, subregion and clinical stage, exposed to the same treatment, can present a clinical evolution and a different prognosis, especially with regard to lymphnode spread. According to this foreword, it is clear that the supposition for a modern vision of oncology is the research of predictive prognostic factors in biological an clinical evolution of tumor in order to modulate its treatment.

To date, efficient information can be already obtained from an accurate evaluation of a panel of prognostic, clinical, hisopathological and immunohistochemical factors, which have been extensively documented in our study. The limit that combines most of these prognostic factors is the fact that their fullest expression is based on the analysis of surgical evidence, so in a formerly advanced phase of treatment. Therefore, by providing few information in the initial phase of diagnostic and therapeutic iter.

It is common opinion in literature that biomolecular markers could fill such lack, especially if the great potentialities of studies on microRNA are considered.

Certainly, molecular biology technologies are still not available in all centers, so, today it is difficutl miRNA application on a large scale in laryngeal carcinoma treatment. Yet, the real time PCR methods are, actually, little expensive and easily feasible.

The bottleneck of this kind of study is, effectively, represented by researching miRNA expressed in a different way through the use of low density arrays and the following validation on a wide number of patients. Once they have been validated, miRNA represent biomarkers easy to determine patients' tissue affected with cancer and other neoplasms. Another advantage connected to miRNA is represented by their presence in body fluids and particularly in patients' plasma, serum and saliva from which they are easy to determine and to dose by really reasonable costs. Since 2014, Authors have started a study on miRNA, by searching them in

ker biomolecolari possano colmare tale carenza, soprattutto se si considerano le grosse potenzialità degli studi sui microRNA.

Sicuramente le tecnologie di biologia molecolare non sono ancora a disposizione in tutti i centri per cui non è facilmente auspicabile un utilizzo dei miRNA su vasta scala nel trattamento del carcinoma della laringe. Tuttavia le metodiche di real time PCR sono effettivamente poco costose e facilmente realizzabili. Il collo di bottiglia di questo tipo di studio è infatti rappresentato dalla ricerca di miRNA differenzialmente espressi attraverso l'impiego di low density arrays e la sua successiva validazione su una ampia popolazione di pazienti. Una volta validati, i miRNA rappresentano biomarcatori facili da determinare nel tessuto dei pazienti affetti da cancro ed altre neoplasie. Un altro vantaggio legato ai miRNA è la loro presenza nei fluidi corporei ed in particolare nel plasma, siero e saliva dei pazienti da cui sono facilmente determinabili e dosabili con costi veramente esigui. Dal 2014 gli Autori hanno intrapreso uno studio sui miRNA, ricercandoli nei tessuti sani e malati, nel siero e nella saliva dei pazienti con cancro della laringe; i brillanti risultati ottenuti finora sono il pressupposto per una rivoluzionaria innovazione: dal prossimo anno avremo un impiego routinario pre-e post-operatorio dei miRNA nella valutazione clinica del paziente con carcinoma della laringe.

patients' healthy and sick tissues, serum and saliva with laryngeal cancer; the brilliant outcomes obtained until now presume a revolutionary innovation: from next year we will have a routine pre and post-surgical application of miRNA in the clinical evaluation of the patient affected with laryngeal carcinoma.

Bibliografia - *References*

1. *Succo G, Crosetti E, Bertolin A, Lucioni M, Caracciolo A, Panetta V, Sprio AE, Berta GN, Rizzotto G. Benefits and drawbacks of open partial horizontal laryngectomies, Part A: Early-intermediate stage glottic carcinoma. Head Neck. 2015 Jan 10. doi: 10.1002/hed.23997. [Epub ahead of print]*
2. *Ferlay J, Steliarova-Foucher E, Lortet-Tieulenta J, Rosso S, Coebergh JWW, Comber H, Forman D, Bray F. Cancer incidence and mortality patterns in Europe: Estimates for 40 countries in 2012. European Journal of Cancer (2013) 49, 1374– 1403.*
3. *Spriano G, Manciocco V, Marchesi P, Pichi B, Cristalli C, Pellini R, Ruscito P. Il trattamento dell'N nel carcinoma della laringe. Attualità in oncologia laringea 2010; 553-574.*
4. *Ricardo Barroso Ribeiro, Eduardo Ribeiro Breda, Eurico Fernandes Monteiro. Prognostic Significance of Nodal Metastasis in Advanced Tumours of the Larynx and Hypopharynx. Acta Otorrinolaringol Esp. 2012;63(4):292-298.*
5. *Chiesa F, Squadrelli Saraceno M, Fattori prognostici in oncologia cervico-facciale: linee guida per l'uso nella pratica clinica. AOOI, 1999.*
6. *Leon Barnes, John W. Eveson, Peter Reichart, David Sidransky, Pathology & Genetics Head and Neck Tumours, WHO/IARC, Lyon 2005.*
7. *Dreyfuss AI, Clark JR.Analysis of prognostic factors in squamous cell carcinomas of the head and neck. Hematol Clin North Am 1991;5:701-12.*
8. *Boffetta P, Merletti F, Magnani C, et al., Prognostic factors and survival of laryngeal cancer patients friom Turin, Italy, A population-based study. Am J Epidemiol 1997; 145:1100-5.*
9. *Cortesina G, Oncogeni e carcinogenesis dei carcinoma cervico-cefalici. Torino: Edizione Minerva Medica, 2002.*
10. *Chen AY, Matson LK, Roberts D, et al., The significance of comorbility in advanced laryngeal cancer. Head Neck 2001;23:566-72.*
11. *Hall SF, Groome PA, Rothwell D, The impact of comorbidity on the survival of patients with squamous cell carcinoma of the head and neck. Head Neck 2000;22:297-302.*
12. *Magnano M, Bussi M, De Stefani A, et al. Prognostic factors for head and neck tumor recurrence. Acta otolaryngol 1995;115:833-8.*
13. *Ferrero V, Palonta F, Preti G, et al., Il ritardo diagnostico del carcinoma laringeo. Ed. Omega 2002:5-26.*
14. *Piquet JJ, Chevalier D, Adenopathies cervicales. Encycl Med Chir (Paris, France), Oto-Rhino-Laryngologie 20870 A10,6-1990.*
15. *Ferlito A, Recher G (1980). Ackerman's tumor (verrucous carcinoma) of the larynx: a clinicopathologic study of 77 cases. Cancer 46: 1617-1630.*
16. *Koch BB, Trask DK, Hoffman HT, Karnell LH, Robinson RA, Zhen W, Menck HR (2001). National survey of head and neck verrucous carci-*

noma: patterns of presentation, care, and outcome. Cancer 92: 110-120.
17. *Orvidas LJ, Olsen KD, Lewis JE, Suman VJ (1998). Verrucous carcinoma of the larynx: a review of 53 patients. Head Neck 20: 197-203.*
18. *Klijanienko J, el Naggar A, Ponzio-Prion A, Marandas P, Micheau C, Caillaud JM (1993). Basaloid squamous carcinoma of the head and neck. Immunohisto chemical comparison with adenoid cystic carcinoma and squamous cell carcinoma. Arch Otolaryngol Head Neck Surg 119: 887-890.*
19. *Paulino AF, Singh B, Shah JP, Huvos AG (2000). Basaloid squamous cell carcinoma of the head and neck. Laryngoscope 110: 1479-1482.*
20. *Crissman JD, Kessis T, Shah KV, Fu YS, Stoler MH, Zarbo RJ, Weiss MA (1988). Squamous papillary neoplasia of the adult upper aerodigestive tract. Hum Pathol 19: 1387-1396.*
21. *Ereno C, Lopez JI, Sanchez JM, Bilbao FJ (2001). Papillary squamous cell carcinoma of the larynx. J Laryngol Otol 115: 164-166.*
22. *Ferlito A, Devaney KO, Rinaldo A, Putzi MJ (1999). Papillary squamous cell carcinoma versus verrucous squamous cell carcinoma of the head and neck. Ann Otol Rhinol Laryngol 108: 318-322.*
23. *Suarez PA, Adler-Storthz K, Luna MA, El Naggar AK, Abdul-Karim FW, Batsakis JG (2000). Papillary squamous cell carcinomas of the upper aerodigestive tract: a clinicopathologic and molecular study. Head Neck 22: 360-368.*
24. *Thompson LD, Wenig BM, Heffner DK, Gnepp DR (1999). Exophytic and papillary squamous cell carcinomas of the larynx: A clinicopathologic series of 104 cases. Otolaryngol Head Neck Surg 120: 718-724.*
25. *Berthelet E, Shenouda G, Black MJ, Picariello M, Rochon L (1994). Sarcomatoid carcinoma of the head and neck. Am J Surg 168: 455-458.*
26. *Batsakis JG, Suarez P (2000). Sarcomatoid carcinomas of the upper aerodigestive tracts. Adv Anat Pathol 7: 282-293.*
27. *Lewis JE, Olsen KD, Sebo TJ (1997). Spindle cell carcinoma of the larynx: review of 26 cases including DNA content and immunohistochemistry. Hum Pathol 28: 664-673.*
28. *Thompson LD, Wieneke JA, Miettinen M, Heffner DK (2002). Spindle cell (sarcomatoid) carcinomas of the larynx: a clinicopathologic study of 187 cases. Am J Surg Pathol 26: 153-170.*
29. *Batsakis JG, Huser J (1990). Squamous carcinomas with glandlike (adenoid) features. Ann Otol Rhinol Laryngol 99: 87-88.*
30. *Hertenstein JC (1986). Pathologic quiz case 1. Acantholytic squamous cell carcinoma. Arch Otolaryngol Head Neck Surg 112: 780-782.*
31. *Alos L, Castillo M, Nadal A, Caballero M, Mallofre C, Palacin A, Cardesa A (2004). Adenosquamous carcinoma of the head and neck: criteria for diagnosis in a study of 12 cases. Histopathology 44: 570-579.*
32. *Fujino K, Ito J, Kanaji M, Shiomi Y, Saiga T (1995). Adenosquamous carcinoma of the larynx. Am J Otolaryngol 16: 115-118.*
33. *Keelawat S, Liu CZ, Roehm PC, Barnes L (2002). Adenosquamous carcinoma of the upper aerodigestive tract: a clinicopathologic study of 12 cases and review of the literature. Am J Otolaryngol 23: 160-168.*
34. *Blackwell KE, Fu YS, Calcaterra TC. Laryngeal dysplasia. Cancer 1995; 75: 457-63.*
35. *Edge SB, et al. AJCC cancer staging manual, 7ª ed. New York, Springer, 2010.*
36. *Magnano M, Bussi M, De Stefani A et al. Prognostic factors for head and neck tumor recurrence. Acta Otolaryngol.(Stockh) 1995; 115: 833-8.*
37. *Resnick MJ.M, Uhlman D, Niehans GA et al.. Cervical lymph node and survival in laryngeal carcinoma: prognostic factors. Ann Otol Rhinol Laryngol 1995; 104: 685-94.*
38. *Bryne M, Jenssen N, Boysen M (1995). Histological grading in the deep invasive front of T1 and T2 glottic squamous cell carcinomas has high prognostic value. Virchows Arch 427: 277-281.*
39. *Zidar N, Gale N, Kambic V, Fischinger J (2001). Expression of tenascin and fibronectin in benign epithelial hyperplastic lesions and squamous carcinoma of the larynx. Anticancer Res 21: 451-454.*
40. *Murray JD, Carlson GW, McLaughlin K et al. Tumor angiogenesis as a prognostic factor in laryngeal cancer. Am J Surg 1997; 174: 523-6.*
41. *Jenssen N, Boysen M, Kjaerheim A, Bryne M. Low vascular density indicates poor response to radiotherapy in small glottis carcinomas. Pathol Res Pract 1996; 192: 1090-4.*
42. *Zidar N, Gale N, Cor A, Kambic V (1996). Expression of Ki-67 antigen and proliferative cell nuclear antigen in benign and malignant epithelial lesions of the larynx. J Laryngol Otol 110: 440-445.*
43. *Franchi A, Gallo O, Boddi V, Santucci M (1996). Prediction of occult neck metastases in laryngeal carcinoma: role of proliferating cell nuclear antigen, MIB-1, and Ecadherin immunohistochemical determination. Clin Cancer Res 2: 1801-1808.*
44. *Strachan T, Read AP. (2004). Human Molecular Genetics 3. Ch. 17, Cancer Genetics*
45. *Assimakopoulos D, Kolettas E, Zagorianakou N, Evangelou A, Skevas A, Agnantis NJ (2000). Prognostic significance of p53 in the cancer of the larynx. Anticancer Res 20: 3555-3564.*
46. *Nadal A, Campo E, Pinto J, Mallofre C, Palacin A, Arias C, Traserra J, Cardesa A (1995). p53 expression in normal, dysplastic, and neoplastic laryngeal epithelium. Absence of a correlation with prognostic factors. J Pathol 175: 181-188.*
47. *Nylander K, Dabelsteen E, Hall PA (2000). The*

p53 molecule and its prognostic role in squamous cell carcinomas of the head and neck. J Oral Pathol Med 29: 413- 425.

48. *Musgrove EA, Caldon CE, Barraclough J, Stone A, Sutherland RL (Aug 2011). Cyclin D as a therapeutic target in cancer. Nature Reviews. Cancer 11 (8): 558–72.*
49. *A, Almadori G, Cavallo S, Cadoni G, Galli J, Ferrandina G, Scambia G, Neri G. (1996). Cyclin D1 gene amplification in human laryngeal squamous cell carcinomas: prognostic significance and clinical implications. Clin Cancer Res 2: 175-180.*
50. *Dong Y, Sui L, Sugimoto K, Tai Y, Tokuda M (2001). Cyclin D1-CDK4 complex, a possible critical factor for cell proliferation and prognosis in laryngeal squamous cell carcinomas. Int J Cancer 95: 209-215.*
51. *Bazan V, Zanna I, Migliavacca M, Sanz-Casla MT, Maestro ML, Corsale S, Macaluso M, Dardanoni G, Restivo S, Quintela PL, Bernaldez R, Salerno S, Morello V, Tomasino RM, Gebbia N, Russo A (2002). Prognostic significance of p16INK4a alterations and 9p21 loss of heterozygosity in locally advanced laryngeal squamous cell carcinoma. J Cell Physiol 192: 286-293.*
52. *Naor D, et al. CD44: structure, function, and association with the malignant process. Adv Cancer Res. 1997;71:241-319.*
53. *Vasca, E.M., et al. (2014) Immunohistochemical Examination of E-Cadherin in the Head and Neck Squamocellular Carcinomas. International Journal of Otolaryngology and Head & Neck Surgery, 3, 330-336.*
54. *Schipper, H., Frixen, U.H., Behrens, J., Unger, A., Jahnke, K. and Birchmeier, W. (1991) E-Cadherin Expression in Squamous Cell Carcinomas of Head and Neck: Inverse Correlation with Tumor Dedifferentiation and Lymph Node Metastasis. Cancer Research, 51, 6328-6337.*
55. *Miettinen M, et al. KIT (CD117): a review on expression in normal and neoplastic tissues, and mutations and their clinicopathologic correlation. Appl. Immunohistochem. Mol. Morphol.2005; 13:205–220.*
56. *Heinrich MC, et al. Inhibition of KIT tyrosine kinase activity: a novel molecular approach to the treatment of KIT-positive malignancies. J ClinOncol. 2002; 20:1692-1703.*
57. *Hanahan D, et al. Hallmarks of cancer: the next generation. Cell. 2011; 144(5):646-674.*
58. *Roxburgh CS, et al. The role of the in situ local inflammatory response in predicting recurrence and survival in patients with primary operable colorectal cancer. Cancer Treat Rev.2012; 38(5):451-466.*
59. *Folkman J. What is the evidence that tumors are angiogenesis dependent? J Natl Cancer Inst. 1990; 82(1):4–6.*
60. *Fagan JJ, Collins B, Barnes L, D'Amico F, Myers EN, Johnson JT (1998). Perineural invasion in squamous cell carcinoma of the head and neck. Arch Otolaryngol Head Neck Surg 124: 637-640.*
61. *Yilmaz T, Hosal AS, Gedikoglu G, Onerci M, Gursel B (1998). Prognostic significance of vascular and perineural invasion in cancer of the larynx. Am J Otolaryngol 19: 83-88.*
62. *El Naggar AK, Dinh M, Tucker S, Luna MA, Goepfert H, Hsu P, Batsakis JG (1996). Genotypic analysis of primary head and neck squamous carcinoma by combined fluorescence in situ hybridization and DNA flow cytometry. Am J Clin Pathol 105: 102-108.*
63. *Takes RP, Baatenburg de Jong RJ, van Blommestein R, Hermans J, van Krieken HH, Cornelisse CJ (2002). DNA ploidy status as a prognostic marker and predictor of lymph node metastasis in laryngeal carcinoma. Ann Otol Rhinol Laryngol 111: 1015-1020.*
64. *Wolf GT, Fisher SG, Truelson JM, Beals TF (1994). DNA content and regional metastases in patients with advanced laryngeal squamous carcinoma. Department of Veterans Affairs Laryngeal Study Group. Laryngoscope 104: 479-483.*
65. *Westerbeek HA, Mooi WJ, Hilgers FJ, Baris G, Begg AC, Balm AJ (1993). Ploidy status and the response of T1 glottic carcinoma to radiotherapy. Clin Otolaryngol 18: 98-101.*
66. *Kujawski M, Sarlomo-Rikala M, Gabriel A, Szyfter K, Knuutila S (1999). Recurrent DNA copy number losses associated with metastasis of larynx carcinoma. Genes Chromosomes Cancer 26: 253-257.*
67. *Del Valle-Zapico A, Fernandez FF, Suarez AR, Angulo CM, Quintela JR (1998). Prognostic value of histopathologic parameters and DNA flow cytometry in squamous cell carcinoma of the pyriform sinus. Laryngoscope 108: 269-272.*
68. *D.P. Bartel, MicroRNAs: target recognition and regulatory functions, Cell, 136, 2009.*
69. *R.W. Carthew, E.J. Sontheimer, Origins and mechanism of miRNAs, Cell, 2009.*
70. *Pancheva N., Tavazoie S.F., Control of metastatic progression by microRNA regulatory networks, Nature Cell Biology, 2013.*
71. *Y. Li, A. Ahmad, D. Kong, et al., Targeting microRNAs for personalized cancer therapy, Medical Principes and Practice, 20137.*
72. *G.A. Calin, C.M. Croce, MicroRNA signatures in human cancers, Nature Reviews Cancer, 2006.*

DMII e rischio di carcinoma laringeo: studio pilota

DMII and laryngeal carcinoma risk: pilot study

B. Iorio[1], E. Cantone[1], D. Capuano[1], A. M. Di Lullo[1], G. Petruzzi[1], R. Villani[2], F. Oliva[3], M. Mesolella[1], F. Ricciardiello[1]

[1] *Dipartimento Testa collo, UOC Otorinolaringoiatria, AOU Policlinico Federico II, Napoli*
[2] *Seconda Divisione Anestesia, AORN Cardarelli, Napoli*
[3] *UOC Otorinolaringoiatria, AORN Cardarelli, Napoli*

Abstract

Scopo: la possibile associazione tra diabete mellito (DM) e cancro è stata ampiamente discussa in letteratura, tuttavia manca ancora una precisa valutazione del rischio. Se da un lato fumo, alcool ed infezione da HPV sono chiari fattori di rischio per i tumori testa-collo, dall'altro evidenze scientifiche suggeriscono il ruolo di potenziali fattori di rischio all'alterato metabolismo del glucosio e al diabete. Il presente studio valuta la possibile associazione tra DM II e cancro della laringe e gli effetti del DM sulla prognosi in merito alla sopravvivenza globale e libera da malattia.

Introduzione

La possibile relazione tra diabete mellito (DM) e il rischio di tumore è stata a lungo discussa, ma c'è ancora bisogno di una precisa valutazione del rischio[1]. DM è caratterizzato da disglicemia e da uno stato di infiammazione sistemica cronica. L'infiammazione cronica è un fattore mutageno nella cancerogenesi di diversi tumori. D'altra parte, i tumori hanno un intrinseco bisogno di glucosio per alimentare la proliferazione, il che aumenta la possibilità che l'iperglicemia non trattata contribuisca alla crescita tumorale[2].

DM è stato associato ad un aumentato rischio di diversi tipi di cancro. Ad esempio, evidenze epidemiologiche mostra una forte associazione positiva per DM e cancro del pancreas, cancro epatocellulare e cancro endometriale, e una debole associazione DM e cancro colon-retto, della mammella e tumori della vescica. Al contrario, DM non è associato con il cancro

Abstract

Aim: The possible relationship between diabetes mellitus (DM) and cancer risk has long been discussed but there is still a need for precise assessment of the risk. While tobacco, alcohol, HPV infection are established risk factors for head and neck cancers, emerging evidence suggests that abnormalities of glucose metabolism and diabetes may also play a role. This pilot study tested whether DM II was associated with laryngeal cancer and its effects on prognosis of overall survival OS and disease free survival DFS.

Introduction

The possible relationship between diabetes mellitus (DM) and cancer risk has long been discussed, but there is still a need for a precise assessment of the risk[1]. DM is characterized by dysglycemia and a state of chronic systemic inflammation. Furthermore, chronic inflammation is a mutagen factor in the cancerogenesis of various tumours. On the other hand, cancers have an inherently high need for glucose to fuel proliferation, raising the possibility that untreated hyperglycemia may contribute to tumour growth[2].

DM has been associated with an increased risk of multiple types of cancer. For instance, epidemiologic evidence shows a strong positive association for DM and pancreatic, hepatocellular and endometrial cancers, and a weak association for DM and colorectal, breast and bladder cancers. Contrarily, DM is not associated with lung cancer, and is inversely associated with prostate cancer [3,4]. Head and neck cancer (HNC) accounts for a half a million cancer diagnoses worldwide[5].Although recent studies have shown an increasing role of oral human papillo-

■ *Indirizzo per corrispondenza/Address for correspondence*: *F. Ricciardiello - Dipartimento Testa collo, UOC Otorinolaringoiatria, AOU Policlinico Federico II, Napoli - E-mail : filipporicciardiello@virgilio.it*

del polmone, ed è inversamente associata con il cancro alla prostata[3,4].

Il cancro della regione Testa-collo (HNC) rappresenta un mezzo milione di diagnosi di cancro in tutto il mondo[5]. Sebbene studi recenti hanno dimostrato un ruolo crescente di papillomavirus umano orale (HPV) nella patogenesi di alcuni HNC, la stragrande maggioranza dei casi sono legati al tabacco e abuso di alcol[6].

Il più ampio studio retrospettivo condotto da Atchison et al. su più di 4 milioni e mezzo di veterani ha stabilito un aumento del rischio generale di neoplasie nei pazienti diabetici ed ha inoltre analizzato le sedi relative allo sviluppo di tali neoplasie, non trovando tuttavia una correlazione positiva con il carcinoma della laringe[7].

Un'analisi combinata dei 12 studi caso-controllo internazionali riporta un'associazione positiva fra una storia di diabete e l'incidenza di HNC tra i non fumatori. Il lavoro di Nakamura et al. analizza 3488 pazienti con diagnosi di cancro confermando l'associazione positiva tra DM ed epatocarcinoma, carcinoma delle vie biliari e del pancreas. Lo studio sui 20 casi di carcinoma laringeo trova un rischio aumentato (HR 3. 61; 95% CI, 1.16-11.2). Tale rischio risulta aumentato anche escludendo le variabili associate di alcool e fumo[8].

Nel presente studio abbiamo valutato in pazienti affetti da carcinoma squamoso, valutando la sopravvivenza libera da malattia e la sopravvivenza globale e il rischio del DM.

Materiali e Metodi

Abbiamo esaminato 244 pazienti con carcinoma primitivo della laringe afferiti consecutivamente negli ospedali AUO Federico II (U.O.C. di Otorinolaringoiatria) e Cardarelli di Napoli. Abbiamo valutato diverse variabili come il fumo, l'abuso di alcool, la localizzazione laringea, il grading, lo staging, l'invasione linfatica, vascolare e perineurale.

Tali variabili categoriche sono state analizzate e normalizzate con il test X^2.

Abbiamo, inoltre, valutato la sopravvivenza globale (OS) e libera da malattia (DFS) con il metodo di kaplan- Meier e le differenze analizzate mediante i long rank test.

mavirus (HPV) infection in the pathogenesis of some HNC, the overwhelming majority of cases are related to tobacco and alcohol abuse[6] A larger retrospective study by Atchison et al. with more than 4 milion and half veterans established an increased risk of tumor in diabetic patients and analyzed the sites of these tumors, but found no positive correlation with laryngeal cancer[7].

A pooled analysis of 12 international case–control studies reports a positive association between a history of diabetes and the incidence of HNC among non-smokers. The study of Nakamura et al. analyzed 3488 cancer patients, confirming a positive association of DM and hepatocarcinoma, biliary and pancreas carcinoma. This study analysed 20 cases of laryngeal carcinoma and found an increased risk (HR 3. 61; 95% CI, 1.16-11.2). This risk increased even when smoke and alcohol variables were excluded instead keeping out smoke and alcohol[8].

In the present study we analyzed overall survival and disease free survival in laryngeal cancer patients, and their DM risk.

Materials and Methods

We enrolled in the study 244 subjects with primitive laryngeal cancer consecutively arrived in AUO Federico II (U.O.C. di Otorinolaringoiatria) and Cardarelli Hopital in Naples.

We analyzed such variables as tobacco or alcohol abuse, laryngeal localization, grading, staging, lymphatic, vascular and perineural invasion.

Chi-square test (X^2) were used to analyze and normaliz these categorical data.

The survival rate (OS) and disease free survival (DFS) were calculated using Kaplan- Meier method and the differences were analyzed using the long rank test.

We estimated odds ratio (HR) and 95% confidence intervals (CI) of multiple variable, for DM patients, using Cox's proportional hazards model.

Statistical significance tests were established with $p< 0.05$.

DM II was defined based on American Diabetes Association diagnostic criteria, anamnesis, antihyperglycemic prescriptions, or laboratory values (any glucose ≥ 200 mg/dL, fasting glucose ≥ 126 mg/dL, or haemoglobin A1C ≥ 6.5%)[9].

All analyses data were performed using JMP statistical software package version 8 (SAS institute,

Il rischio aggiunto per i pazienti affetti da DM e gli intervalli di confidenza al 95% delle variabili multiple è stato calcolato usando il modello proporzionale di Cox's.

La significatività statistica è fissata con $p< 0.05$. la diagnosi di DM è stata definita in accordo con i criteri dell'American Diabetes Association values (any glucose ≥ 200 mg/dL, fasting glucose ≥ 126 mg/dL, or haemoglobin A1C ≥ 6.5%)[9].

I dati sono stati analizzati con JMP statistical software package version 8 (SAS institute, Cary, NC USA). Tutti i partecipanti hanno espresso per iscritto il loro consenso allo studio, approvato dal Consiglio locale di Etica Medica.

Risultati

I 244 pazienti, 203 maschi (83.20%) e 41 femmine (16.80%), hanno un'età media di 65.8± 9.7 anni. Sono stati divisi in fumatori<20 sigarette/die 111 casi (45,5%) e forti fumatori > 20 sigarette/die, 133 (54.5%). Non si evidenziava abuso di alcool in 103 casi (42.21%), meno di 500cc/die in 62 (25.41%) e più di 500cc/die in 79 (32,38%). In merito allo staging risultano in stadio I 130 pazienti (53.20%), in stadio II 61 (25%), in stadio III 22 (9%) e IV 31 (12,70%).

In base alla sede laringea, in 96 casi (39.34%) a localizzazione sovraglottica, in 138 (56.56%) a localizzazione glottica e in 10 (4%) ipoglottica. Il grading mostrava un carcinoma ben differenziato G1 in 45 pazienti (18.40%), moderatamente differenziato G2 in 98 (40.20%) e scarsamente differenziato G3 in 101 (41.40%).

L'invasione linfatica si registra in 97 casi (39.75%), vascolare in 51 (20.90%) e perineurale in 63 (25,81%). La durata media del follow up è stata di 49.7 mesi (range 0,4-125).

I pazienti con diagnosi definita di diabete sono 46 (18.85%). L'analisi delle variabili multiple citate non risulta statisticamente significativa tra il gruppo senza DM 198 casi e quello con DM, pertanto i gruppi possono essere considerati omogenei rispetto a tutte le caratteristiche descritte. Abbiamo, quindi, calcolato la sopravvivenza globale (OS) a 5 anni nei 198 pazienti senza DM che risulta essere 79.8% e la sopravvivenza libera da malattia DFS (75.2%). Analogamente nello stesso periodo nei pazienti

Cary, NC USA). All participants gave their written informed consent to the study that met the approval of the local Board of Medical Ethics.

Results

The 244 cases included 203 males (83.20%) and 41 females (16.80%), with a median age 65.8± 9.7.

They were divided into smokers <20 cigarettes/die 111 cases (45,5%) and strong smokers > 20 cigarettes/die, 133 (54.5%). There was no alcohol use in 103 cases (42.21%), < 500cc/die in 62 (25.41%) and > di 500cc/die in 79 (32,38%). For staging, 130 patients had I stadium (53.20%), II stadium 61 (25%), III 22 (9%) and IV 31 (12,70%).

With respect to laryngeal localization, 96 cases (39.34%) had a supraglottic localization, 138 (56.56%) a glottic localization and 10 (4%) an hypoglottic one. The grading showed a well differentiated G1 carcinoma in 45 patients (18.40%), moderately differentiated G2 in 98 (40.20%) and slightly differentiated G3 in 101 (41.40%).

The lymphatic invasion was present in 97 cases (39.75%), vascular invasion in 51 (20.90%) amd perineural in 63 (25,81%). Average duration of follow was 49.7 months (range 0,4-125).

The patients with a definitive diagnosis of diabetes were 46 (18.85%). The analysis of multiple variables is not statistically significant between the group without DM, 198 cases, and the group with DM. These groups may therefore be considered to be, uniform for all cited variables.

We calculated 5 years overall survival (OS) in198 patients without DM as 79.8% and disease free survival (DFS) 75.2%. Similarly, in the same period in patients with DM the OS is 64.5% and DFS is 61.7%. Comparing OS and DFS of the 2 groups, p is statistically significant, respectively $p=0.031$ and $p=0.024$. The increased relapse risk (HR) is 1.785 in DM patients with $p=0.035$, statistically significant. Overall survival is lower (HR 1.928, $p=0.025$).

Discussion

HNC are among the most common neoplasms worldwide with an estimated nearly 400,00 new cases.While tobacco smoking, alcohol abuse and HPV infections are well established risk factors for HNC and particularly for laryngeal cancer, the role of DM as risk factor is still debated. The prevalence of

con DM la OS è del 64.5% e la DFS del 61.7%. Confrontando la OS e la DFS nei 2 gruppi la p risulta statisticamente significativa, rispettivamente p=0.031 e p=0.024. Il rischio aggiunto (HR) di recidiva è 1,785 nei pazienti con DM rispetto a quelli senza DM con una p=0.035, statisticamente significativa. La sopravvivenza globale risulta diminuita (HR 1.928, p=0.025).

Discussione

HNC sono tra le neoplasie più comuni al mondo, con una stima di 400,00 nuovi casi. Mentre le infezioni di HPV, il fumo di sigarette, l'abuso di alcool sono fattori di rischio ben stabiliti per HNC e in particolare per il cancro della laringe, il ruolo di DM come fattore di rischio è ancora oggetto di discussione. La prevalenza di DM è notevolmente aumentata nel corso degli ultimi decenni, in gran parte a causa della crescente prevalenza di obesità. Dati epidemiologici hanno dimostrato che l'obesità e il diabete sono indissolubilmente legate e sono entrambi associati ad un aumento dell'incidenza dei tumori solidi. L'obesità si ritiene che promuova il cancro aumentando la produzione/biodisponibilità di ormoni come gli estrogeni e le adipochine[10].Precedenti studi hanno indicato un'associazione positiva tra il diabete e HNC. Ad esempio, Stott-Miller M. et al. hanno riportato un'associazione positiva fra DM e incidenza di HNC tra i non fumatori. Mentre successivamente in un ampio studio statunitense si è osservata una debole associazione inversa tra DM e HNC; risultato modificato considerando l'uso di tabacco, nessuna associazione tra i non fumatori e inversa associazione tra i fumatori. Wideroff L. et al. confrontando i diabetici ricoverati con la popolazione generale hanno osservato un aumentato rischio di cancro del cavo orale e della faringe nei soggetti diabetici con meno di 50 anni[11]. Inoltre, è stata osservato che un'elevata glicemia a digiuno è fortemente associata con il carcinoma del cavo orale nelle donne, ma non nei maschi[12].

In questo studio gli autori si propongono di analizzare il ruolo del DM II nei pazienti con cancro della laringe senza differenze degli altri fattori di rischio noti come il sito del tumore, il sesso, l'età e se il DM può modificare la

DM has substantially increased over the past several decades, in large part due to the growing prevalence of obesity. Epidemiological data have demonstrated that obesity and diabetes are inextricably linked and are both associated with an increased incidence of solid tissue cancers. Obesity is postulated to promote cancer by increasing production/bioavailability of hormones such as oestrogen and adipokines[10].

Previous studies have indicated a positive association between diabetes and HNC. For instance, Stott-Miller M. et al. have reported a positive association between a history of DM and the incidence of HNC among non-smokers. While a later, large population-based study carried out in the U.S. observed a weak inverse association between DM and HNC; this result was modified by tobacco use, with no association among non-users and an inverse association among tobacco users. Wideroff L. et al. comparing hospitalized diabetics with the general population, observed an increased risk of mouth/pharynx cancer associated with diabetes in subjects under the age 50[11]. Furthermore, Suba observed that elevated fasting glucose was strongly associated with oral cancer in females but not in males[12]. The aim of the present study was to investigate the role of DM II in patients with laryngeal cancer without differences of other risk factors such as tumour site, sex and age and whether DM can modify the patients prognoses. Like other authors, we focused on DMII because hypothesized mechanisms for an increased risk of cancer associated with diabetes included elevated levels of insulin/IGFs and a state of chronic systemic inflammation, which are hallmarks of DMII

We observed a positive association between history of DM II and laryngeal cancer.

Furthermore, we noticed a positive association between laryngeal cancer and diabetes diagnosed before age 50. According to other authors, our data suggested that a younger age of DMII onset may confer particular risk for subsequent development of laryngeal cancer, and that these cancers may develop at a relatively young age[13]. The presence of DM in laryngeal cancer patients is associated with a poor prognosis[14-15].

In our study we noted a statistically significant decrease of OS and DFS, and an increased risk of relapse in DM patients, all other risk factors

prognosi dei pazienti con carcinoma laringeo.

Come altri autori, abbiamo ipotizzato che il DM può aumentare il rischio di cancro per la presenza di uno stato di infiammazione cronica sistemica ed elevati livelli di insulina/IGF. Abbiamo osservato una correlazione positiva tra DM e cancro della laringe. Inoltre, abbiamo notato un'associazione positiva tra cancro della laringe e diabete diagnosticato prima dei 50 anni; in accordo con altri autori i nostri dati suggeriscono che la giovane età di insorgenza del DM è legata ad un aumentato rischio di sviluppo del cancro laringeo[13].

La presenza di DM nei pazienti con cancro della laringe è associata ad una prognosi peggiore[14–15].

Nel nostro studio abbiamo sottolineato una diminuzione della OS e DFS, statisticamente significative e un rischio di recidiva aumentato nei pazienti con DM a parità degli altri fattori di rischio esaminati.

In conclusione , nella nostra ricerca pilota, abbiamo osservato che il DM è un fattore di rischio indipendente in merito alla prognosi dei pazienti con carcinoma laringeo.

being equal.

In conclusions, in our pilot research we observed that DM is an independent risk factor for laryngeal cancer patients prognoses.

Conclusions

We observed a positive association between DMII and laryngeal cancer with others analyzed variables, survival is related to DM, which is a negative prognostic factor.

Conclusioni

I nostri dati suggeriscono un'associazione tra DMII e carcinoma laringeo, a parità delle altre variabili esaminate la sopravvivenza è influenzata dal DM, che risulta essere un fattore prognostico negativo.

Bibliografia - *References*

1. *La Vecchia C, Negri E, Franceschi S, et al. A case-control study of diabetes mellitus and cancer risk. Br J Cancer. 1994;70(5):950-3.*
2. *Stott-Miller M, Chen C, Chuang SC, et al. History of diabetes and risk of head and neck cancer: a pooled analysis from the international head and neck cancer epidemiology consortium. Cancer Epidemiol Biomarkers Prev 2012;21(2):294–304.*
3. *Inoue M, Tsugane S. Insulin resistance and cancer: epidemiological evidence. Endocr Relat Cancer. 2012; 5;19(5).*
4. *Stott-Miller M, Chen C, Schwartz SM. Type II diabetes and metabolic syndrome in relation to head and neck squamous cell carcinoma risk: a SEER-Medicare database study. Cancer Epidemiol. 2013;37(4):428-33.*
5. *Gaudet MM, Olshan AF, Chuang SC, et al. Body mass index and risk of head and neck cancer in a pooled analysis of case-control studies in the International Head and Neck Cancer Epidemiology (INHANCE) Consortium. Int J Epidemiol. 2010; 39(4):1091-102.*
6. *Landis SH, El-Hariry IA, van Herk-Sukel MP, et al. Prevalence and incidence of acute and chronic comorbidity in patients with squamous cell carcinoma of the head and neck. Head Neck. 2012;34(2):238-44.*
7. *Atchison AE, Gridley G, Carreon, Leitzman MF, Mc Glynn KA. Risk of cancer in a large cohort of US veterans with diabetes. INT J Cancer 2011 Febrary 128(3): 635-643.*
8. *Nakamura K, Wada K, Tamay J et al. DM and risk of cancer in Takayama: a population based prospective cohort study in Japan. Cancer SCI October 2013 vol 104 n 10:1362-1637.*
9. *American Diabetes Association, Standards of Medical care in Diabetes - 2011. Diabetes Care 2011; 34:S11-S61.*
10. *Forte V, Pandey A, Abdelmessih R, et al.. Obesity, Diabetes, the Cardiorenal Syndrome, and Risk for Cancer. Cardiorenal Med. 2012;2(2):143-162.*
11. *Wideroff L, Gridley G, Mellemkjaer L, et al. Cancer incidence in a population-based cohort of patients hospitalized with diabetes mellitus in Denmark. J Natl Cancer Inst 1997;89(18):1360–5.*
12. *Suba Z. Gender-related hormonal risk factors for oral cancer. Pathol Oncol Res 2007;13(3):195–202.*
13. *Hillier TA, Pedula KL. Complications in young adults with early-onset type 2 diabetes: losing the relative protection of youth. Diabetes Care. 2003; 26(11):2999–3005.*
14. *Ujpal M, Barbas J et al. a preliminary comparative study of prognostic implication of DM for patient with primary gingival carcinoma treated with surgery and radiation theraphy. J Oral Maxillofacc Surg 2007, 65:452-456.*
15. *Bosetti C, Rosato V et al. DM and cancer risk in a networkof case control studies. Nutre Cancer 2012, 64:643-651*

Azienda Ospedaliera
"Sant'Anna e San Sebastiano"
di Caserta
di rilievo nazionale e di alta specializzazione

U.O. di OTORINOLARINGOIATRIA
Direttore: Dott. Ortensio Marotta

Corsi teorico-pratici di tecniche operatorie basiche in Chirurgia Endoscopica Nasosinusale e Microchirurgia Auricolare

Theoretical-practical course of basic techniques in operating endoscopic Surgery and Microsurgery Sinonasal Headset

Programma
Program

ore 8,00-9,00 Presentazione dei casi clinici *Presentation of clinical cases*

ore 9,00-14,00 Sala operatoria *Operating room*

ore 14,00-14.20 Coffee break *Coffee Break*

ore 14.20-15,00 Discussione *Discussion*

ore 15,00-17,00 Training formativo *Training Plan*



SEDE DEL CORSO:
COURSE LOCATION:
U.O. di Otorinolaringoiatria
via Palasciano, Caserta

Per informazioni:
ortensio.marotta@alice.it



Melanoma maligno della mucosa nasosinusale: caso clinico e revisione critica della letteratura

Sinonasal malignant mucosal melanoma: case report and critical review of the literature

E. Cantone[1], F. Giurazza[2], E. Piro[1], M. Cavaliere[1], F. Ricciardiello[1], A. M. Di Lullo[1]

[1]*Dipartimento Testa Collo, UOC Otorinolaringoiatria, AOU Policlinico Federico II, Napoli*
[2]*UOC Neuroradiologia, AORN Cardarelli, Napoli*

Abstract

Il melanoma maligno della mucosa nasosinusale (MMMS) è uno dei tumori del distretto Testa-Collo più aggressivi con un alto rischio di recidiva locale e a distanza e con una classificazione TNM non generalmente accettata.

A causa della rarità della malattia e della scarsa conoscenza, dei suoi fattori di rischio e della patogenesi, non ci sono protocolli ben consolidati per gli approcci terapeutici e, finora, il ruolo della chirurgia, della radioterapia e della chemioterapia rimane poco chiaro.

Questa revisione mira a riassumere le caratteristiche cliniche più comuni e lo stato dell'arte sulla ricerca per facilitare la diagnosi e la gestione del MMMS. Presentiamo, inoltre, un caso emblematico che riflette i risultati degli studi precedenti.

Introduzione

Le neoplasie nasosinusali rappresentano il 3-5% dei tumori maligni delle vie aerodigestive superiori, e <1% di tutti i tumori maligni[1,3].

I MMM sono rari tumori aggressivi che originano dai melanociti delle mucose che rivestono le vie respiratorie, gastrointestinali e il tratto urogenitale e derivano dalla cresta neurale[4,6]. I MMM, rappresentano circa 0,8-4% di tutti i melanomi[2,5,7], possono originare da qualsiasi superficie mucosa, ma i principali siti di origine sono la regione testa-collo (55%), il tratto genitale femminile (18%), la regione

Abstract

Sinonasal mucosal malignant melanoma (SMMM) is one of the most aggressive tumors of the head and neck (HN) region with a very high risk of local and distant failure and with no generally accepted TNM classification.

Because of the rarity of the disease and the poor knowledge about its pathogenesis and risk factors, there are not well established protocols for therapeutic approaches and, so far, the role of surgery, radiation, and chemotherapy remains unclear.

This review aims at summarizing the most common clinical characteristics and the results of the previous research in order to facilitate the diagnosis and management of SMMM and to clarify some crucial aspects of this rare and aggressive disease. Furthermore we present an emblematic case-report that reflects the results of the previous studies, and by the example of the our patient, we described clinical and histopathological features of this rare neoplasm.

Introduction

Sinonasal neoplasms represent the 3-5% of upper aero-digestive tract malignancies, and <1% of all malignant tumors[1,3].

MMM are rare aggressive tumors arising from melanin-producing cells (melanocytes) located in mucosal membranes lining respiratory, gastrointestinal and urogenital tract and deriving from neural crest tissue[4,6]. MMM, counting for approximately 0.8–4% of all melanomas[2,5,7], can arise

Indirizzo per corrispondenza / Address for correspondence: E. Cantone - Dipartimento Testa Collo, UOC Otorinolaringoiatria, AOU Policlinico Federico II, Napoli - E-mail : elenacantone@libero.it

ano-rettale (24%), e le vie urinarie (3%)[2,5,8]. Il MMM ha un rischio molto elevato di recidiva locale e a distanza ed una sopravvivenza globale a 5 anni (OS) <35%[9,16]. Nella cavità nasale il MMM comunemente coinvolge la porzione anteriore del setto nasale (33%) e la parete laterale nasale (28%)[11]. La rarità del MMMS (MF 1:1; età media 64,3 anni), la sua eterogeneità di crescita (diffusione superficiale vs infiltrazione in profondità), ed i vari siti di origine (regione sinusale, cavità orale e faringea) rendono difficile identificare specifici fattori prognostici[5,9]. La revisione mira a riassumere le caratteristiche cliniche più comuni e lo stato dell'arte della ricerca, al fine di facilitare la diagnosi e la gestione del MMMS e chiarire alcuni aspetti fondamentali di questa malattia rara ed aggressiva. Presentiamo, inoltre, un caso clinico emblematico di cui descriviamo le caratteristiche cliniche ed istopatologiche.

Materiali e metodi

Caso clinico

Una donna di 63 anni (GM) è giunta presso il Dipartimento di Neuroscienze, Sezione di Otorinolaringoiatria dell'Università "Federico II" di Napoli, lamentando ostruzione nasale monolaterale e epistassi. La paziente nega tabagismo, uso di alcool e storia tumorale familiare. L'esame clinico ha rivelato una massa di 3,5×1,7 cm (dati endoscopici e di imaging) che occupava la fossa nasale destra. La massa si presentava grigio-nerastra con superficie emorragica. La tomografia computerizzata con mezzo di contrasto (TC) eseguita per indagare l'entità della lesione ed escludere il coinvolgimento linfatico locale e regionale, ha rivelato la presenza di una massa occupante la cavità nasale destra, il seno mascellare omolaterale ed i seni etmoidali anteriori senza coinvolgere le pareti ossee del mascellare (con l'esclusione di quella mediale), palato duro, contenuto orbitario od invasione della base cranica anteriore.

La risonanza magnetica (RM) ha confermato la presenza e l'estensione della lesione che appariva iperintensa in T1WI e ipointensa in T2WI (Fig. 1).

from any mucosal surface, but the major sites of distribution are HN (55%), female genital tract (18%), anorectal (24%), and urinary tract sites (3%)[2,5,8]. HNMMM has a very high risk of local and distant failure and a 5-year overall survival (OS) of <35% (9-16). In the nasal cavity the HNMMM commonly involves the anterior portion of the nasal septum (33%) and the lateral nasal wall (28%)[11]. The rarity of SMMM (M-F 1:1; mean age 64.3 years), its heterogeneous growth pattern (superficial spreading vs deep infiltration), and the different sites of origin (sinonasal tract, oral cavity, and pharynx) makes difficult the identification of specific prognostic factors[5,9].

This review aims at summarizing the most common clinical characteristics and the results of the previous research in order to facilitate the diagnosis and management of SMMM and to clarify some crucial aspects of this rare and aggressive disease. Furthermore we present an emblematic case-report that reflects the results of the previous studies, and by the example of the our patient, we described clinical and histopathological features of this rare neoplasm.

Materials and methods

A 63 (GM) years old female presented to the ENT section of the Department of Neuroscience at "Federico" II University of Naples, complaining unilateral nasal obstruction and bleeding. The patient had neither habit of smoking or drinking nor familial cancer background. The clinical examination revealed a large mass of 3,5×1,7 cm (endoscopic and imaging data) occupying the right nasal cavity. The growth was blackish gray with hemorrhagic surface. The contrast-enhanced computed tomography (CT) scan performed to find out the extent of the lesion and to rule out local and regional lymphatic involvement, revealed the presence of a mass occupying the right nasal cavity and ipsilateral maxillary, and anterior ethmoid sinuses without involvement of maxillary bony walls (with the exclusion of the medial one), hard palate, orbital content, or anterior skull base invasion.

The magnetic resonance (MR) confirmed the presence and extend of the lesions that appeared hyperintense on T1WI and hypointense on T2WI

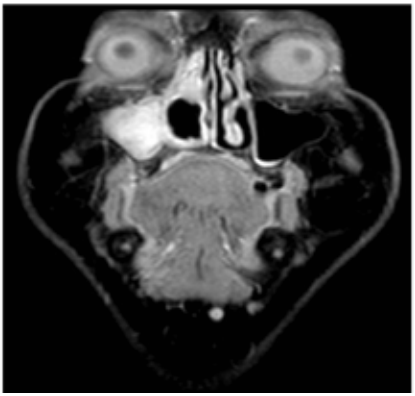

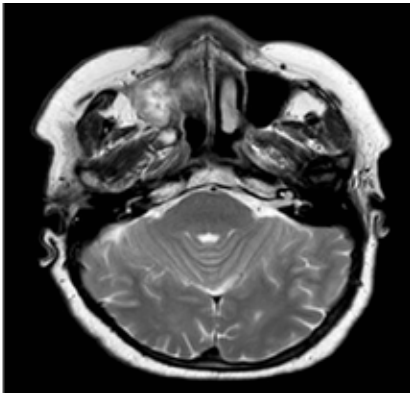

Fig. 1.

L'esame PET-TC di collo, torace, addome, scintigrafia ossea ed ecografia epato-renale hanno escluso la presenza di metastasi a distanza.

In base all'obiettività e all'imaging, è stata fatta diagnosi clinica presuntiva di MMMS. Secondo il carTNM [Commissione Americana sui Tumori (AJCC) 7° edizione] il tumore è stato classificato come T3N0M0. La diagnosi è stata confermata dalla biopsia effettuata in endoscopica nasale ed il tessuto è stato inviato per l'analisi istopatologica. Le caratteristiche istologiche erano positive per HMB45, S100, e corrispondevano alla diagnosi clinica. È stata eseguita la resezione endoscopica senza escissione durale. Lo svuotamento del collo elettivo non è stata eseguito in considerazione del basso rischio di coinvolgimento linfatico regionale al momento della diagnosi.

Il campione chirurgico era positivo per HMB45, S100, Melan-A, MIFT, e/o MART. Margini chirurgici erano negativi.

La paziente è stata seguita senza evidenza di recidiva o di metastasi sia clinicamente che radiograficamente per un anno e mezzo, quando ha presentato una recidiva locale ed è stata sottoposta a radioterapia. Sette mesi dopo la radioterapia la paziente è deceduta per la malattia.

(Fig. 1).

The PET-CT examination of neck, chest, abdomen, and bone scanning and ultrasounds of liver and kidney excluded any diagnosis of distant metastasis.

On presentation, presumptive clinical diagnosis of SMMM was made. According to the carTNM (7TH edition) the tumor was classified T3N0M0. The diagnosis was confirmed by nasal endoscopic biopsy and the tissue was sent for histopathological analysis. The histologic features were positive for HMB45, S100, and were consistent with clinical diagnosis. Endoscopic resection without dural excision was performed. Elective neck dissection was not performed in view of the low risk of regional lymphatic involvement at presentation.

The surgical specimen was positive for HMB45, S100, Melan-A, MIFT, and/or MART. Surgical margins were not involved.

The patient was followed-up with no evidence of recurrence or metastasis either clinically or radiographically for one and half year, when she presented with a local recurrence and underwent radiotherapy. Seven months after radiotherapy the patient died of disease.

Revisione della letteratura

Il MMMS è una rara neoplasia maligna difficile da diagnosticare e gestire e senza fattori di rischio noti. Anche se la sua eziologia non è chiara; sembra che radiazioni ultraviolette, implicate nello sviluppo del melanoma cutaneo, non abbiano alcun ruolo chiaro nello sviluppo del melanoma della mucosa[8], mentre la polvere di legno duro, la formalina, il fumo di tabacco, l'inquinamento atmosferico e le tossine da raffinazione del nichel e del cuoio, oltre che la produzione tessile siano considerati fattori di rischio[3], così come preesistente melanosi ed esposizione a formaldeide[4,8,17].

In generale, il MMMS non è associato a sintomi precoci e, comunemente, si presenta in stadio avanzato con dolore, proptosi, coinvolgimento dei nervi cranici, estensione intraorbitaria e diplopia[4,18] con il coinvolgimento di diverse regioni contigue[2,7,11]. I sintomi più comuni, come nel caso riportato, sono ostruzione respiratoria nasale, sanguinamento, cefalea e presenza di secrezioni retro-nasali[18], ma la mancanza di sintomi specifici, è spesso responsabile di una diagnosi tardiva.

L'endoscopia nasale può aiutare a determinare l'estensione tumorale ed ottenere biopsie mirate (Fig. 2).

SMMM is a rare malignancy difficult to diagnose and manage, and with no known predisposing factors. Although its etiology is unclear; it seems that ultraviolet radiations, implicated in the development of cutaneous melanoma, have no clear role in the development of mucosal melanoma[8], whereas hardwood dust, formalin, tobacco smoke, air pollution and toxins from nickel refining and leather, and textile production are considered risk factors[3] as well as pre-existing melanosis and formaldehyde exposure[4,8,17].

In general, SMMM is not associated with early symptoms and, commonly, presents in an advanced stage when pain, facial distortion, proptosis, involvement of cranial nerves, intraorbital extension and diplopia[4,18] with involvement of several contiguous regions[2,7,11]. The most common symptoms, like in the case reported, are nasal obstruction and bleeding, headache and posterior nasal drip[18], but the lack of specific symptoms, is often responsible for a tardive diagnosis.

Nasal endoscopy can help in determining the tumor extensions, and selective biopsies can be obtained (Fig. 2). The SMMM usually appears endoscopically as sessile polypoid masses and, in some cases, as a friable or partially necrotic hemorrhagic lesions; the majority of tumors are brown or black pigmented masses, often ulcerated[4,18] but

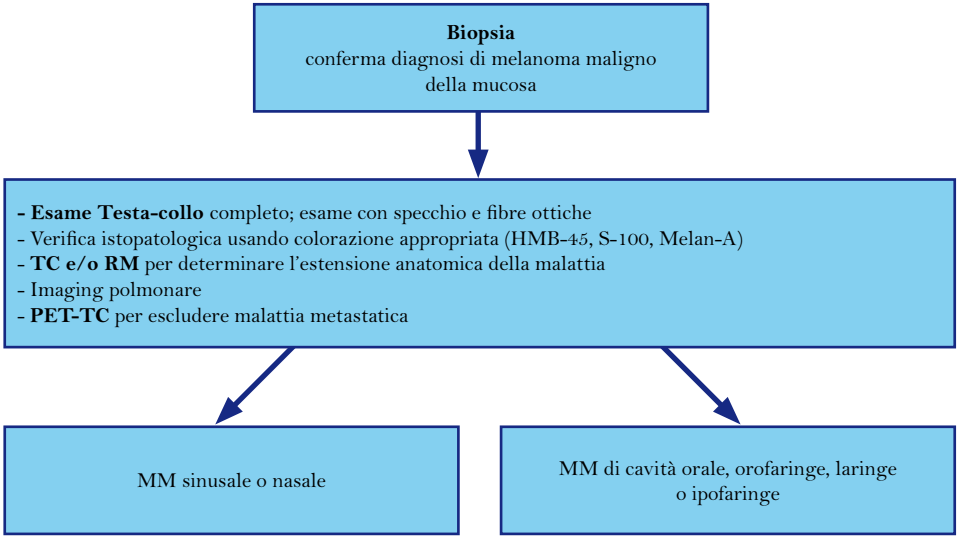

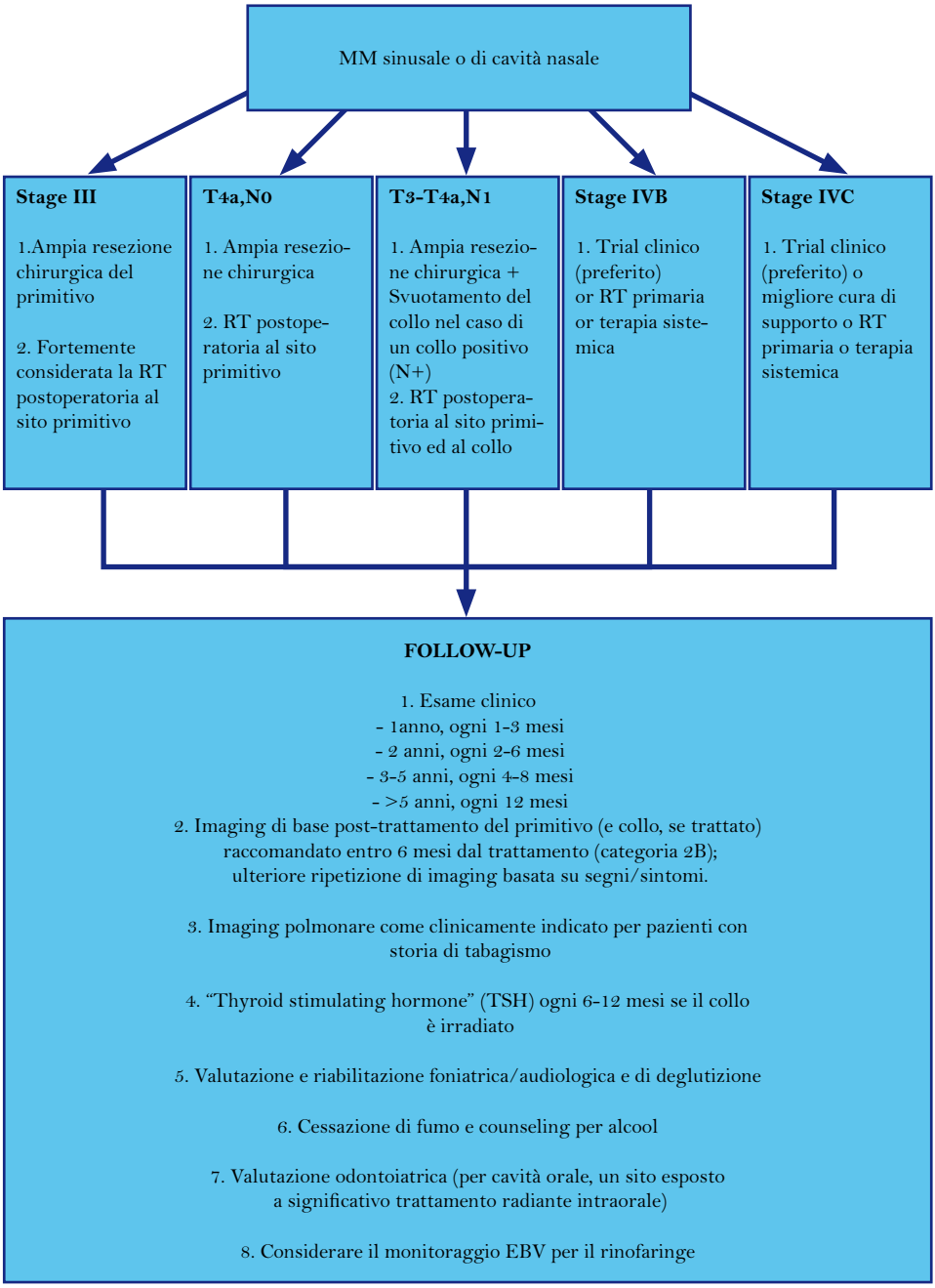

Fig.2. FLOW-CHART (modificata dalle Linee guida NCCN Versione 2.2013 Melanoma Mucosale- MM)

Il MMMS solitamente appare endoscopicamente come una massa polipoide sessile e, in alcuni casi, come una lesione emorragica friabile o parzialmente necrotica; la maggior parte dei tumori si presenta come una massa pigmentata marrone o nera, spesso ulcerata[4,18], ma tale massa può essere anche amelanocitica, mimando altri tumori più comuni[4,5].

Alla presentazione clinica il 70-80% dei casi sono localizzati, il 10-20% hanno linfonodi regionali, e <10% hanno metastasi a distanza. Tuttavia, durante il corso della malattia, un ulteriore 20% può sviluppare metastasi linfonodali e il 40-50% può sviluppare metastasi a distanza ai polmoni (70-87%), al cervello, ossa, fegato (54-77%), e cute (50 -75%). Invasione vascolare e neurale è presente nel 40% dei casi[19,20].

Le tecniche di imaging standard per il MMM testa-collo sono la TC e soprattutto la RM[21]. La comparsa di MMM alla RM dipende dalla quantità di melanina presente. Infatti il melanoma nasale contiene la proprietà paramagnetica del pigmento melanina che appare con iperintensità caratteristica in T1WI ed ipointensità su T2WI, come nel nostro caso. Tuttavia, a causa di emorragia, in alcuni casi, il melanoma nasale può essere indistinguibile da altre neoplasie naso sinusali, in particolare quando si presenta senza il caratteristico segnale della melanina alla risonanza magnetica (melanoma amelanocitico)[21,22].

La tomografia ad emissione di positroni con 18-Fluorodesossiglucosio (PET/TC 18F-FDG) è uno strumento usato per la stadiazione iniziale ed il follow-up di melanomi cutanei; benché priva di informazioni anatomiche, essa è più sensibile e specifica della TC per la identificazione di metastasi. La coregistrazione PET/TC 18F-FDG o RM può fornire una serie di dati anatomo-metabolici, anche in un unico esame, ed è superiore sia alla TC/RM e PET da soli nella stadiazione e follow-up, in particolare, nei casi di recidiva. Un limite noto delle immagini PET/18F-FDG è l'identificazione di metastasi cerebrali[21].

La presenza di melanina, nel 50%-70% dei melanomi nasali, può essere facilmente osservata in preparazioni di routine con ematossi-

it can also be amelanotic, mimicking other more common tumors[4,5].

At presentation, 70-80% of cases are localized, 10-20% have regional lymph node, and <10% have distant metastasis. However, during the course of disease, an additional 20% may develop nodal metastasis and 40-50% may develop distant metastasis to lungs (70-87%), brain, bone, liver (54-77%), and skin (50-75%). Vascular and neural invasion is seen in 40% cases[19,20].

The standard imaging techniques for HNMMM are CT and primarily MR[21]. The appearance of MMM at MRI depends on how much melanin is present. Indeed nasal melanoma contains the paramagnetic property of melanin pigment that appears with characteristic hyperintensity on T1WI and hypointensity on T2WI, like in our case. However, due to hemorrhage, in some cases, the nasal melanoma may be indistinguishable from other sinonasal neoplasms. In particular when it presents without characteristic melanin signal on MRI (amelanotic melanoma)[21,22].

Positron emission tomography with 18Fluorodeoxyglucose (18F-FDG-PET) is an established tool for initial staging and follow-up of cutaneous melanomas; although lacking anatomical information, it is more sensitive and specific than CT for the detection of metastasis. Coregistred 18F-FDG-PET/CT or MR may provide anatomo-metabolic datasets, even in a single examination, and it is superior to both CT/MR and PET alone in staging and follow-up, particularly, in recurrent tumors. A known limitation of 18F-FDG-PET imaging is the identification of brain metastases[21].

The presence of melanin, in 50% and 70% of nasal melanomas, can be easily observed in routine hematoxylin and eosin preparations[11]. For instance, Dauer et al in 60 cases SMMM found 17 amelanotic melanomas (28%). Since melanomas have a wide spectrum of histologic features, mimicking epithelial, hematologic, mesenchymal, and neural tumors, the immunohistochemistry is the primary tool to establish the diagnosis [23].

Melanocytic markers including S100, human melanoma black-45 (HMB-45), Melan-A, microphthalmia transcription factor (MITF) are currently the 3 most useful immunomarkers to

lina-eosina[11]. Per esempio, Dauer e coll. in 60 casi di MMMS hanno trovato 17 melanomi amelanocitici (28%). Poiché i melanomi hanno un ampio spettro di caratteristiche istologiche, mimando tumori epiteliali, ematologici, mesenchimali e neurali, l'immunoistochimica è lo strumento principale per stabilire la diagnosi[23].

I marcatori melanocitici che comprendono S100, l'HMB-45, Melan-A ed il fattore di trascrizione MITF sono attualmente i 3 immuno-marcatori più utili per identificare i melanociti e caratterizzare i melanomi, inoltre tirosinasi, PNL-2, e Mart- 1 possono essere utili per confermare la diagnosi[15,17].

Altri marcatori riportati in letteratura sono: CD-68 che potrebbe essere correlato alla progressione del tumore in cellule melanocitiche; la sintasi degli acidi grassi (FASN) che sembra essere rilevante per la trasformazione maligna dei melanociti della mucosa nasale; Ki 67; regolatore di fase G1/S p16; Bcl2; p53; Sox 10 e c-kit (CD117)[10,11].

Sox 10 è un marcatore melanocitico recentemente scoperto con un ruolo nella trascrizione del gruppo Sox E e nel normale sviluppo della cresta neurale. Sox 10 coopera con altri fattori di trascrizione per dirigere lo sviluppo e la differenziazione dei melanociti ed è essenziale per il ruolo delle cellule della cresta neurale nei lignaggi dei melanociti. Quando la sua espressione è inibita, il percorso conduce ad una differenziazione alternativa verso altre linee cellulari. Queste caratteristiche lo rendono un marcatore idoneo per la identificazione di neoplasie melanocitiche. Diversi autori hanno riportato che Sox10 ha una maggiore sensibilità e specificità per il melanoma maligno cutaneo e per il melanoma metastatico nei linfonodi sentinella più di altri marcatori immunoistochimici [15].

C-kit (CD117), un recettore transmembrana tirosin-chinasi regola la proliferazione cellulare, l'apoptosi e la chemiotassi[15]. In particolare Liu e coll. hanno dimostrato che l'espressione di c-kit sul melanoma della mucosa nasosinusale era presente nell'85,7% dei casi, così la "terapia bersaglio" per il gene c-kit può rappresentare un approccio terapeutico nuovo e

identify melanocytes and characterize melanomas, and Tyrosinase, PNL-2, and Mart-1 may be helpful in confirmation of the diagnosis [15,17].

Other markers reported in the literature are: CD-68 that might be related to tumor progression in melanocytic cells; fatty acid synthase (FASN) that seems to be relevant for malignant transformation of nasal mucosa melanocytes; Ki 67; G1/S phase regulator p16; Bcl2; p53; Sox 10 and c-kit (CD117)[10,11].

Sox 10 is a newly discovered melanocytic marker with a role in the transcription of the Sox group E and in the normal development of neural crest. Sox 10 cooperates with other transcription factors to direct the development and differentiation of melanocytes and is essential for the commitment of neural crest cells into melanocytic lineages. When its expression is inhibited, the pathway leads toward alternative differentiation to other cell lineages. These characteristics make it a desirable marker for the detection of melanocytic neoplasms. Several authors reported that Sox10 has a higher sensitivity and specificity for cutaneous malignant melanoma as well as for metastatic melanoma in sentinel lymph nodes than other immunohistochemical[15].

c-kit (CD117), a transmembrane receptor tyrosine kinase regulates cell proliferation, apoptosis and chemotaxis[15]. In particular Liu et al showed that the expression of c-kit on sinonasal mucosal melanoma was present in 85.7% of cases, so c-kit gene targeting therapy may represent a new promising therapeutic approach (Imatinib)[15].

There is no generally accepted TNM classification for SMMM[3,4,13]. The 2002 TNM classification of the Union of International Cancer Control (UICC) defines two different T stages for tumors of the nasal cavity/maxillary sinuses and the ethmoid sinuses, but no specific TNM classification exists for the frontal and sphenoid sinuses[3]. However, the 7th of The American Committee on Cancer (AJCC) staging manual (carTNM;2002) is increasingly used to characterize the extension of mucosal melanomas, despite poor effectiveness in terms of prognostic value[13]. Michel et al showed that carTNM is superior for the prognosis of SMMM in terms of overall and disease-free survival[13], as well as Moreno et al that also highlighted the good cor-

promettente (Imatinib)[15].

Non vi è alcuna classificazione TNM generalmente accettata per il MMMS[3,4,13]. La classificazione TNM dell'Unione di controllo internazionale dei tumori (UICC) nel 2002 ha definito due differenti stadi T per i tumori della cavità nasale/seni mascellari e dei seni etmoidali, ma non esiste una classificazione TNM specifica per i seni frontali e sfenoidali[3]. Tuttavia, il 7° Manuale di staging della Commissione Americana sui Tumori (AJCC) (carTNM; 2002) è sempre più utilizzato per caratterizzare l'estensione dei melanomi delle mucose, nonostante la scarsa efficacia in termini di valore prognostico[13]. Michel e coll. hanno dimostrato che il "carTNM" è superiore per la prognosi dei MMMS in termini di sopravvivenza globale e libera da malattia (13), così come Moreno e coll. che hanno evidenziato la buona correlazione tra l'uso della classificazione carTNM e la sopravvivenza del paziente[24]. Diversamente, la classificazione e la stadiazione dei melanomi cutanei (Breslow e Clark), non può essere applicata al MMMS a causa delle differenze strutturali e morfologiche tra la pelle e la mucosa delle vie respiratorie[11,13].

L'uso della biopsia del linfonodo sentinella nella gestione del MM, sia cutaneo che delle mucose, è una modalità diagnostica in evoluzione. Lo stato del linfonodo sentinella sembra essere correlata ai tumori più spessi ed ulcerati ed è un predittore di sopravvivenza libera da malattia [8].

A causa della rarità e della scarsa conoscenza dei fattori di rischio e della patogenesi, non ci sono protocolli ben stabiliti per la gestione del MMMS[4,7,25] ed il ruolo della chirurgia, della radioterapia e della chemioterapia nel trattamento di queste neoplasie rimane poco chiaro[1].

La terapia chirurgica continua ad essere un pilastro per il trattamento curativo, che varia dalle tecniche puramente endoscopiche alla chirurgia aperta (rinotomia laterale, resezione cranio-facciale, maxillectomia radicale, ed "degloving" mediofacciale), con o senza ricostruzione dei tessuti molli[1,9].

La resezione con margine negativo è obbligatoria per un buon controllo locale ed una

relation between use of the carTNM classification and patient survival[24]. Differently, the classification and staging of cutaneous melanomas (Breslow and Clark) cannot be applied to SMMM due to structural and morphologic differences between the skin and respiratory mucosa[11,13].

The use of sentinel node biopsy in the management of MMM, arising from both skin and mucosa, is an evolving diagnostic modality. The sentinel node status seems to be correlated to thicker and ulcerated tumors and is a predictor of disease-free survival[8].

Because of the rarity and poor knowledge of the pathogenesis and risk factors, there are not well established protocols for the management of SMMM[4,7,25] and the role of surgery, radiation, and chemotherapy in the treatment of these neoplasms remains unclear[1].

Surgical therapy continues to be a mainstay for curative treatment, varying from purely endoscopic techniques to open surgery (lateral rhinotomy, craniofacial resection, radical maxillectomy, and midfacial degloving) with or without soft tissue reconstruction[1,9].

Resection with a clear margin is mandatory for good local control and better prognosis[5]. However, radical surgery is not always possible and surgical options are guided by tumor size and site[4,7,17]. In addition, despite surgical treatments, residual disease or positive margins have been reported in up to 60% of the operated patients[26]. Major surgical complications include dura injury with CSF-leak and pneumencephalon, vision impairment, sinonasal complications (frontal sinus mucocele, endonasal adhesions, acute sinusitis, maxillary pain and septal defect with anosmia), postoperative cardiovascular events, haematoma/bleeding, dysphagia and nasolacrimal duct stenosis[3].

Neck dissection should be reserved for neck lymph node metastases and the choice of the neck dissection modality should be guided by the extent and the level of the nodes[26]. Even if the surgical treatment has been the primary therapeutic modality, adjuvant RT has recommend in patients with positive surgical margins, but its role after excision with negative margins or in lieu of surgical resection remains unclear[4].

Although postoperative radiotherapy has not

prognosi migliore[5]. Tuttavia, la chirurgia radicale non è sempre possibile e le opzioni chirurgiche sono guidate dalle dimensioni del tumore e dalla sede[4,7,17]. Inoltre, nonostante i trattamenti chirurgici, la malattia residua o i margini positivi sono stati riportati fino al 60% dei pazienti operati[26]. Le principali complicanze chirurgiche includono danno durale con fistola rinoliquorale (CSF-leak) e pneumoencefalocele, danni visivi, complicanze rinosinusali (mucocele del seno frontale, sinechie endonasali, sinusite acuta, dolore mascellare e difetto settale con anosmia), eventi cardiovascolari post-operatori, ematoma/sanguinamento, disfagia e stenosi del dotto naso-lacrimale[3].

Lo svuotamento laterocervicale dovrebbe essere riservato alla sola presenza di metastasi linfonodali del collo e la scelta della modalità di svuotamento del collo dovrebbe essere guidata dalla estensione e dal livello dei linfonodi[26]. Anche se il trattamento chirurgico è stato la modalità terapeutica primaria, la RT adiuvante è raccomandata in pazienti con margini chirurgici positivi, ma il suo ruolo dopo l'escissione con margini negativi o in alternativa alla resezione chirurgica, non è chiaro[4].

Anche se la radioterapia postoperatoria non ha dimostrato un miglioramento della sopravvivenza globale, essa può fornire un migliore controllo locale[4,5,7,17]. I pazienti con lesioni inoperabili o pazienti che rifiutano la chirurgia dovrebbero essere considerati per la RT come gestione definitiva[27]. Finora, la dose totale ed il frazionamento non sono stati stabiliti per la vicinanza di strutture critiche radiosensibili che limitano la quantità di radioterapia erogabile[8].

Poiché vi è una ricca rete vascolare e linfatica delle mucose, la tendenza alla recidiva locale, regionale e a distanza, così come metastasi regionali e a distanza, sono molto comuni.

La recidiva locale colpisce circa la metà dei pazienti, e, in generale, è un predittore di metastasi a distanza[4,5].

L'alto tasso di metastasi a distanza suggerisce anche che è necessario un trattamento sistemico[28] e la chemioterapia, la immunoterapia, o la biochemioterapia (definita come somministrazione sistemica di un agente

shown improvement in overall survival, it can provide better local control[4,5,7,17]. Patients with unresectable lesions or patients who refuse surgery should be considered for RT as a definitive management[27]. So far, the total dose and the fractionation have not been established because the proximity of critical radiosensitive structures limits the amount of radiotherapy that can be delivered[8].

Since there is a rich vascular and lymphatic supply of mucosal sites, the inclination of local, regional, and distal recurrence, as well as regional and distant metastases, is very common.

Local recurrence affects about half of patients, and generally, is a predictor of distant metastases[4,5].

The high rate of distant metastasis also suggests that a systemic treatment is required[28] and chemotherapy, immunotherapy, or biochemotherapy (defined as systemic administration of a chemotherapeutic agent and at least 1 biologic agent, as interferon-a or interleukin-2) or a combination of systemic therapies have been used for the treatment of unresectable or metastatic lesions[9].

The recent discovery of KIT-activating mutations in MMM has provided a perspective that KIT-inhibitors, such as imatinib and sunitinib, could be effective therapeutic agents against this aggressive disease[4,8].

The severity of the disease and the lack of reliable therapeutic strategies impose a very close follow-up. For instance, Lund et al propose a scheme of follow-up (Fig.2) that includes regular outpatient attendance with endoscopic examination of the sinonasal cavity and MR every 3-4 months for the first 2 years, followed by 6 monthly up to five years and 9 - 12 monthly thereafter[5].

Conclusions

SMMM remains a disease that has eluded breakthrough point in the treatment. Survival is low and recurrence rate is still high. Early diagnosis, radical surgical management with the use of adjuvant therapy (radiotherapy, chemotherapy, immunotherapy) and regular clinical follow-up with nasal endoscopy appear to offer the best opportunity management of this disease. Therefore, it will be necessary further research to improve the outcomes of patients with sinonasal mucosal melanoma.

chemioterapico e almeno 1 farmaco biologico, come l'interferone-alfa o l'interleuchina-2) o una combinazione di terapie sistemiche sono state utilizzate per il trattamento di lesioni metastatiche oppure inoperabili[9].

La recente scoperta di mutazioni attivanti KIT nel MMM ha fornito la prospettiva che inibitori di KIT, come Imatinib e Sunitinib, potrebbero essere agenti terapeutici efficaci contro questa malattia aggressiva[4,8].

La gravità della malattia e la mancanza di strategie terapeutiche affidabili impongono uno stretto follow-up. Ad esempio, Lund e coll. propongono uno schema di follow-up (Fig.2), che comprende il controllo ambulatoriale regolare con esame endoscopico delle cavità nasosinusali e RM ogni 3-4 mesi per i primi 2 anni, successivamente ogni 6 mesi fino a cinque anni e dopo ogni 9-12 mesi[5].

Conclusioni

Il MMMS rimane una malattia che ha eluso un punto di svolta nel trattamento. La sopravvivenza è bassa e il tasso di recidiva è ancora alto. La diagnosi precoce, il trattamento chirurgico radicale con l'uso della terapia adiuvante (radioterapia, chemioterapia, immunoterapia) e il follow-up clinico regolare con l'endoscopia nasale sembra offrire la migliore opportunità di gestione di questa malattia. Pertanto, saranno necessarie ulteriori ricerche per migliorare i risultati dei pazienti con melanoma della mucosa nasosinusale.

Bibliografia - *References*

1. *Turner JH, RehDD. Incidence and survival in patients with sinonasal cancer: a historical analysis of population-based data. Head & Neck 2012; 877-885.*
2. *Haerle SK, Gullane PJ, Witterick IJ, et al. Sinonasal Carcinomas: Epidemiology, Pathology, and Management, Neurosurg Clin N Am 2013; 24:39–49.*
3. *Arnold A, Ziglinas P, Ochs K, et al. Therapy options and long-term results of sinonasal malignancies. Oral Oncology 2012; 48:1031–1037.*
4. *Mihajlovic M, Vlajkovic S, Jovanovic P, et al. Primary mucosal melanomas: a comprehensive review. Int J Clin Exp Pathol 2012;5:739-753.*
5. *Lund VJ, Chisholm EJ, Howard DJ, et al. Sinonasal malignant melanoma: an analysis of 115 cases assessing outcomes of surgery, postoperative radiotherapy and endoscopic resection. Rhinology 2012; 50: 203-210.*
6. *Temam S, Mamelle G, Marandas P et al. Postoperative radiotherapy for primary mucosal melanoma of the head and neck. Cancer 2005;103:313-319.*
7. *Thariat J, Poissonnet G, Marcy PY, et al. Effect of Surgical Modality and Hypofractionated Split-course Radiotherapy on Local Control and Survival from Sinonasal Mucosal Melanoma. Clinical Oncology 2011;23:579-586.*
8. *Keller DS, Thomay AA, Gaughan J, et al. Outcomes in Patients With Mucosal Melanoma. Journal of Surgical Oncology 2013;108:516–520.*
9. *Lombardi D, Bottazzoli M, Turri-Zanoni M, et al. Sinonasal mucosal melanoma: A 12-year experience of 58 cases. Head Neck. 2015 Epub ahead of print.*
10. *Wagner M, Morris CG, Werning JW, et al. Mucosal melanoma of the head and neck. Am J Clin Oncol 2008; 31:43-8.*
11. *Benvenuto de Andrade BA, Rumayor Pina A, Leon JE, et al. Primary nasal mucosal melanoma in Brazil: clinicopathologic and immunohistochemical study of 12 patients. Annals of diagnostic Pathology 2012;16:344-349.*
12. *Prasad ML, Patel SG, Shah JP, et al. Prognostic significance of regulators of cell cycle and apoptosis, p16INK4a, p53, and bcl-2 in primary mucosal melanomas of the head and neck. Head and Neck Pathol 2012; 6:184-190.*
13. *Michel J, Perret-Court A, Fakhry N, et al. Sinonasal mucosal melanomas: the prognostic value of tumor classifications. Head & Neck 2014: 311-316.*

14. *Mun SJ, Jung HY, Frolova A, et al. Malignant mucosal melanoma in the olfactory cleft of a 10 year old child. Auris Nasus Larynx 2013; 40: 235-238.*
15. *Liu HG, Kong MX, Yao Q, et al. Expression of Sox10 and c-kit in sinonasal mucosal melanomas arising in the Chinese population. Head and neck Pathol. 2012; 6:401-408.*
16. *Jethanamest D, Vila PM, Sikora AG, et al. Predictors of survival in mucosal melanoma of the head and neck. Ann Surg Oncol. 2011; 18:2748-2756.*
17. *Marcus DM, Marcus RP, Prabhu RS, et al. Rising Incidence of Mucosal Melanoma of the Head and Neck in the United States. J Skin Cancer 2012; 231693.*
18. *Noro S, Ansai S, Nakamizo M, et al. Malignant melanoma of the nasal vestibule. J Dermatol. 2011;38(8):808-10.*
19. *Medhi P, Biswas M, Das D, Amed S, et al. Cytodiagnosis of mucosal malignant melanoma of nasal cavity: A case report with review of literature. J Cytol 2012; 29:208-210.*
20. *Furumoto K, Miyauchi Y, Ito D, et al. Solitary metastatic gallbladder malignant melanoma originated from the nasal cavity: A case report. Int J Surg Case Report 2013; 4:965-968.*
21. *Haerle SK, Soyka MB, Fischer DR, et al. The value of 18F-FDG-PET/CT imaging for sinonasal malignant melanoma. Eur Arch Otorhinolaryngol 2012; 269:127–133.*
22. *Qing-gang XU, Li-ping FU, Zhen-chang W, et al. Characteristic findings of malignant melanoma in the sinonasal cavity on magnetic resonance imaging. Chinese Medical Journal 2012;125:3687-3691.*
23. *Dauer EH, Lewis JE, Rohlinger AL, et al. Sinonasal melanoma: a clinicopathologic review of 61 cases. Otolaryngol Head Neck Surgery 2008; 138:347-52.*
24. *Moreno MA, Roberts DB, Kupferman ME, et al. Mucosal melanoma of the nose and paranasal sinuses, a contemporary experience from the M.D. Anderson Cancer Center. Cancer 2010; 116:2215-2223.*
25. *Moore A. The role of radiotherapy in the management of sinonasal melanoma and its impact on patients and healthcare professionals. Eur Arch Otorhinolaryngol. 2013 Dec 24. [Epub ahead of print].*
26. *González-García R, Ruiz-Laza L, Román-Romero L. Lateral rhinotomy combined with anterior transantral approach for the treatment of large malignant melanoma of the nasal cavity involving the nasopharynx, Journal of Cranio-Maxillo-Facial Surgery 2012;40: 266-270.*
27. *Shojaku H, Takakura H, Tachino H, et al. Response to intra-arterial cisplatin and concurrent radiotherapy in a patient with primary mucosal malignant melanoma of the nasal cavity. Head Neck 2013 ;35:131-7.*
28. *Kanetaka S, Tsukuda M, Takahashi M, et al. Mucosal melanoma of the head and neck. Experimental and therapeutic medicine 2011;2:907-910.*

Aggiornamento sul trattamento e follow-up del plasmocitoma solitario extramidollare nasosinusale

Update on the treatment and follow-up of sinonasal solitary extramedullary plasmacytoma

E. Cantone[1], A. M. Di Lullo[1], L. Catalano[2], M. Coppola[1], P. Capriglione[1], F. Ricciardiello[1], F. Brando[1]

[1]Departimento Testa Collo, UOC Otorinolaringoiatria, AOU Policlinico Federico II, Napoli
[2]Dipartimento di Ematologia; Università di Napoli "Federico II"- Italia

Abstract

Il plasmocitoma extramidollare (PEM) è una rara neoplasia caratterizzata da proliferazione monoclonale delle plasmacellule e rappresenta circa il 4% di tutti i tumori nasosinusali non-epiteliali. Nello studio presentiamo 5 casi di PEM nasosinusale sottoposti a radioterapia (RT). Riportiamo, inoltre, una revisione della letteratura con l'obiettivo di riassumere le principali caratteristiche cliniche allo scopo di facilitare la diagnosi e la gestione del PEM.

Introduzione

Il plasmocitoma è una neoplasia maligna caratterizzata dalla proliferazione monoclonale di cellule B, descritta per la prima volta da Schridde nel 1905[1]. Si compone di tre entità distinte in base alla sede e definite dal "Gruppo di lavoro internazionale sul Mieloma" nel 2003: il plasmocitoma solitario dell'osso (PSB), il plasmocitoma extramidollare (PEM) ed i plasmocitomi primari multipli o recidivanti [2,3] (Tab. 1).

Il PSB è la forma più comune di plasmocitoma localizzato (3-5%)[2,4], ed il PEM rappresenta circa il 3% dei plasmocitomi. Il PEM si sviluppa all'esterno del sistema scheletrico come una neoplasia del tessuto molle - Classificazione dell'OMS 2008[5,6,7,8]- rappresenta l'1% di tutti i tumori testa-collo ed il 4% di tutti i tumori non epiteliali della regione nasosinusale.

L'età media alla diagnosi sia per il PSB che

Abstract

The extramedullary plasmacytoma (EMP) is a rare neoplasm characterized by monoclonal proliferation of plasma cells and represents about 4% of all non-epithelial sinonasal tumors. We presented 5 cases of sinonasal EMP underwent radiotherapy (RT). Furthermore we reported a review of the literature aiming to summarize the most common clinical characteristics of the previous research to facilitate the diagnosis and management of EMP.

Introduction

Plasmacytoma is a malignant neoplasm of monoclonal B-cells proliferation, first described by Schridde in 1905[1]. It consists of three distinct entities according to location, defined by The International Myeloma Working Group, 2003: solitary plasmacytoma of bone (SPB), extramedullary plasmacytoma (EMP) and multiple primary or recurrent plasmacytomas[2,3] (Tab.1).

SPB is the most common form of localized plasmacytoma (3-5%)[2,4], and EMP accounts for 3% of plasmacytomas. EMP develops outside the skeletal system as a soft tissue neoplasm -WHO classification 2008[5,6,7,8]- and represents 1% of all head and neck tumors and 4% of all non-epithelial tumors of the sinonasal tract[9].

The median age at presentation for both SBP and EMP is 55-60 years with a M:F ratio of 3:1[10]. Unlike SPB, only a few cases of EMP

■ *Indirizzo per corrispondenza / Address for correspondence: E. Cantone - Dipartimento Testa Collo, UOC Otorinolaringoiatria, AOU Policlinico Federico II, Napoli - E-mail: elenacantone@libero.it*

DIAGNOSI / *DIAGNOSIS*	CRITERI / *CRITERIA*
Plasmocitoma Solitario dell'osso (PSB)	Assenza proteina-M nel siero e/o urine* Area singola di osteolisi dovuta a plasmacellule clonali Midollo osseo non compatibile al Mieloma Multiplo (plasmacellule <5%) Sorveglianza scheletrica nella norma (e RM di colonna e pelvi se fatta) Assenza di danno tessutale o organico (Assenza danno organico oltre alla lesione solitaria dell'osso)*
Solitary plasmacytoma of bone (SPB)	*No M-protein in serum and/or urine** *Single area of bone destruction due to clonal plasma cells* *Bone marrow not consistent with multiple myeloma (plasma cells <5%)* *Normal skeletal survey (and MRI of spine and pelvis if done)* *No related organ or tissue impairment (no end organ damage other than solitary bone lesion)**
Plasmcitoma Extramidollare (PEM)	Assenza di proteina-M nel siero e/o urine * Tumore Extramidollare di plasmacellule clonali Midollo osseo normale Sorveglianza scheletrica normale Assenza di danno tessutale o organico (non danno organico comprese lesioni ossee)*
Extramedullary plasmacytoma (EMP)	*No M-protein in serum and/or urine** *Extramedullary tumour of clonal plasma cells* *Normal bone marrow* *Normal skeletal survey* *No related organ or tissue impairment (end organ damage including bone lesions)**
Plasmocitomi Multipli solitari (primario or recidivato)	Assenza di proteina-M nel siero e/o urine * Più di una area sede di osteolisi o di cloni plasmacellulari extratumorali che possono essere recidive Midollo osseo normale Sorveglianza scheletrica nella norma (e RM di colonna e pelvi se fatta) Assenza di danno tessutale o organico (non danno organico comprese lesioni ossee)*
Multiple solitary plasmacytomas (primary or recurrent)	*No M-protein in serum and/or urine** *More than one localized area of bone destruction or extrametumour of clonal plasma cells which may be recurrent* *Normal bone marrow* *Normal skeletal survey and MRI of spine and pelvis if done* *No related organ or tissue impairment (no end organ damage other than the localized bone lesions)*
* Una piccola componente-M può qualche essere presente. / * *A small M-component may sometimes be present.*	

Tab.1 "International Myeloma Working Group" criteri diagnostici del plasmocitoma solitario dell'osso, del plasmocitoma extramidollare e dei plasmocitomi solitari multipli (primari o recidivati)[3].
Modificato da International Myeloma Working Group. Criteri per la classificazione di l gammopatie monoclonali, mieloma multiplo and disordini correlati: un report dell' International Myeloma Working Group. Br J Haematol 2003;121:749-757.
Tab.1. International Myeloma Working Group diagnostic criteria of solitary plasmacytoma of bone, extramedullary plasmacytoma and multiple solitary plasmacytomas (primary or recurrent)[3].
Modified by International Myeloma Working Group. Criteria for the classification of monoclonal gammopathies, multiple myeloma and related disorders: a report of the International Myeloma Working Group. Br J Haematol 2003;121:749-757.

per il PEM è di 55-60 anni, con un rapporto M:F di 3:1[10]. A differenza del PSB, solo pochi casi di PEM (15%-20%) progrediscono a MM[3], ma, nonostante i recenti progressi della diagnostica clinico-endoscopica, di laboratorio, dell'imaging, è ancora impossibile identificare quali casi possano progredire a MM[6].

L'ostruzione respiratoria nasale, di solito monolaterale, è il sintomo iniziale più comune del PEM nasosinusale; tuttavia, si osserva solo nel 29.8% dei casi[11]. Altri sintomi comuni sono epistassi, tumefazione del viso, dolore, e rinorrea[6,12]. La presenza del coinvolgimento di linfonodi cervicali al momento della diagnosi è del 5-20%[6].

La biopsia del tumore, necessaria per confermare istologicamente la diagnosi di PEM, si basa su rilievi morfologici ed immunofenotipici caratterizzati da plasmacellule monoclonali localizzate senza proliferazione plasmacellulare in altre sedi (midollo osseo) o presenza di linfoma maligno[6]. CD138 e CD38 sono i più indicativi marcatori plasmacellulari[10,13].

Nonostante l'esistenza di diversi approcci terapeutici, la radioterapia (RT) rappresenta quello di scelta[1,6] a causa della elevata radiosensibilità del PEM. La completa escissione chirurgica è suggerita solo in piccole lesioni localizzate ed il ruolo della chemioterapia (CT) rimane ancora non chiarito[14]. Ad esempio, la CT è stata proposta dopo RT in casi di recidiva precoce con una incrementata componente monoclonale rilevata alla elettroforesi delle proteine[3]. Inoltre, la CT potrebbe essere vantaggiosa per migliorare il controllo locale della malattia e prevenire o ritardare la progressione a MM[3].

A causa della loro rarità, uno studio randomizzato controllato per determinare la gestione ottimale dei PEM nasosinusali è fondamentale.

A tale scopo il nostro studio si propone una revisione sistematica della letteratura su PEM della regione nasosinusale, e rappresenta la più grande raccolta di PEM nasosinusali ad oggi, analizzando i dati demografici, clinici, terapeutici e prognostici oltre che le sequele di questo raro tumore.

(15%-20%) progress to MM[3] but, despite recent advances in laboratory, imaging, and clinical evaluation, it is still impossible to identify which cases might progress to MM[6].

Nasal obstruction, usually unilateral, is the most common presenting symptom of sinonasal EMP; however, it is only observed in 29.8% of cases[11]. Other common symptoms are epistaxis, facial swelling, pain, and rhinorrhea[6,12]. The presence of cervical lymph nodes involvement at the time of diagnosis ranges from 5 to 20%[6].

The biopsy of the tumor, required to histologically confirm the diagnosis of EMP, is based on the morphologic and immunophenotypic findings of a localized monoclonal plasma cells without plasma cell proliferation in other sites (bone marrow) or malignant lymphoma[6]. CD138 and CD38 are the most useful plasma cells markers[10,13].

Although different therapeutic approaches, the radiotherapy (RT) represents the treatment of choice[1,6] due to the high radiosensitivity of EMP. Complete surgical excision is suggested only in small, localized lesions, and the role of chemotherapy (CT) remains still unclear[14]. For instance, it has been proposed after RT for early recurrence with an increased monoclonal component at protein electrophoresis[3]. In addition, it could be advantageous to improve the local control of the disease and prevent or delay the progression to MM[3].

Due to their rarity, it is challenging to undertake a randomized controlled trial to determine the optimal management of sinonasal EMPs. Therefore this article undertakes a systematic review of EMPs of the sinonasal tract, representing the largest single collection of sinonasal EMPs to date, analyzing the demographics, presentation, treatment modalities, prognosis and potential sequelae of this rare tumors.

Materials and methods

1. Search strategy

We conducted a systematic search in the Pub Med database from 1950 to 2015 for all cases of sinonasal EMP. Search criteria were input as "sinonasal extramedullary plasmacytomas", "sinus extramedullary plasmacytomas", and

Materiali e metodi

1. Strategia di ricerca

Abbiamo condotto una ricerca sistematica nell'archivio di Pub Med dal 1950 al 2015 per tutti i casi di PEM nasosinusale. Sono stati inseriti i seguenti criteri di ricerca "plasmocitomi extramidollari nasosinusali", "plasmacitomi extramidollari sinusali" e "plasmocitomi extramidollari nasali"; inizialmente sono stati ottenuti 512 articoli. Abbiamo esclusi gli articoli che riportavano ricerche non condotte sul vivente e non in lingua inglese. Gli abstracts sono stati rivisti per ricercare articoli che trattavano casi di PEM nasosinusali. Successivamente, sono stati selezionati ed esaminati per l'estrazione dei dati articoli con testo integrale. I riferimenti bibliografici inclusi negli studi sono stati esaminati per selezionare ulteriori casi.

Abbiamo, inoltre, inserito la nostra esperienza personale su 5 casi (4 M, 1 F; età media: 58, 37-72) di PEM nasosinusali soffermandoci in particolare sugli aspetti diagnostici e terapeutici.

2. Criteri di selezione e di estrazione dei dati

Tutte gli studi condotti sull'uomo ed in lingua inglese che contenevano dati individuali per PEM nasosinusali sono stati inclusi se riportavano la diagnosi, il trattamento, il follow-up ed i risultati.

Gli studi istologici, anatomici, su cadavere, radiologici e non su vivente sono stati esclusi poichè erano fonti con dati insufficienti o non estraibili. Sono stati inoltre esclusi gli articoli con il testo integrale non reperibile. I risultati estratti includevano: dati demografici, sede del tumore, sintomi precoci, immagini radiologiche, modalità di trattamento primario, trattamento adiuvante, recidive, metastasi, sviluppo di mieloma multiplo, follow-up, trattamento secondario per recidiva o metastasi, e sopravvivenza globale. È stato utilizzato Microsoft Excel (Microsoft Corp., Redmond, WA) per l'aggregazione dei dati e l'analisi.

3. La nostra casistica

La nostra esperienza si basa sulla gestione di *"nasal extramedullary plasmacytomas"; 512 initial articles were obtained. Articles were then filtered to exclude nonhuman and non-English language research. Abstracts were first reviewed to search for articles that discuss cases of sinonasal EMP. Subsequently, full-text articles were selected and reviewed for extraction of data. References of included studies were examined for additional cases.*

Moreover, we included our experience based on a case series of 5 (4M, 1F; mean age: 58, range 37-72) sinonasal EMPs to clarify some diagnostic and therapeutic aspects.

2. Selection criteria and data extraction

All English, human studies that reported individual data for sinonasal EMP were included if they reported diagnosis, treatment, follow-up and outcomes.

Nonhuman, radiologic, cadaveric, anatomical, and histological studies were excluded, as were sources with insufficient or unextractable data. Articles with unobtainable full text were also excluded. Outcome measures extracted included: demographic data, tumor location, presenting symptoms, radiographic imaging, primary treatment modality, adjuvant treatment, recurrence, metastasis, development of multiple myeloma,



Fig. 1. Visione endoscopica del PEM nasosinusale che causa ostruzione respiratoria nasale monolaterale, epistassi e rinorrea omolaterale da circa 3-4 mesi. / Fig. 1. Computed tomography (CT) scan (axial sequence) revealed the presence of soft tissue extending into the right nasal cavity (white arrow).

5 casi (4 M, 1 F, 37-72 anni) di PEM nasosinusali ammessi al Dipartimento di Otorinolaringoiatria dell'Università "Federico II" di Napoli per dolore monolaterale del seno mascellare e/o ostruzione respiratoria nasale, epistassi e rinorrea omolaterali da circa 3-4 mesi (Fig. 1).

In questi casi, il picco monoclonale serico così come la proteina monoclonale di Bence-Jones urinaria all'elettroforesi erano assenti. Le funzioni epatiche e renali, e l'esame emocromocitometrico erano normali.

L'endoscopia nasale mostrava in tutti i casi una massa tumorale sanguinante occupante una sola cavità nasale, in assenza di linfonodi latero-cervicali palpabili.

La tomografia computerizzata (TC) e la risonanza magnetica (RM) con mezzo di contrasto hanno rivelato la presenza di tessuto molle con estensione alla cavità nasale omolaterale. In tutti i nostri casi la biopsia nasale eseguita in anestesia locale ha confermato la diagnosi di PEM e lo studio immunoistochimico ha mostrato positività diffusa per CD138.

In un paziente abbiamo effettuato l'analisi citogenetica FISH che ha rivelato l'assenza di specifiche anomalie cromosomiche. L'ago-biopsia del midollo osseo e la tomografia ad emissione di positroni (PET) con F-18 fluorodeossiglucosio non hanno dimostrato alcun coinvolgimento scheletrico.

I nostri pazienti sono stati sottoposti a RT con una dose totale di 40-60 Gy con una risposta totale alla malattia e senza alcun effetto collaterale dopo RT.

Dopo 5 anni quattro pazienti e dopo 7 anni un paziente ha presentato una recidiva locale confermata dalla biopsia della lesione. Un solo paziente è stato sottoposto a CT (talidomide e desametasone per 3 cicli) e, successivamente, a trapianto autologo di midollo osseo, per la progressione a MM. Quattro pazienti sono stati sottoposti a radioterapia (20 Gy) seguita da CT (talidomide e desametasone). Finora, dopo 13 anni, quattro pazienti sono vivi anche se con segni stabili di recidiva locale.

Un solo paziente ha presentato una risposta totale alla malattia 6 mesi dopo il trattamento, come documentato dalla RM. Ad un anno

follow-up, secondary treatment foe recurrence or metastasis, and overall survival. This analysis used Microsoft Excel (Microsoft Corp., Redmond, WA) for data aggregation and analysis.

3. Our Case series

Our experience is based on management of a case series of 5 (4 M, 1 F; 37-72 y) sinonasal EMPs admitted to ENT Department of Federico II University of Naples complaining unilateral maxillary sinus pain and/or nasal respiratory obstruction, ipsilateral epistaxis and discharge for 3-4 months (Fig.1).

In these cases, monoclonal spike in serum as well as monoclonal Bence-Jones protein in the urine electrophoresis were absent. Renal and liver functions, and blood profile were normal.

Nasal endoscopy showed a bloody tumor mass occupying one nasal cavity, at clinical examination no palpable latero-cervical lymph nodes were found.

Computed tomography (CT) scan and Magnetic Resonance Imaging (MRI) with contrast medium revealed the presence of soft tissue extending into the ipsilateral nasal cavity. In all our cases the nasal biopsy performed under local anesthesia confirmed the diagnosis of EMP and the immunohistochemical study showed diffuse positivity for CD138.

In one patient we performed cytogenetic analysis FISH that revealed the absence of specific chromosomal abnormalities. The bone marrow needle biopsy did not demonstrate any skeletal involvement as well as the F-18 fluorodeoxyglucose positron emission tomography (FDG-PET).

Our patients underwent RT with a total dose of 40-60 Gy to preserve optic nerve and carotid artery. They showed a total response of disease and did not report any adverse effect after RT.

After 5 years four patients and after 7 years one patient presented a local recurrence confirmed by the biopsy of the lesion. So, one patient underwent CT (thalidomide and dexamethasone for 3 cycles) and subsequently auto bone marrow transplantation, for the progression to MM. Four patients underwent radiotherapy (20 Gy) followed by CT (thalidomide and dexamethasone). So far, after 13 years, these four patients are still alive

di follow-up, il paziente è asintomatico senza segni di recidiva.

Risultati

Abbiamo analizzato 71 studi per un totale di 180 pazienti. Tutti i 71 studi includevano dati del paziente che erano estraibili e si adattavano ai criteri minimi per l'inclusione. I 71 studi sono descritti nella tabella 2: in particolare 67 di questi studi sono stati inclusi nella revisione retrospettiva scritta da D'Aguillo e coll.

with stable signs of local recurrence.

Only one patient presented a total response of disease 6 months after treatment, as documented by MRI. At one year follow-up, the patient was asymptomatic with no signs of recurrence.

Results

Seventy-one studies comprising a total of 180 patients were left for analysis. All 71 studies included individual patient data that was extractable and fit the minimum criteria for

Ref	Pt	Età-Sesso	Sede	Sintomi	Trattamento	Recidiva	Mts	Follow-up
Ashraf MJ. et al. 2013 [7]	3	43/M	cavità nasale	ostruzione nasale, epistassi	RT+Chirurgia Chirurgia+RT(44Gy) RT	No No No	No No No	1aa 1aa 3aa
Corvo MA. et al. 2013 [12]	1	51/F	cavità nasale / seno mascellare	ostruzione nasale, epistassi	RT(48Gy)+ Chirurgia	No	No	6aa
Verim A. et al. 2014 [10]	1	69/F	seno frontale (4×3cm)	cefalea cronica	Chirurgia+RT(40Gy)	No	No	18 mesi
D'Aguillo C. et al. 2014 [8]	175	55/ M:F-3:1 M(69.4%) F(30.6%)	cavità nasale/setto (32.5%) seno mascellare(26.8%) rinofaringe (18.6%) seno etmoidale (7.2%) senosfenoidale (6.7%) seno paranasale (6.2%) seno frontale (2.1%)	ostruzione nasale (29.8%) epistassi (24.2%) tumefazione facciale(9.9%) dolore facciale (9.9%) massa indolore(6.8%) variazioni o perdita di vision (6.2%) rinorrea (4.3%) paralisi VI NC (3.7%) proptosi/ptosi (2.5%) cefalea (2.5%)	RT(50.9%) Chirurgia+RT(21.7%) Chirurgia(14.3%) CHT(1.7%) RT+CHT (5.1%) RT+Chirurgia+CHT (3.4%) Nessuna terapia (2.9%)	16%	No	39-60,9 mesi

Note: NA: non disponibile, M: maschio, F:femmina, VI NC :6th nervo cranico, RT:radioterapia, CHT:chemioterapia, Mts: metastasi, aa:anno, Pt:paziente

Tab. 2. Casi di PEM del naso e seni paranasali riportati nella letteratura inglese.

Ref	Pt	Age/Sex	Site	Symptoms	Treatment	Recurrence	Mts	Follow-up
Ashraf MJ. et al. 2013 [7]	3	43/M	nasal cavity	nasal obstruction, epistaxis	RT+Surgery Surgery+RT(44Gy) RT	No No No	No No No	1yr 1yr 3yr
Corvo MA. et al. 2013 [12]	1	51/F	nasal cavity / maxillary sinus	nasal obstruction, epistaxis	RT(48Gy)+ Surgery	No	No	6yr
Verim A. et al. 2014 [10]	1	69/F	frontale sinus (4×3cm)	chronic headache	Surgery+RT(40Gy)	No	No	18 months
D'Aguillo C. et al. 2014 [8]	175	55/ M:F-3:1 M(69.4%) F(30.6%)	nasal cavity/ septum (32.5%) maxillary sinus(26.8%) nasopharynx (18.6%) ethmoid sinus(7.2%) sphenoid sinus(6.7%) paranasal sinus(6.2%) frontal sinus(2.1%)	nasal obstruction (29.8%) epistaxis (24.2%) facial swelling (9.9%) facial pain (9.9%) painless mass(6.8%) change or loss of vision (6.2%) nasal discharge (4.3%) CN VI palsy (3.7%) proptosis/ptosis (2.5%) headache (2.5%)	RT(50.9%) Surgery+RT(21.7%) Surgery(14.3%) CHT(1.7%) RT+CHT (5.1%) RT+Surgery+CHT (3.4%) No therapy (2.9%)	16%	No	39-60,9 months

Note: *NA: not available, M: male, F:female, CN VI palsy:6th cranial nerve, RT:radiotherapy, CHT:chemotherapy, Mts: metastases, yr:year, Pt:patients*

Tab. 2. EMP cases of nasal and paranasal sinuses reported in the English-language literature.

4. Demografia

In questa revisione, l'età media dei pazienti era di 55 anni, da 5 a 79 anni. I maschi comprendevano circa il 70% dei casi e le femmine il 30.6% dei casi. La media e la mediana del follow-up per i pazienti era 60.9 e 39 mesi, rispettivamente.

Il sito anatomico più comune interessato dal tumore primitivo era la cavità nasale ed il setto (32.5% dei casi) ed il sintomo iniziale più comune era l'ostruzione respiratoria nasale (29.8% dei casi).

5. Diagnosi e stadiazione

I criteri di differenziazione sia per PSB che per PEM dal mieloma sono la mancanza delle caratteristiche CRAB (ipercalcemia, insuffi-

inclusion. The 71 studies are detailed in table 2: in particular 67 of these studies are included in the retrospective review written by D'Aguillo et al.

4. Demographics

In this review, the mean age of patients was 55 years, ranging from 5 to 79 years. Males comprised about 70% and females 30.6% of cases. The mean and median follow-up for patients was 60.9 and 39 months, respectively.

The most common anatomic site of the primary tumor was the nasal cavity and septum (32.5% of cases) and the most common presenting symptom was nasal obstruction (29.8% of cases).

5. Diagnosis and Staging

The differentiation criteria for both SBP and

cienza renale, anemia, o lesioni ossee multiple). L'analisi diagnostica si compone di anamnesi, esame obiettivo, emocromo, biopsia del midollo osseo, elettroforesi delle proteine seriche, valutazione delle urine per le proteine del mieloma, e indagine scheletrica.

In particolare, i criteri diagnostici per il PEM sono la biopsia del tessuto con evidenza istologica di infiltrato plasmacellulare monoclonale, l'infiltrazione plasmacellulare del midollo osseo minore del 5% di tutte le cellule nucleate, assenza di lesioni osteolitiche o altro coinvolgimento tessutale senza prova di mieloma, ipercalcemia o insufficienza renale, e bassa concentrazione serica di proteina M, se esistenti[15].

Le variazioni dei risultati laboratoristici del plasmocitoma secretivo generalmente indicano produzione di immunoglobuline, alterazioni della calcemia, disfunzione renale, ed elevati livelli serici di β-2 microglobulina. Inoltre, il plasmacitoma secretivo può essere associato alla sindrome POEMS (polineuropatia, organomegalia, mieloma multiplo, e alterazioni cutanee)[15].

6. Fattori prognostici

Ci sono tre modelli di insuccesso: lo sviluppo di MM, nuove lesioni ossee senza MM[3] e di recidiva locale.

I PSB hanno prognosi peggiore ed un rischio significativamente più alto per la progressione a MM, 65-84% in 10 anni, e 65-100% in 15 anni, dei PEM. Nonostante un trattamento a scopo curativo, il tempo medio per la progressione a MM è da 2 a 3 anni.

Il tasso di sopravvivenza globale a 10 anni (OS) per PEM è del 70% con tasso di sopravvivenza maggiore del PSB e rischio di progressione del 50-60%[16].

I pazienti affetti da PEM con progressione a MM hanno un tasso di sopravvivenza a 5 anni del 100% rispetto ai pazienti con PSB (33%)[16].

7. Modalità di trattamento ed esito

La modalità di trattamento è stato riportata in tutti gli articoli di questa revisione e comprende RT, chirurgia, CT, o varie combinazioni

EMP from myeloma is lack of CRAB (increased calcium, renal insufficiency, anemia, or multiple bone lesions) features. Diagnostic analysis consists of history, physical examination, complete blood count, bone marrow biopsy, serum protein electrophoresis, evaluation of the urine for myeloma protein, and skeletal survey.

In particular, diagnostic criteria for EMP are tissue biopsy indicating monoclonal plasma cell histology, bone marrow plasma cell infiltration less than 5% of all nucleated cells, absence of osteolytic bone lesions or other tissue involvement without proof of myeloma, hypercalcemia or renal failure, and low-serum M protein concentration, if exists [15].

Changes in laboratory results of secretory plasmacytoma generally indicate immunoglobulin production, blood calcium level alterations, kidney dysfunction, and elevated serum β-2-microglobulin levels. Moreover, secretory plasmacytoma may be associated with POEMS syndrome (Polyneuropathy, Organomegaly, Endocrinopathy, Multiple myeloma, and Skin changes)[15].

6. Prognostic factors

There are three patterns of failure: development of MM, of new bone lesions without MM[3] and local recurrence.

SBPs have poorer prognosis and a significantly higher risk for progression to MM, 65–84% in 10 years, and 65–100% in 15 years, than EMPs. In spite of a curative treatment, the median time to progression to MM is 2 to 3 years.

The 10-year overall survival (OS) rate for EMP is 70% with higher survival rate than SBP and risk for progression of 50–60%[16].

EMP patients progressing to MM have 100% 5-year survival rate as compared to SBP patients (33%)[16].

7. Treatment modalities and outcome

Treatment modality was reported in all articles of this review and included RT, surgery, CT, or various combinations of these modalities.

The most common treatment modality is RT alone, 50% of cases. Since RT might impair some critical structures, as eyes and salivary glands, a combination of surgery and RT is the next most

di queste modalità.

La più comune modalità di trattamento è la sola RT, 50% dei casi. Poiché la RT potrebbe compromettere alcune strutture critiche, come gli occhi e le ghiandole salivari, la combinazione di chirurgia e RT è la seconda più comune tipologia di trattamento, usata nel 23% dei casi. La sola chirurgia è il trattamento di scelta in solo il 14.3% dei casi, e la CT da sola in 1.7% dei casi.

La CT adiuvante non ha alcun effetto benefico sul controllo di malattia o la prevenzione della progressione a MM. Tuttavia, per i pazienti con tumori di dimensioni superiori a 5 cm e con alto grado istologico, la CT adiuvante può essere considerata una alternativa[16]. La CT può essere considerata anche in pazienti non responsivi alla RT.

Discussione

Il PEM è una rara neoplasia plasmacellulare che coinvolge i tessuti molli, senza alcun segno di coinvolgimento sistemico attribuibili a MM. Essa può derivare dalle vie aeree superiori e dalla cavità orale[15].

Ci sono considerazioni controverse sui fattori che influenzano il rischio e la frequenza di progressione a MM, come l'età.

Dal momento che le considerazioni sui PEM si differenziano in aspetti clinici e terapeutici, la diagnosi di PEM e la scelta del trattamento dovrebbe essere discusse da un team multidisciplinare che comprenda l'otorinolaringoiatra, l'onco-ematologo, il patologo ed il radioterapista.

In particolare, le procedure diagnostiche per il PEM dovrebbero comprendere studi di laboratorio, includendo l'elettroforesi delle proteine urinarie e seriche, la determinazione quantitativa delle Ig e della beta-2-microglobulina nel siero, l'esame endoscopico nasale completo, lo studio dell'imaging (TC, RM e FDG-PET) ed, infine, la biopsia con esame istologico.

Biopsia ed agoaspirato del midollo osseo sono fondamentali per determinare la percentuale di plasmacellule (<5%)[17], così come l'analisi citogenetica FISH che rivela specifiche

common treatment type, used in 23% of cases. Surgery alone is the treatment of choice in only 14.3% of cases, and CT alone in 1.7% of cases.

Adjuvant CT has no beneficial effect on disease control or prevention of progression to MM. However, for the patients with tumors larger than 5 cm and high-grade histology, adjuvant CT may be considered[16]. CT may also be considered to unresponsive patients to RT.

Discussion

EMP is a rare plasma cell neoplasm which involves soft tissues, without any sign of systemic involvement attributing to MM. It may arise from the upper respiratory tract and oral cavity[15].

There are controversial reports with respect to the factors that influence the risk and frequency of progression to MM, as age.

Since EMP concerns diversified clinical and therapeutic features, the diagnosis of EMP and the choice of the treatment should be discussed by a multidisciplinary cancer board comprising the otolaryngologist, the onco-hematologist, the pathologist, and the radiotherapist.

In particular, EMP diagnostic procedures should comprise laboratory studies including serum and urine protein electrophoresis, quantitative Ig and beta-2-microglobulin determination in serum, complete nasal endoscopic examination, extensive imaging study (CT, MRI and FDG-PET) and, eventually, biopsy and histological exam.

Furthermore, the bone marrow biopsy and aspiration is of utmost importance to determine the percentage of plasma cells (< 5%)[17], as well as the cytogenetic analysis FISH that reveals specific chromosomal abnormalities, both translocations and deletions.

Chromosome 13 deletion is associated with a short disease-free as well as short global survival, and the deletion of chromosome 17p13 (locus of tumor suppressor gene p53) is associated with high risk of recurrence. In addition, there are different alterations of chromosome 14 long arm with different prognoses. In particular t(4;14) is associated with a worse prognosis[18].

Only in one patient, of our case series, we performed the cytogenetic analysis FISH that

anomalie cromosomiche, sia traslocazioni che delezioni.

La delezione del cromosoma 13 è associata ad una sopravvivenza globale e libera da malattia più breve, e la delezione del cromosoma 17p13 (locus del gene soppressore del tumore p53) è associata ad alto rischio di recidiva. Inoltre, ci sono diverse alterazioni del braccio lungo del cromosoma 14 con differente prognosi. In particolare t[4; 14] è associato ad un prognosi peggiore[18].

Solo in un paziente della nostra casistica, abbiamo eseguito l'analisi citogenetica FISH che ha evidenziato l'assenza di del (13q14.3), del(17p13.1), t(11; 14)(q13; q32) e t(4;14)(p16q32), suggestive di una prognosi migliore.

Da un punto di vista terapeutico, secondo la letteratura, la terapia "gold standard" per il PEM è la RT[6,11]. In effetti, il PEM solitario <5 cm sembra avere ottime possibilità di controllo locale con dosi di radiazioni nella regione di 30-40 Gy in 20 frazioni, mentre vi è un rischio maggiore di recidiva locale in tumori di dimensioni > 5 cm, che può richiedere dosi più elevate nella regione di circa 40-50 Gy[6]. I linfonodi cervicali, se coinvolti, dovrebbero essere inclusi nel trattamento[6]. Nel complesso, la maggior parte degli studi riportano alti tassi di controllo locale di circa l'80%-100% con dosi moderate[19].

Sebbene il ruolo della CT nel trattamento del PEM è piuttosto controverso, essa viene considerata solo in pazienti con tumori di dimensioni > 5 cm, tumori ad alto grado, malattia refrattaria e/o recidivante, e in caso di progressione a MM[1]. Nonostante ciò, la recente introduzione di farmaci CT (Talidomide, Lenalidomide, Bortezomib) spesso in combinazione con Desametasone, hanno portato al miglioramento della sopravvivenza globale e libera da malattia[18].

Solo in piccoli casi localizzati, la completa escissione chirurgica è appropriata[20]. Tuttavia, quando si ottengono margini chirurgici negativi, il tasso di controllo locale con la sola chirurgia è simile a quello raggiunto con la RT esclusiva[20]. Invece, la RT seguita da escissione chirurgica, viene spesso impiegata per ridurre il

found the absence of del (13q14.3), del (17p13.1), t(11;14)(q13;q32) e t(4;14)(p16q32) suggestive of a better prognosis.

From a therapeutic point of view, according to the literature, the gold standard therapy for EMP is the RT[6,11]. Indeed, the solitary EMP <5 cm appears to have an excellent chance of local control with radiation doses in the region of 30 to 40 Gy in 20 fractions, whereas there is a higher risk of local failure in tumors larger >5 cm, which may require higher doses in the region of 40 to 50 Gy[6]. Cervical nodes should be included if involved[6]. Overall, most studies report high local control rates of approximately 80% to 100% with moderate doses[19].

Although the role of CT in the treatment of EMP is quite controversial, it is considered only in patients with tumors >5 cm, high-grade tumors, refractory and/or relapsed disease, and in case of progression to MM[1]. Notwithstanding, the recent introduction of CT drugs (Talidomide, Lenalidomide, Bortezomib) often in combination with Dexamethasone, lead to the improvement of the overall survival and disease-free[18].

Only in small, localized cases, complete surgical excision is appropriate[20]. However, when clear surgical margins are obtained, the rate of local control with surgery alone is similar to that achieved with RT alone[20]. Instead, RT followed by surgical excision, is often employed to reduce the tumor volume and consequently the invasiveness of surgery[19].

Since head and neck plasma cells neoplasms can be very aggressive with high tendency to locally recur, it is important to adequately irradiate all cancer cells up to doses sufficient for tumor control[21]. On the other hand, healthy head and neck tissues are very sensitive to radiation. For instance, salivary glands, larynx, constrictor muscles can be particularly damaged by RT resulting in long-term sequelae with the incidence of acute as well as late side effects, skin toxicity, mucositis, xerostomia, dry-eye syndrome, radiation-induced retinopathy and neovascular glaucoma, lacrimal duct stenosis, brain necrosis and osteoradionecrosis of the maxilla[20].

For these reasons, we believe that the ideal therapeutic protocol should preserve as much

volume del tumore e di conseguenza l'invasività dell'atto chirurgico[19].

Poiché le neoplasie plasmacellulari della testa e del collo possono essere molto aggressive con elevata tendenza a recidivare localmente, è importante irradiare adeguatamente tutte le cellule tumorali fino a dosi sufficienti al controllo del tumore[21]. D'altra parte, i tessuti sani della testa e del collo sono molto sensibili alle radiazione. Ad esempio, le ghiandole salivari, la laringe, i muscoli costrittori possono essere particolarmente danneggiati dalla RT con successive sequele a lungo termine mediante l'incidenza di effetti collaterali acuti e tardivi, tossicità cutanea, mucosite, xerostomia, xeroftalmia, retinopatia radio-indotta e il glaucoma neovascolare, stenosi del dotto lacrimale, necrosi del cervello ed osteoradionecrosi del mascellare[20].

Per queste ragioni, riteniamo che il protocollo terapeutico ideale dovrebbe preservare il più possibile tessuto sano.

Nella nostra casistica la diagnosi di PEM è stata ottenuta mediante immagini radiologiche e biopsia confermando l'importanza di questi strumenti nella valutazione del PEM, e la RT ha rappresentato il trattamento di scelta.

Il tasso di sopravvivenza a lungo termine riportato in letteratura[11] e la presenza di malattia stabile per lungo tempo osservata nei nostri pazienti suggerisce la necessità di un di un follow-up prolungato nel tempo in tutti i casi.

Per queste ragioni, proponiamo un protocollo di follow-up che preveda endoscopia nasale ed esami serici ogni 3 mesi, studio dell'imaging con RM 3 mesi dopo la radioterapia e successivamente ogni 6 mesi all'anno per 5 anni. Dopo 5 anni esami serici ed endoscopia nasale ogni 6 mesi e RM ogni anno. Si consiglia la biopsia solo in caso di sospetto clinico e strumentale di recidiva.

Conclusioni

A causa della rarità, della sede, della storia clinica, della vicinanza a strutture critiche, così come del lungo tempo di sopravvivenza con stabilizzazione della malattia, noi crediamo che l'approccio diagnostico del PEM dovrebbe essere di tipo multidisciplinare basato su uno stretta collaborazione tra Ematologi, Patologi, Radioterapisti, e Chirurghi-Otorinolaringoiatri.

Inoltre, in questi pazienti il trattamento deve essere considerato caso per caso, anche se i nostri risultati confermano la RT come terapia di scelta.

In accordo con la letteratura, nella nostra casistica abbiamo trovato una sopravvivenza a 10 anni, questo aspetto in aggiunta alla possibilità di recidiva e progressione della neoplasia, richiede un accurato protocollo di follow-up.

healthy tissue as possible.

In our case series the diagnosis of EMP was assessed by imaging and biopsy confirming the importance of these tools in the evaluation of EMP, and RT represented the treatment of choice.

The long-time survival rate reported in the literature[11] and the presence of long time stable disease observed in our patients suggested the need of a long-time follow up for these tumors.

For these reasons, we propose a follow-up protocol consisting of nasal endoscopy and serum exams every 3 months, and imaging study with MRI 3 months after radiotherapy and subsequently every 6 months per year for 5 years. After 5 years serum exams and nasal endoscopy every 6 months and MRI every year. We recommend the biopsy only in case of clinical and instrumental suspect of recurrence.

Conclusions

Due to the rarity, sites, clinical history, proximity of critical structures, as well as long-time stable disease survival, we believe that the diagnostic approach to EMP should be multidisciplinary based on a close cooperative work of hematologists, pathologists, radiotherapists, and ENT-surgeons.

In addition, in these patients the treatment must be considered case-by-case, even though our findings confirmed the RT as the therapy of choice.

According to the literature, in our case series we found a 10-years survival rate, this aspect in addition to the possibility of recurrence and progression, require a thorough follow up protocol.

Bibliografia - *References*

1. *Soutar R, Lucraft H, Jackson G, et al. Guidelines on the diagnosis and management of solitary plasmacytoma of bone and solitary extramedullary plasmacytoma. Br J Haematol 2004;124:717-726.*
2. *Agarwal A. Neuroimaging of Plasmacytoma. A Pictorial Review. Neuroradiol J 2014; 27:431-437.*
3. *International Myeloma Working Group. Criteria for the classification of monoclonal gammopathies, multiple myeloma and related disorders: a report of the International Myeloma Working Group. Br J Haematol 2003;121:749-757.*
4. *Soutar R, Lucraft H, Jackson G, et al. Guidelines on the diagnosis and management of solitary plasmacytoma of bone and solitary extramedullary plasmacytoma. Br J Haematol 2004;124:717-726*
5. *Hazarika P, Balakrishnan R, Singh R, Pujary K, Aziz B. Solitary extramedullary plasmacytoma of the sinonasal region. Indian J Otolaryngol Head Neck Surg 2011;63:33–35;*
6. *Bachar G, Goldstein D, Brown D, et al. Solitary extramedullary plasmacytoma of the head and neck--long-term outcome analysis of 68 cases. Head Neck 2008;30:1012-1019.*
7. *Attanasio G, Viccaro M, Barbaro M, De Seta E, Filipo R. Extramedullary plasmacytoma of paranasal sinuses. A combined therapeutic strategy. Acta Otorhinolaryngol Ital 2006;26:118–120.*
8. *Swerdlow SH, Campo E, Harris NL, et al. WHO Classification of Tumours of Haematopoietic and Lymphoid Tissues, Fourth Edition. Lyon, France: IARC; 2008. 439 p.*
9. *Grover N, Chary G, Makhija P, Rout P. Extramedullary plasmacytoma of the nasal cavity: treatment perspective in a developing nation. Ear Nose Throat J 2006;85:434–436.*
10. *Ashraf MJ, Azarpira N, Khademi B, Abedi E, Hakimzadeh A, Valibeigi B. Extramedullary Plasmacytoma of the Nasal Cavity Report of Three Cases with Review of the Literature. Iran Red Cres Med J 2013;15:363-366.*
11. *D'Aguillo C, Soni RS, Gordhan C, Liu JK, Baredes S, Eloy JA. Sinonasal extramedullary plasmacytoma: a systematic review of 175 patients. Int Forum Allergy Rhinol 2014;4:156–163.*
12. *Kitamura A, Yamashita Y, Hasegawa Y, Kojima H, Nagasawa T, Mori N. Primary lymphoma arising in the nasal cavity among Japanese. Histopathology 2005;47:523-532.*
13. *Zuo Z, Tang Y, Bi CF, et al. Extraosseous (extramedullary) plasmacytomas: a clinicopathologic and immunophenotypic study of 32 Chinese cases. Diagn Pathol 2011; 6:123.*
14. *Dempewolf R, Lee JH. Extramedullary plasmacytoma presenting as a nasal mass in an immunosuppressed patient: treatment after failed primary radiotherapy. Ear Nose Throat J 2008;87:223–225.*
15. *Galieni P, Cavo M, Pulsoni A, et al. Clinical Outcome Of Extramedullary Plasmacytoma. Haematologica 2000; 85:47-51.*
16. *Kilciksiz S, Karakoyun-Celik O, Agaoglu FY, Haydaroglu A. A review for solitary Plasmacytoma of bone and extramedullary plasmacytoma. The Scientific World Journal. Vol. 2012; Article ID 895765, 6 pages.*
17. *Ersoy O, Sanlier T, Yigit O, Halefoglu AM, Ucak S, Altuntas Y. Extramedullary plasmacytoma of the maxillary sinus. Acta Otolaryngol 2004;124:642-644.*
18. *Kane S, Khurana A, Parulkar G, et al. Minimum diagnostic criteria for plasmablastic lymphoma of oral/sinonasal region encountered in a tertiary cancer hospital of a developing country. J Oral Pathol Med 2009;38:138-144.*
19. *Sasaki R, Yasuda K, Abe E, et al. Multi-institutional analysis of solitary extramedullary plasmacytoma of the head and neck treated with curative radiotherapy. Int J Radiat Oncol Biol Phys 2012;82:626–634.*
20. *Puataweepong P. Advanced Radiation Therapy for Head and Neck Cancer: A New Standard of Practice. In: Agulnik M, editor. Head and Neck Cancer. In Tech; 2012. p 227-250.*

Tumore Neuroendocrino della Laringe con Sindrome di Eaton-Lambert: case report

Neuroendocrine small cell carcinoma of the larynx with Eaton-Lambert syndrome: a case report

F. Ricciardiello[1], V. Allocca[2], R. Villani[3], F. Giurazza[4], R. Monaco[5], A. A. Diano[4], T. Abate[1]

[1] *Dipartimento Testa collo, UOC Otorinolaringoiatria, AOU Policlinico Federico II, Napoli*
[2] *UOC Otorinolaringoiatria, AORN Cardarelli, Napoli*
[3] *Seconda Divisione Anestesia, AORN Cardarelli, Napoli*
[4] *UOC di Neuroradiologia, AORN Cardarelli, Napoli*
[5] *Servizio di Anatomia e Istologia Patologica, AORN Cardarelli, Napoli*

Abstract

I tumori neuroendocrini della laringe rappresentano un gruppo eterogeneo di neoplasie a diversa prognosi, di origine ectodermica, associati spesso a sindromi paraneoplastiche. Si presenta un caso clinico di tumore neuroendocrino della laringe con una Sindrome di Eaton-Lambert paraneoplastica.

Introduzione

I tumori neuroendocrini della laringe rappresentano un gruppo eterogeneo di neoplasie a diversa prognosi, di origine ectodermica, caratterizzate dalla differenziazione neuroendocrina delle sue cellule; presentano una più elevata incidenza tra la V e la VII decade di vita ed insorgono tipicamente in regione sovraglottica[1].Si possono associare a sindrome paraneoplastiche[2,3].

Si presenta un caso clinico di tumore neuroendocrino della laringe con una Sindrome di Eaton-Lambert paraneoplastica, considerando aspetti diagnostici e terapeutici, ponendo in rilievo l'importanza dell'immunoistochimica nella diagnosi differenziale con il carcinoma squamoso.

Materiali e metodi

Case report

Giunge alla nostra osservazione un uomo di 68 anni che presenta disfonia e soprattutto

Abstract

Neuroendocrine tumors of the larynx are a mixed group of neoplasm with different prognosis, They can be associated with paraneoplastic syndrome. In this report a case of neuroendocrine tumor of the larynx associated with Eaton-Lambert paraneoplastic syndrome is presented.

Introduction

Neuroendocrine tumors of the larynx are a mixed group of neoplasm with different prognosis, of ectodermal origin, characterized by cells neuroendocrine differentiation; they present a higher effect between the 5th and the 7th decade of life and they typically arise in the supraglottic region[1]. They can be associated with paraneoplastic syndrome[2,3].

In this report a case of neuroendocrine tumor of the larynx associated with Eaton-Lambert paraneoplastic syndrome is presented, with regard to diagnostic and therapeutic aspects and by focusing on the importance of immunoistochemistry in differential diagnosis for squamous cell carcinoma.

Materials e methods

Case report

A 68-year-old man, who has presented dysphonia and especially dysphagia regarding solids and liquids for about 3 months, comes to our attention.

The flexible laryngoscopy shows a voluminous supraglottictumourexophytic and ulcerated. The neoplasm involves the epiglottis in toto, the ary-

■ *Indirizzo per corrispondenza/Address for correspondence: F. Ricciardiello - Dipartimento Testa collo, UOC Otorinolaringoiatria, AOU Policlinico Federico II, Napoli - E-mail : filipporicciardiello@virgilio.it*

disfagia da circa 3 mesi per solidi e liquidi.

All'esame rinofibrolaringoscopico si rileva una voluminosa neoformazione sopraglottico ulcero-vegetante che coinvolge l'epiglottide "in toto", le pliche ariepiglottiche, la commessura anteriore e la base lingua; la mobilità cordale era conservata.

Gli esami ematochimici evidenziano lieve ipertransaminasemia, ipoalbuminemia, lieve ipergammaglobulinemia e soprattutto una positività per l'antigene carcino-embrionale (CEA) e il Ca 15-3.

Il paziente presenta un quadro clinico complesso caratterizzato da una scarsa cura della persona, un ridotto tono dell'umore con tendenza all'isolamento, astenia marcata agli arti inferiori (è costretto a camminare con un "deambulatore ortopedico"), affaticamento, xerostomia marcata e stipsi. Si può classificare con Indice di Karnofsky del 50%.

Tale quadro clinico si spiega solo in parte con il fatto che vive in una casa di riposo (nonostante l'età), si nutre male per la disfagia da mesi ed è affetto da vasculopatia cronica.

L'esame TC total-body segnala una voluminosa neoformazione espansiva, che prende enhancement dopo mezzo di contrasto, a livello della parete laterale sinistra della laringe con diametro trasversale max di 33 x 44 mm e longitudinale di 47 mm; la lesione interessa la commessura anteriore e parte della

epiglottic folds, the anterior commissure and the tongue base; the cordal motility is preserved.

Hematochemical tests highlight mild hypertransaminasemia, hypoalbuminemia, mild hypergammaglobulinemia and a positivity for two common marker carcinoembryonic antigen (CEA) and the Ca 15-3.

The patient shows a complicated medical case characterized by lacking in personal care, low mood tending to isolation, marked asthenia in lower limbs (he is forced to use an "orthopedic walker"), weariness, marked xerostomia and constipation. It can be classified by the 50% Karnofsky Index.

This medical case can be partially explained because he lives in a nursing home (despite his age), where he has been badly fed for months because of his dysphagia and he is affected by chronic vasculopatia.

The total body CT scan shows a voluminous expansive neoplasm, with contrast enhancement after contrast agent, at left side wall level of larynx with maximum transverse diameter of 33 x 44 mm and the longitudinal one of 47 mm; the lesion affects the anterior commissure and an anterolateral wall side of the larynx; there are multiple lymphoadenopathies whose maximum diameter is up to about 3 cm, in the left submandibular and posterior mandibular region and in the lateral cervical ipsilateral one; a few other lymph nodes whose maximum diameter is 12 mm are signifi-



Fig.1. TC Total-body. / Fig.1. CT scan.



Fig. 2.TC Total-body. / Fig.2. CT scan.

parete antero-laterale della laringe; sono presenti multiple tumefazioni linfo-adenopatiche in parte conglobate e con diametro max sino a circa 3 cm, a sede sotto e retromandibolare sinistra e laterocervicale omolaterale; alcuni altri linfonodi del diametro massimo di 12 mm sono apprezzabili in sede laterocervicale destra" (Figg. 1,2).

Viene eseguita una biopsia laringea in fibrolaringoscopia con diagnosi: "…neoplasia costituita da cellule di grande taglia con citoplasma lievemente eosinofilico e/o chiaro e nuclei con cromatina finemente azzollata. La neoplasia è organizzata in nidi solidi. Presenza di ampia necrosi intratumorale. Lo studio immunocitochimico ha mostrato positività della cellule neoplastiche per Citocheratina 7 e Sinaptofisina e negatività per P40, CD56, Cromogranina e TTF1. Indice di proliferazione Ki 67 intorno all'85%. Reperto morfologico di Carcinoma poco differenziato (G3) con aspetti parziali, su questo materiale, di differenziazione neuroendocrina".Tale lesione è classificabile come cT2 N2c M0.

L'esito della biopsia pone il sospetto di sindrome di Eaton- Lambert paraneoplastica. Un ulteriore approfondimento diagnostico con esami elettromiografici (EMG) non avrebbe modificato la strategia terapeutica per cui, anche per la comparsa di difficoltà re-

cant in the right lateral cervical region (Figg.1, 2).

A laryngeal biopsy in fiberlaryngoscopy is done with the following diagnosis: "… neoplasm composed of large cells with slightly eosinophilic and pink cytoplasm and nucleus with ally stipper and dense chromatin. The neoplasm is organized in solid nests. There is a wide intratumoral necrosis. The immunohistochemical study showed cytokeratin -7 and synaptophysin – positive neoplastic cells and P40, CD56, chromogranin and TTF1-negative. Ki-67 proliferation index about the 85%. Poorly differentiated carcinoma morphologic evidence (G3) with partial aspects, on this material, of neuroendocrine differentiation". This lesion can be classified as cT2 N2 M0.

The biopsy result suspects the Eaton-Lambert paraneoplastic syndrome. A further diagnostic detailed – study by electromyographic tests (EMG) wouldn't have modified the therapeutic strategy so, even considering the appearance of respiratory difficulty in supine position, the patient undergoes to surgical operation.

Throughout the general anesthesia administration, a tracheotomy for orotracheal intubation difficulties is necessary; a total laryngectomy is performed, with left modified radical lateral lymphadenectomy by sacrificing the internal jugular vein, spinal nerve and right selective lymphadenectomy of II, III, IV level. An extremely voluminous lesion is removed (10 cm x 8 cm) (Figg.3, 4).



Fig. 3. Campione Intra-operatorio.
Fig.3. Intra-operative picture.



Fig. 4. Campione post-operatorio.
Fig.4. Macroscopic Specimen

spiratoria in posizione supina, si sottopone il paziente ad intervento chirurgico.

Durante induzione alla anestesia generale, si rende necessaria una tracheotomia per le difficoltà alla intubazione orotracheale; viene praticata una laringectomia totale con svuotamento laterocervicale radicale modificato a sinistra con sacrificio di vena giugulare interna, nervo spinale, e svuotamento selettivo II, III, IV a destra. Si asporta una lesione estremamente voluminosa (10 cm x 8 cm)(Figg.3, 4).

Il decorso post-operatorio è stato regolare e il paziente ha ripreso ad alimentarsi per le vie naturali. L'esame istologico definitivo del pezzo operatorio ha mostrato la seguente diagnosi: "Carcinoma poco differenziato (G3) costituito da cellule di grande taglia con citoplasma pallido e nuclei con cromatina finemente azzollata. La neoplasia è organizzata in nidi solidi con focali aspetti pseudo ghiandolari (Fig. 5). Lo studio immunoistochimico ha mostrato positività delle cellule neoplastiche per Citocheratina 7 (Fig. 7), Sinaptofisina (Fig. 6) e solo focale lieve positività per CD56. Negatività per P40 e P63. Indice di proliferazione Ki67 intorno all'85% (Fig. 7). Reperto morfologico di carcinoma neuroendocrino poco differenziato (NEC). Non si osserva infiltrazione delle corde vocali. Margini di resezione indenni. Nello svuotamento latero-cervicale sinistro radicale modificato dei 10 linfonodi asportati 7 sono i linfonodi infiltrati da carcinoma. Nello svuotamento latero-cervicale destro i 2 linfonodi asportati sono infiltrati da carcinoma". (PT3N2CM0)

The postoperative course was standard and the patient started eating through mouth. The final histologic evaluation showed the following diagnosis: "Poorly differentiated carcinoma (G3) composed of large cells with weak pink cytoplasm and nuclei are ally stipped and dense chromatin. The neoplasm is organized in solid nests with crucial pseudoglandular aspects (Fig. 5).The himmunohistochemical study showed cytokeratin–7 (Fig. 7) and synaptophysin (Fig. 6) – positive neoplastic cells and focal CD56 – positive. P40 and P63 – negative. Ki – 67 proliferation index is about the 85% (Fig. 8). Morphologic evidence poorly differentiated neuroendocrine carcinoma (NEC). Vocal cords infiltration is not observed. Unharmed resection margins. In the left modified radical lateral lymphadenectomy, among 10 lymph nodes removed, 7 of them are carcinoma - positive. In the right lateral cervical removal, two removed lymph nodes are carcinoma -positive. (PT3N2M0).

The patient has started walking again for three months, even without using the orthopedic walker, and this validates the previous Eaton-Lambert paraneoplastic syndrome diagnosis with ex-juvantibus criteria.

◂ *Fig. 5. Cellule proliferanti, aree di necrosi.*
Fig.5.Proliferating cells and necrosis area.

▾ *Fig. 6. Sinaptofisina.* / *Fig.6. Synaptophysin.*

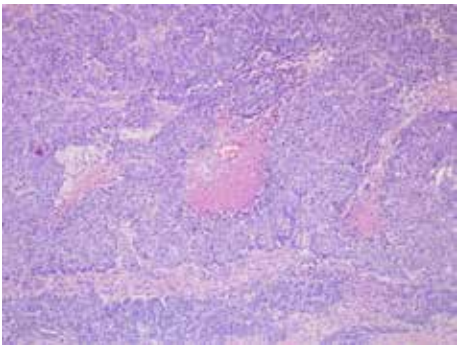

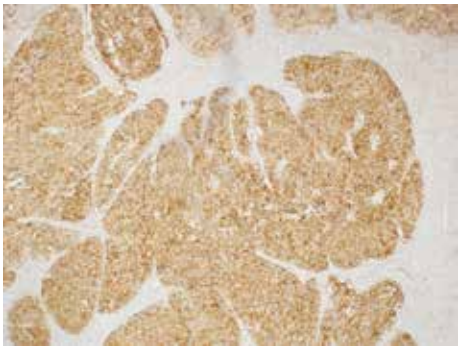

A distanza di tre mesi il paziente ha ripreso a camminare anche senza "deambulatore ortopedico" e ciò avvalora la precedente diagnosi di sindrome di Eaton – Lambert paraneoplastica con criterio ex-adiuvantibus.

Fig. 7.Citocheratina 7. / *Fig.7. Cytokeratin–7.*

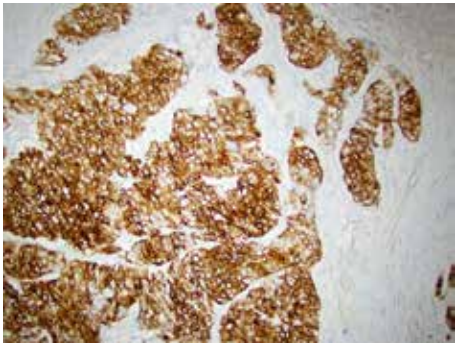

Fig. 8. Indice di proliferazione Ki 67. / *Fig.8. Ki 67.*

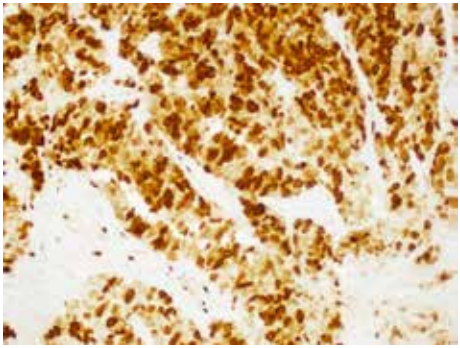

Discussione e conclusioni

I tumori neuroendocrini sono di tre tipi a diverso andamento prognostico: il tumore carcinoide, il tumore carcinoide atipico (carcinoma a grandi cellule), il carcinoma indifferenziato a chicco d'avena (carcinoma a piccole cellule o "oatcell" carcinoma o microcitoma)[1, 4].

Il tumore carcinoide della laringe è in assoluto il più raro fra i tumori neuroendocrini.Si presenta quasi sempre come lesione sottomucosa o polipoide ricoperta da mucosa integra, ben delimitata e capsulata. L'esame microscopico mostra una neoplasia ben differenziata caratterizzata da trabecole, cordoni, strutture ghiandolari o a "rosetta" di piccole cellule, uniformi per forma e dimensione, che presentano un caratteristico aspetto della cromatina nucleare, di tipo a "sale e pepe". Le cellule sono disposte a formare dei nidi o delle palizzate simmetriche e contengono numerosi granuli argirofili, in genere positivi alla NSE, alla sinaptofisina ed alla cromogranina; tra i nidi cellulari, inoltre, si osserva uno stroma ialino ben vascolarizzato. Il carcinoide della laringe è un tumore a crescita lenta e che metastatizza molto raramente[1, 5].

Il tumore carcinoide atipico è una variante meno differenziata del tumore carcinoide, dal comportamento biologico evidentemente più aggressivo. Rappresenta la variante di più

Discussion and conclusion

There are three types neuroendocrine tumors with different prognostic trends: typical carcinoid cancer, atypical carcinoid cancer (large cell carcinoma), small cell neuroendocrine carcinoma or oat cell carcinoma[1, 4].

The carcinoid cancer of the larynx is absolutely the rarest one among neuroendocrine tumors. It typically appears as submucosal or polypoid mass covered with the whole mucosa, well defined and encapsulated. Tumour cells are composed of round and/or spindle cells that grow in small nests, trabeculae, large sheets, glands and/or rosettes. The cytoplasm is pink and the nuclei have finally stippled or dense chromatin. Nucleoli and mitoses are sparse to absent (less than 2 mitoses/10 HPFs). Necrosis and pleomorphism are not seen. The stroma is highly vascular and often focally fibrotic or hyalinized. The cells form nests or symmetrical fences and they include numerous argyrophilic grains, generally NSE, synaptophysin and chromogranin – positive; Larynx carcinoid is a slowly growth cancer and it metastasizes very rarely[1, 5].

The atypical carcinoid cancer is a moderately differentiated carcinoma (Grade II), whose behavior is more aggressive. It is 15 times more common then the typical variant. The macroscopic appearance is similar: also this tumour presents a red encapsulated mass, generally submucosal and located in the supraglottic region. Through the

comune osservazione. L'esame macroscopico non si discosta da quello del carcinoide; una massa rosso bluastra capsulata, generalmente sottomucosa ed a sede sovraglottica. Al microscopio ottico si osservano elementi cellulari poliedrici di media taglia, con una certa attività mitotica ed un notevole grado di pleomorfismo; le cellule sono organizzate in strutture trabecolari (o simil-ghiandolari) e non mancano limitate aree di necrosi[6].

Il carcinoma a piccole cellule della laringe è una rara neoplasia, ad alta aggressività locale, caratterizzata dalla spiccata tendenza a dare metastasi linfatiche ed ematiche. La lesione è spesso sottomucosa e può presentare un'area ulcerata centrale. L'aspetto istologico è caratterizzato da agglomerati di piccole cellule (a chicco d'avena), indifferenziate, fittamente stipate, disposte a formare cordoni o strutture laminari. Le cellule hanno nuclei ipercromici dalla forma variabile, le figure mitotiche sono numerose, non mancano aree di necrosi. Di grande utilità per la diagnosi di tali neoplasie sono diversi marcatori immunoistochimici, tra cui la cromogranina, l'enolasi neuronale specifica (NSE), la sinaptofisina e la proteina S-100[7,8,9].

La terapia dei tumori neuroendocrini consiste in exeresi chirurgica in alcuni casi seguita dalla chemioterapia o dall'associazione chemio-radioterapica[10,11].

Il nostro paziente viene considerato affetto da NEC a piccole cellule con alta aggressività locale, e spiccata tendenza a dare metastasi linfatiche ed ematiche. Dopo il trattamento chirurgico il paziente si è sottoposto a chemio-radioterapia.

Il caso in esame si presta ad alcune importanti considerazioni:

1. Difficoltà di stadiazione con la classificazione TNM.

Il tumore in esame viene classificato come cT2N2cM0 e successivamente pT3N2cM0 perché l'esame del reperto operatorio ha documentato una infiltrazione iniziale dello spazio pre-epiglottico, conseguenza di un massivo interessamento "in toto" della epiglottide.

Una lesione dalle dimensioni così rilevan-

optical microscope medium size polyhedral cellular elements are observed, with a certain mitotic activity and a considerable level of pleomorphism; cells are organized in trabecular (or similar-glandular) structures and there are limited areas of necrosis. Immunohistochemical pattern superposable on the previous form. Possible problems of differential diagnostics towards medullary thyroid metastatic cancer (but HMB45 negative immunoreaction)[6].

Larynx small cell carcinoma is a rare malignant neoplasm, with high local aggressiveness, characterized by marked tendency to give hematic and lymphatic metastasis. The lesion is often submucossal and it may present a central ulcerated area. The histologic aspect is characterized by small cell agglomeration (oat cells), undifferentiated, thickly packed, disposed to form cords or sheet ribbons. The cells have hyperchromic nuclei with variable shape, mitosis and areas of necrosis are numerous[7,8,9].

The immunoprofile is essential: very usefulimmunohistochemical markers are: chromogranin, neuro-specific enolase (NSE), synaptophysin and S100protein[10,11].

Neuroendocrine tumors therapy consists in surgical exeresis, which, in some cases, is followed by chemotherapy or by chemo-radioterapy association.

Our patient is considered to be affected by small cell NEC with high local aggressiveness and marked tendency to give hematic and lymphatic metastasis.After the surgical treatment, the patient has undergone to chemotherapy.

This case offers some important considerations:

1. *Staging difficulties and TNM classification.*

This endocrine neoplasm is classified as cT-2N2M0 and subsequently as pT3N2CM0 because, surgical specimen documented an initial infiltration in pre-epiglottic space, which is an effect caused by a massive interest "intoto" of epiglottis. A so considerable size lesion (10x8cm) with standard cordal motility was considered as a cT2 with consequent "therapeutic uncertainty": (Open Partial Horizontal Laringectomy (Type 1) versus Total Laringectomy. According to this consideration the authors believe that, in TNM of the supraglottic larynx, a volumetric evaluation must be added (as for oropharynx).

ti (10 per 8 cm) con normale mobiltà cordale poteva essere considerata un cT2 con conseguenti "incertezze terapeutiche": Open PartialHorizontalLaringectomy (OPHL Tipo 1) versus Laringectomia Totale. Alla luce di questa considerazione gli Autori ritengono che nel TNM della laringe sovraglottica si debba aggiungere una valutazione volumetrica (come per l' orofaringe).

2. Sotto - stadiazione della lesione all'imaging.

Nel caso in esame la TAC non ci fornisce informazioni adeguate in relazione alle dimensioni della lesione (3 per 4 cm a fronte di 10 per 8 cm), ciò avrebbe potuto comportare una sottostima della patologia; una attenta valutazione endoscopica con strumento flessibile ha fatto sorgere il sospetto di una tumefazione dalle dimensioni atipiche (anche senza grosse difficoltà respiratorie) con le conseguenti difficoltà alla intubazione e ciò ha condizionato la biopsia (fatta con fibroscopio in anestesia locale).

3. Importanza della immunostochimica nella diagnosi differenziale con il carcinoma squamoso faringeo-laringeo.

Il pattern immunoistochimico (positività per Citocheratina 7 e Sinaptofisina e solo focale lieve positività per CD56; negatività per P40 e P63; indice di proliferazione Ki67 85%) consente una diagnosi differenziale di certezza con il carcinoma squamoso faringo-laringeo; ciò assume una notevole importanza se si considera che il carcinoma faringo-laringeo predilige un trattamento chemio-terapico mentre il NEC va operato anche per il trattamento della sindrome paraneoplastica associata.

4. Motivazioni di una laringectomia totale a fronte di una laringectomia sovraglottica allargata alla base lingua.

Il caso presentato dimostra come, nella scelta della strategia terapeutica, hanno una notevole importanza anche le condizioni generali del paziente infatti il paziente, anche se di 68 anni, non ha praticato una laringectomia subtotale ricostruttiva (OPHL tipo 1)

2. *Substaging of imaging lesion.*

In the examined case, CT scan doesn't provide appropriate information with regard to lesion sizes (3x4cm compared with 10x8cm), this could have implicated an underestimation of the pathology; an endoscopic evaluation by flexible instrument aroused the suspicion of a lesion with atypical sizes (even without any serious respiratory difficulties). Lesion determined intubation problems and difficulties in biopsy (performed by fiberscope under local anesthesia).

3. *Immunohistochemical importance in differential diagnosis with laryngeal squamous cell carcinoma.*

The immunohistochemical pattern (cytokeratin – 7 and synaptophysin – positive and focal CD56-positive; P40 and P63-negative; Ki – 67 proliferation index about the 85%) allows a certain differential diagnosis with pharyngeal-laryngeal squamous carcinoma; this acquires a remarkable importance if it is considered that pharyngeal-laryngeal carcinoma prefers a chemo-therapic treatment while the NEC must be operated even for associated paraneoplastic syndrome treatment.

4. *Total laryngectomy VS supraglotticlaryngectomy extended to tongue base.*

The presented case, in choosing the therapeutic strategy, shows how muchimportance the patient's general conditions has. Effectively the patient, even if he is 68 years old, didn't undergo a subtotal laryngectomy reconstruction (type 1 OPHL) because of his mood disorder depression, because of his poor general conditions (Karnofsky Index 50%),because he used to live alone in a nursing home (which isn't an environment suitable for a rehabilitation after partial laryngectomy) and because the histologic exam testified an extremely aggressive form of neuroendocrine carcinoma.

5. *Suspecting characteristic clinical aspects of paraneoplastic syndrome often representing the presence first sign of cancer.*

Eaton-Lambert syndrome is a rare autoimmune disease, which affects the neuromuscular plaque and often is associated with small cell NEC, preferably at pulmonary level. Because of the rarity of the disease, it often results underdiagnosed and several months could pass before patients receive a correct diagnosis. Effectively, our patient's first

per la depressione del tono dell'umore, per le scadenti condizioni generali (Indice di Karnofsky 50%), perché viveva solo in una casa di riposo (ambiente non ideale per una riabilitazione dopo laringectomia parziale) e perché l'istologico deponeva per una forma estremamente aggressiva di Carcinoma Neuro Endocrino.

5. Sospettare gli aspetti clinici caratteristici di sindromi paraneoplastiche che rappresentano spesso il primo segnale della presenza del tumore.

La Sindrome di Lambert- Eaton è una rara malattia autoimmunitaria, che colpisce la placca neuromuscolare e che spesso si associa a NEC a piccole cellule, preferibilmente a livello polmonare. A causa della rarità della malattia, spesso risulta sottodiagnosticata e possono passare diversi mesi prima che i pazienti ricevano una diagnosi corretta. Infatti,

symptoms have been ignored and attributed to depression or cachexia, certainly the suspicion about LEMS could have allowed to even identify the laryngeal neoplasm in early phase followed by a surely more favourable prognosis. This teaches that, if a patient presents atypical weakness or limbs tiredness, LEMS always needs to be considered in differential diagnosis.

nel nostro paziente, i primi sintomi sono stati ignorati ed attribuiti a depressione o cachessia, certamente il sospetto di LEMS avrebbe potuto consentire anche di identificare la neoplasia laringea in fase precoce con prognosi sicuramente più favorevole. Il caso insegna che, in caso di un paziente con una atipica debolezza ed affaticabilità agli arti, bisogna sempre considerare la LEMS nella diagnosi differenziale.

Bibliografia - *References*

1. *Barnes L, Eveson JW, Reichart P, Sidransky S.Pathology & Genetics Head and Neck Tumors. WHO, IARCPress Lyon, 2005; (3):109-64.*
2. *Procopio G, Ricotta R, Fusi A, Celio L, De Dosso S, Catena L, Ferrari L, Quattrone P, Verzoni E, Bajetta E.Neuroendocrine tumors of the larynx: a clinical report and literature review.Tumori. 2006 Jan-Feb;92(1):72-5.*
3. *Van der Laan TP, Plaat BE, van der Laan BF, Halmos GB.Clinical recommendations on the treatment of neuroendocrine carcinoma of the larynx: A meta-analysis of 436 reported cases.Head Neck. 2015 May;37(5):707-15. doi: 10.1002/hed.23666. Epub 2014 Jun 18.*
4. *Hong S, Li L, Liu X, Tu C.Neuroendocrine carcinoma of the larynx with subcutaneous and intramuscular metastases: a case report.Int J ClinExpPathol. 2014 Oct 15;7(11):8217-22. Collection 2014.*
5. *Bayındır T, Karadağ N, Karataş E, Kızılay A.Well-differentiated neuroendocrine tumor: a rare tumor of the larynx.Kulak BurunBogazIhtisDerg. 2013 Jan-Feb;23(1):48-52. doi: 10.5606/kbbihtisas.2013.36097.*
6. *Mikić A, Zvrko E, Trivić A, Stefanović D, Golubović M.Small cell neuroendocrine tumor of the larynx--a small case series.CollAntropol. 2012 Nov;36 Suppl 2:201-4.*
7. *Devaney KO, Ferlito A, Rinaldo A.Neuroendocrine carcinomas of the larynx: what do the different histologic types really mean?Eur Arch Otorhinolaryngol. 2010 Sep;267(9):1323-5. doi: 10.1007/s00405-010-1318-8010-1318-8. Epub 2010 Jun 30.*
8. *Lewis JS Jr, Spence DC, Chiosea S, Barnes EL Jr, Brandwein-Gensler M, El-Mofty SK.Large cell neuroendocrine carcinoma of the larynx: definition of an entity.Head Neck Pathol. 2010 Sep;4(3):198-207. doi: 10.1007/s12105-010-0188-0010-0188-0. Epub 2010 Jun 30.*
9. *Zhang M, Zhou L, Li C, Huang WT, Li XM.Moderately differentiated neuroendocrine carcinoma of the larynx.ActaOtolaryngol. 2010 Apr;130(4):498-502. doi: 10.3109/00016480903253579.*
10. *Kusafuka K, Abe M, Iida Y, Onitsuka T, Fuke T, Asano R, Kamijo T, Nakajima T.Mucosal large cell neuroendocrine carcinoma of the head and neck regions in Japanese patients: a distinct clinicopathological entity.J ClinPathol. 2012 Aug;65(8):704-9. doi: 10.1136/jclinpath-2012-200801. Epub 2012 Jun 20.*
11. *Meacham R, Matrka L, Ozer E, Ozer HG, Wakely P, Shah M.Neuroendocrine carcinoma of the head and neck: a 20-year case series.Ear Nose Throat J. 2012 Mar;91(3):E20-4.*

Immunoreattività per D2- 40 nei carcinomi squamo cellulari della testa e del collo (HNSCC)

Immunoreactivity for D2-40 in head and necks quamocellular carcinoma (HNSCC)

E. M.Vasca[1], I. Lile[1], D. Napolitano[2], F. Ricciardiello[3], T. Abate[3], U. Crispino[2], M. Diana[1], V. Vasca[1], S. Mazzone[2]

[1] *Facoltà Medicina Farmacia Odontoiatria, 'Vasile Goldis' Università di Arad, Romania*
[2] *UOC Otorinolaringoiatria, AORN Cardarelli, Napoli*
[3] *Dipartimento Testa collo, UOC Otorinolaringoiatria, AOU Policlinico Federico II, Napoli*

Abstract

D2-40 è un anticorpo monoclonale che lega la podoplanina, una sialoglicoproteina espressa dall'endotelio linfatico e assente su quello vascolare. Generalmente la podoplanina è usata per la diagnosi differenziale tra mesotelioma pleurico e adenocarcinoma polmonare, per identificare l'endotelio linfatico nell'ambito di tumori vascolari e per determinare l'invasione linfatica nei tumori. In questo lavoro abbiamo studiato la presenza di D2-40 nell'ambito di diversi tumori del distretto testa collo. Abbiamo riscontrato una positività nell'89% dei tumori con score maggiore nei tumori meno differenziati; inoltre, in questi ultimi tumori con elevato score abbiamo rilevato un aumento della densità di vasi linfatici nella area peritumorale; tale caratteristica potrebbe essere identificata come fattore di rischio di metastatizzazione linfonodale nei HNSCC.

Introduzione

L'anticorpo monoclonale D2-40 lega la podoplanina, unasialoglicoproteinadi 38 kDa che identifica l'endotelio linfatico.

La podoplanina, in condizioni di normalità,risulta espressa in diversi tessuti incluse le gonadi di feto maschile[1]e cervello in via di sviluppo[2]; risulta, invece, assente sull'endotelio vascolare[3].

Tra le condizioni patologiche che vedono alterati i livelli di podoplanina abbiamo il

Abstract

D2-40 is a monoclonalantibodythatreacts to podoplanin, a sialoglycoproteinfound on lymphaticendothelium and absent on the vascularone. Generallypodoplaninisused for differentialdiagnosisamongmesothelioma and adenocarcinoma of lung, to identifylymphaticendotelium in vasculartumors and to determinelymphaticinvasion in tumors. In thisresearchwehavestudied the presence of D2-40 in differenttumors of head and neck. Wehavefoundpositivity in 89% of tumors with a higher score in lessdifferentiatedtumors; besides, in theseones with high score wehavenoted an increase of density of lymphaticvessels in peritumoral area; thisfeaturecould be identifiedasriskfactor for nodalmetastasis in HNSCC.

Introduction

D2-40 is a monoclonalantibodythatreacts to the podoplanin, a 38 kDasialoglycoproteinfound on lymphaticendothelium. Podoplanin, normally, isexpressed in differenttissuesincludingfetal testis[1] and developing brain[2]; conversely, itisabsent in the vascular endothelium[3].

Amongpathologicconditions with higherlevels of podoplaninthere are Kaposi sarcoma[4], angiosarcoma[4], chondroidtumors[5], pleuric mesothelioma[6], lymphaticinvasion in tumors[7]. So, thissialoglycoproteinisuseful to identifylymphaticendothelium to determinepresence of

■ *Indirizzo per corrispondenza / Address for correspondence: F. Ricciardiello - Dipartimento Testa collo, UOC Otorinolaringoiatria, AOU Policlinico Federico II, Napoli - E-mail : filipporicciardiello@virgilio.it*

sarcoma di Kaposi[4], angiosarcomi[4], tumori condroidi[5], mesotelioma pleurico[6],metastasi linfonodali[7].

Tale sialoglicoproteina risulta, quindi, utile nell'identificazione dell'endotelio linfatico per chiarire l'origine di tumori vascolari[8]; per determinare la presenza di invasione linfatica da parte del tumore[9], e per la diagnosi differenziale tra mesotelioma pleurico[10] ed adenocarcinoma polmonare[11]. Attualmente non ci sono molti dati in letteratura riguardo la rilevazione incongrua di D2-40 fra le cellule basali dell'epitelio normale di aree diverse dal testa- collo, nell'ambito di sottotipi diversi di HNSCC[12]. In questo studio abbiamo analizzato la positività per D2-40 e la sua distribuzione nelle cellule tumorali di diversi tumori del distretto testa-collo e correlato il livello di espressione con il grading.

Materiali e Metodi

Nello studio, sono stati inclusi 19 campioni di biopsia di carcinomi squamo cellulari della testa e del collo (7 laringei, 2 faringei, 1 palato duro, 2 lingua, 1 ghiandola sottomandibolare, 2 labbro,1 solco gengivale, 1 piramide nasale, 1mascellare superiore, 1zigomatico). I campioni di biopsia sono stati conservati in formalina al 10% per 48 ore, poi inclusi in paraffina. Per ogni campione sono state ottenute sezioni seriate della larghezza di 5 micrometri. Deparaffinizzazione e reidratazione delle sezioni sono state seguite da esposizione al calore, soluzione a pH 6 per 30 minuti. La tecnica immunoistochimica prosegue col blocco della perossidasi endogena, usando acqua ossigenata al 3%. L'incubazione con l'anticorpo primario D2-40 (monoclonale, prediluito, DakoCytomation) è durata per 30 minuti. Come metodo di lavoro è stato usato LSAB+_HRP, applicato per 30 minuti. Il cromogeno usato era 3,3-diaminobenzidina, e per la contro-colorazione è stata usata l'ematossilina modificata di Lille. Tutti gli stadi della tecnica immunoistochimica sono stati effettuati con l'aiuto dell'automa di immunoistochimica-DakoCytomationAutostainer, secondo il protocollo di lavoro. Dopo disidratazione in alcol assoluto, le sezioni sono state chiarificate in

lymphatics in vascular tumors[8]; to determine-lymphatic invasion[9]; to differentiate mesothelioma[10] from adenocarcinoma of lung[11].

Actually, in literature, therearen'tmany data related to the incongruouspositivity for D2-40 neitheramong the basalcells of normalepithelium from differentareas of head and necknoramongdifferentsubtypes of HNSCC[12].

In the presentstudywehavestudied the D2-40 positivity and distribution in the tumoralcells of HNSCC and correlatedthesefeatures with grading.

Materials and methods

In the study, weincluded a number of 19 biopsyfragmentscoming from patientswhohavebeendiagnosed with squamocellular carcinoma (7 at the lavel of the larynx , 2 at the level of the pharynx, 1hard palate, 2 tongue, 1submandibular, 2 lip, 1 gingivalsulcus, 1 nasalpyramid, 1 maxillary, 1 zygomatic). The biopsyfragmentshavebeenfixedintotamponatedformalin 10% for 48 hours thenincluded in paraffin.Seriatedsections of 5 micrometersbreadthhavebeenobtained from each situation. Deparaffinization and rehydration of the sectionswasfollowed by exposure to heat, pH 6 solution for 30 minutes. The immunohistochemicaltechniquewent on with the blockage of the endogenousperoxidase, using 3% oxygenated water. Incubation with the D2-40 primaryantibody (monoclonal, prediluted, DakoCytomation) lasted for 30 minutes. As a method of work weused LSAB+_HRP, applied for 30 minutes. The chromogeneusedwas 3,3 – diaminobenzidine, and for counter-colorationweusedLille'smodifiedhematoxylin. All the stages of the immunohistochemicaltechniquewerecarried out with the help of the immunohistochemistryautomatonDakoCytomationAutostainer, according to the protocol. Afterdehydration in absolutealcohol, the sectionswereclarified in benzene and were set up (fitted up) by using Canada balm. The microscopicexaminationwasperformed with the Nikon Eclipse E 600 microscope and the images wereobtained by using the LUCIA G. system. The immunoreactions for D2-40 in the tumoralcellswereassessedac-

benzene e costituite (fissate) usando balsamo di Canada. L'esame microscopico è stato eseguito con microscopio Nikon Eclipse E 600 e le immagini sono state ottenute usando il sistema LUCIA G.I risultati dell'immunoreazione per D2-40 nelle cellule tumorali sono stati classificati secondo il seguente score: 0 (0% di cellule positive), 1 (10% di cellule positive), 2 (10-30%), 3 (> 30%).

Risultati

In base alla colorazione morfologica dei 19 campioni di biopsie tumorali:

- 5 sono risultati carcinomi ben-differenziati G1 (1 laringeo, 2 a partenza dal labbro, 1 al livello della piramide nasale, 1 zigomatico);
- 4 moderatamente-differenziati G2 (2laringei, 1dal palato duro, 1dalla lingua);
- 10 scarsamente differenziati G3 (4 laringei, 2 ad origine faringea, uno a partenza dalla lingua,1 regione sottomandibolare, 1 al solcogengivale e1mascellare superiore).

La positività per D2-40 è stata rilevata nelle cellule tumorali dell' 89% dei casi analizzati; in particolare, nell'60%dei casi di carcinomi-squamocellulariben differenziatiG1 con score variabile tra0 (0% di cellule positive) e 3 (> 30%); nel 100% dei carcinomi squamocellulari G2 e nel 100% dei carcinomi G3 con score variabile tra 2 (10-30%) e3 (>30%). In tutti i casi di carcinoma squamo cellulare G3 con score 3 è stata osservata un'aumentata microdensità vascolare linfatica nell'area peritumorale.

I risultati relativi ai singoli casi sono riportati nella tabella seguente:

cording to the following score: 0 (0% positive cells), 1 (< 10% positive cells), 2 (10-30%), 3 (>30%).

Results

According to the morphologicalcoloration of the 19 tumorsbiopsieswehaveidentified:

- *5 welldifferentiated carcinoma G1 (1 laryngeal, 2 localizedat the level of the lip, 1 at the level of the nasalpyramid, 1 zygomatic);*
- *4 moderately-differentiatedcarcinomas G2(2 larynx, 1 hard palate, 1 tongue);*
- *10 poorly differentiated carcinomas G3 (4 larynx, 2 with a pharyngeal origin, 1 having the tongue as starting point, 1 submandibular area, 1 at the level of the gingival sulcus, 1 of the maxillary).*

D2-40 expressionwasobserved in the tumoralcells of 89% of biopsiesanalyzed; in particular,in 60% of welldifferentiated carcinoma G1 with valuesrangingbetween 0 (0% positive cells) and 3(>30% positive tumoralcells); in 100% of moderately-differentiatedcarcinomas G2 and in 100% of poorlydifferentiatedcarcinomas G3 with score rangingbetween 2 (10-30%) e 3 (>30%). In allcases of poorlydifferentiated carcinoma G3 with score 3 wehaveobserved an increased of the lymphaticvascularmicrodensity in the peritumoral area.

The results from each case are reported in the followingtable:

Tab. 1.Risultati dell'indagine immunoistochimica per D2-40 sui 19 campioni di HNSCC.DistribuzioneOmogenea: cellule tumorali positive per D2-40 sparse nell'intera regione tumorale; Eterogenea: prevalente nelle cellule disposte alla periferia dell'area tumorale. / Tab. 1. Immunohistochemicexamination for D2-40 of 19 cases of HNSCC. Homogenousdistribution: positive D2-40 tumoralcells spread in the wholetumoralregion; heterogenousdistribution: positive D2-40 tumoralcellsprevailingat the periphery of the tumoralareas.

Localizzazione T *Site T*	*Grading*	*Score*	Intensità *Intensity*	*Pattern*	Distribuzione *Distribution*
Laringe 1 / *Larynx 1*	G1	1	+	Citoplasmatico e Citoplasmatico e Granulosità di membrana / *Cytoplasmic and membrane granularity*	Eterogenea / *Heterogenous*
Laringe 2/ *Larynx 2*	G2	2	++	Citoplasmatico e di membrana / *Cytoplasmic and membrane*	Eterogenea / *Heterogenous*
Laringe 3/ *Larynx 3*	G2	2	++		Eterogenea / *Heterogenous*
Laringe 4/ *Larynx 4*	G3	2	++		Eterogenea / *Heterogenous*
Laringe 5/ *Larynx 5*	G3	3	+++		Eterogenea, Aumento del numero di vasi positivi nello stroma peritumorale / *Heterogenous, Increase of positive vase in peritumoral struma*
Laringe 6/ *Larynx 6*	G3	3	+++		
Laringe 7/ *Larynx 7*	G3	3	+++		
Faringe 1 / *Pharynx 1*	G3	2	++	Citoplasmatico e di membrana / *Cytoplasmic and membrane*	Eterogenea, Aumento del numero di vasi positivi nello stroma peritumorale / *Heterogenous, Increase of positive vase in peritumoral struma*
Faringe 2 / *Pharynx 2*	G3	3	+++		
Palato duro / *Hard palate*	G2	2	++	Citoplasmatico / *Cytoplasmic*	Eterogenea / *Heterogenous*
Lingua 1 / *Tongue 1*	G2	3	+++	Citoplasmatico e di membrana / *Cytoplasmic and membrane*	Eterogenea / *Heterogenous*
Lingua 2 / *Tongue 2*	G3	3	+++	Citoplasmatico al centro, citoplasmatico e di membrana alla periferia del tumore / *Cytoplasmicat center, Cytoplasmic and membrane and membrane attumorperiphery.*	Aumento del numero di vasi positivi nello stroma peritumorale / *Increase of positive vase in peritumoral struma*
Regione Sottomandibolare / *Submandibular area*	G3	2	++	Citoplasmatico e di membrana / *Cytoplasmic and membrane*	Eterogeneo / *Heterogenous*
Labbro 1 / *Lip 1*	G1	3	+++	Citoplasmatico e di membrana / *Cytoplasmic and membrane*	Eterogenea ed omogenea
Labbro 2 / *Lip 2*	G1	3	+++		
Solco Gengivale / *GingivalSulcus*	G3	2	++	Citoplasmatico e di membrana / *Cytoplasmic and membrane*	Omogenea / *Homogenous*
Piramide Nasale / *NasalPyramid*	G1	0			
Mascellare superiore / *UpperMaxillary*	G3	3	++	Citoplasmatico e di membrana / *Cytoplasmic and membrane*	Eterogenea,Aumento del numero di vasi positivi nello stroma peritumorale / *Heterogenous, Increase of positive vase in peritumoral struma*
Zigomatico / *Zygomatic*	G1	0			

Di seguito riportiamo alcune interessanti ed esplicative immagini immunoistochimiche dei casi in esame:

We report some interestingimmunohistochemic images of the examinedcases:

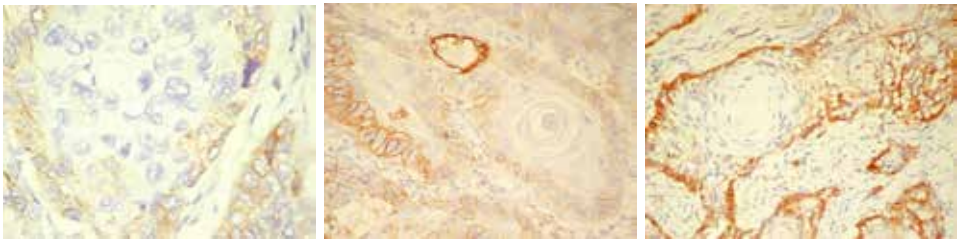

Fig. 1.Immunoreazione per D2-40 in carcinoma squamocellulare della laringe, da sinistra a destra score 1, 2 e 3. Ingrandimento X40 / Fig. 1.Immunoreaction for D2-40 in laryngelsquamocellularcarcinoma, from left to right score 1, 2 and 3. ob.X40.

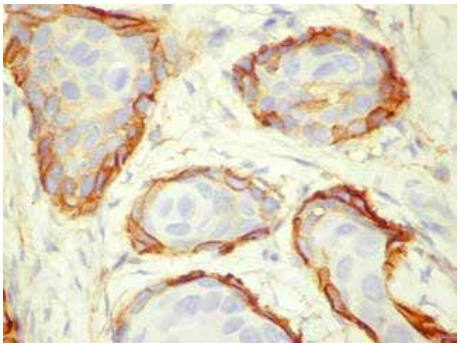

Fig.2. Immunoreazione per D2-40 di carcinoma squamocellulare della lingua, score 3. Ingrandimento X40 / Fig. 2. Immunoreaction for D2-40 in tonguesquamocellular carcinoma, score 3. ob X40

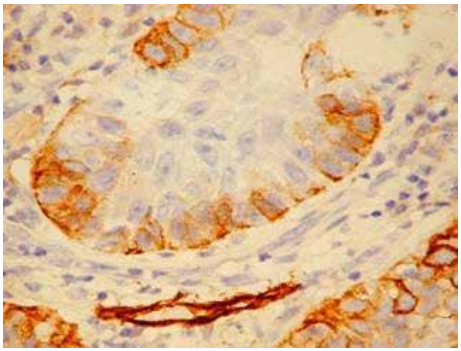

Fig.3. Immunoreazione per D2-40 di carcinoma squamocellulare del labbro. A sinistra score 3, distribuzione eterogenea; a destra score 3,distribuzione omogenea. Ingrandimento X40. / Fig. 3. Immunoreaction for D2-40 in lipsquamocellular carcinoma. On the left score 3, heterogenousdistribution; on the right score 3, homogenousdistribution. ob X40

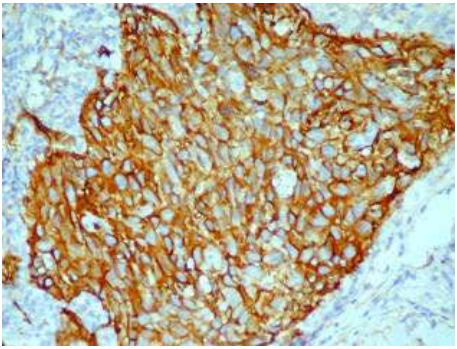

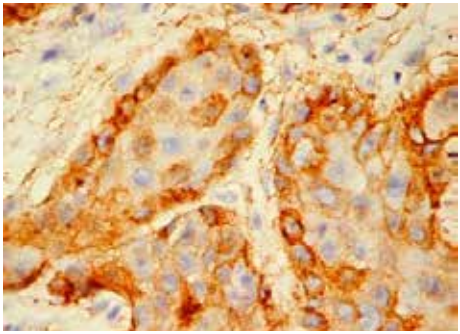

Fig.4.Immunoreazione per D2-40 di carcinoma squamocellulare della lingua moderatamente differenziato G2, score3. Pattern di espressione prevalentemente citoplasmatico nelle cellule dal centro dell'area tumorale, citoplasmatico e di membrana nelle cellule situate alla periferia. È stato riscontrato anche un aumento nel numero vasi positivi per D2-40 nello stroma peritumorale. IngrandimentoX40. / Fig. 4.Immunoreaction for D2-40 in tonguesquamocellular carcinoma G2, score 3. Prevailing pattern cytoplasmicat the centre of tumoral area, cytoplasmic and membrane pattern prevailing in the cellssituatedat the periphery. Wealsoobserved an increase in the number of D2-40 positive vessels in the peritumoral stroma. Ob X40.

La relazione tra la positività per D2-40 nelle cellule tumorali dei carcinomi squamocellulari del distretto testa collo, quantificata secondo lo score prima descritto, ed il grading è descritta nella tabella sottostante:

The relationship between the positivity for D2-40 in the tumoral cells of different head and neck squamocellular carcinomas quantified according to the previously described score and the gradind is summarized in the table below:

Grading	Score 0 0% cellule tumorali positive per D2-40 / *0% tumoral cells D2-40 positive*	Score 1 < 10% cellule tumorali positive per D2-40 / *< 10% tumoral cells D2-40 positive*	Score 2 10-30% positive per D2-40 / *10-30% tumoral cells D2-40 positive*	Score 3 >30% cellule tumorali positive per D2-40 / *>30% tumoral cells D2-40 positive*
Ben differenziato / *Well-differentiated*	*1 PN,1Z*	*1 L*		*2Lb*
Moderatamente differenziato / *Moderately-differentiated*			*2 L,1 PD*	*1 Li*
Scarsamente differenziato / *Poorly-differentiated*			*1 L,1 F, 1 SM, 1 SG,*	*3L, 1 F, 1 Li, 1 Max*

Tab. 2. L=HNSCC laringeo, F= HNSCC faringeo, Li= HNSCC lingua, Lb= HNSCC labbro, PN= HNSCC piramide nasale, Z= HNSCC zigomatico, PD= palato duro, SM= HNSCC sottomandibolare, Max= HNSCC mascellare superiore, SG= HNSCC solco gengivale. / Tab. 2.L= HNSCC laryngeal, F= HNSCC pharyngeal, Li= HNSCC tongue, Lb= HNSCC of the lip, PN= HNSCC nasal pyramid, Z= HNSCC zygomatic, PD= hard palate, SM= HNSCC submandibular, Max= HNSCC upper maxillary, SG= HNSCC gingival sulcus

Discussione

L'uso di marcatori specifici per l'endotelio linfatico e vascolare - LYVE 1, Prox 1, VEGFR3 e D2-40- ha portato nuove informazioni riguardo la biologia dei tumori maligni. L'espressione di D2-40 nelle cellule tumorali è stata dimostrata in molti tipi di tumoritra cui: mesotelioma, tumori a cellule germinali, in alcuni sottotipi di tumori vascolari, carcinomi squamocellulari.

Per quanto concerne l'espressione di D2-40 nelle cellule dei tumori del distretto testa collo, ci sono informazioni contraddittorie in letteratura. Franchi e col., nel 2004[13], riportarono l'assenza dell'espressione della podoplanina nei casi di HNSCC inclusi nello studio. D'altra parte Longatto e col., nel 2007[14], sottolineavano che la maggior parte dei casi di HNSCC inclusi nello studio (74%) presentavano cellule tumoralipositive per D2-40. Nel nostro studio abbiamo osservato che l'89% dei casi analizzati

Discussions

The use of markers specific for the vascular lymphatic endothelium – LYVE 1, Prox 1, VEGFR3, D2-40 brought new information related to the biology of malignant tumors. Expression of D2-40 in the tumoral cells was demonstrated in several tumoral types among which we can mention: mesothelioma, germ cells tumors, in some subtypes of the vascular tumors, squamocellular carcinomas.

In the case of positivity for D2-40 in the tumoral cells of HNSCC, there are contradictory informations in literature. Therefore, Franchi and colabs., in 2004[13] reported the absence of the podoplanin expression in the cases of HNSCC included in the study. On the other hand, Longatto and colabs., 2007[14] remarked that most of the cases of HNSCC included in the study (74%) presented positive D2-40 tumoral cells. In our study we observed that 89% of the cases analyzed presented positive D2-40 tumoral cells.

presentato cellule tumorali positive per D2-40.

Gli studi eseguiti da de Sousa e col., nel 2012[15], relativi alla linfoangiogenesi dei carcinomi squamocellulari e linfoadenopatia associata e valutazione dell'espressione di D2-40 nelle cellule tumorali situate al fronte di invasione dimostrano che i tumori ben differenziati non esprimono podoplanina. L'espressione della podoplanina da parte di cellule tumorali meno differenziate ha condotto alla conclusione che questa proteina può essere un indicatore dell'aggresività tumorale. In questo studio abbiamo riscontrato l'espressione di D2-40 nelle cellule di carcinomi squamo cellulari da G1 a G3, con score maggiore nei moderatamente e scarsamente differenziati.

Tong e col., nel 2012[16] osservarono una correlazione tra l'espressione di podoplanina e la frequenza del metastasi locale in pazienti con carcinoma squamo cellulare dell'esofago. L'80% delle cellule tumorali esprimevano D2-40, di cui il 34,5% con intensità massima. Gli autori conclusero che l'espressione di D2-40 nelle cellule tumorali, vasi linfatici o entrambi è correlata con metastasi e prognosi.

Wicki e col., nel 2006[17], usando un modello sperimentale,hanno provato che la sovra-espressione di D2-40 induce modifiche cellulari che consistono in un aumento della migrazione cellulare. Oltre questi autori anche Longatto-nel 2007[14]ha osservato un pattern di distribuzione che prevale alla periferia dell' area di tumorale. Secondo queste osservazioni, è stata pubblicata un'ipotesi, secondo la quale D2-40 gioca un ruolo in un meccanismo molecolare nuovo, di migrazione cellulare indipendente da altri processi come quello della caderina e della transizione epiteliale-mesenchimale. In questo studio abbiamo riscontrato lo stesso modello di distribuzione, prevalendo nei carcinomi ben differenziati, la presenza di cellule positive nell'intera area tumorale ma con intensificazione della reazione alla periferia in quelli moderatamente differenziati e scarsamente differenziati; inoltre, nei tumori G3 con score 3 abbiamo osservato un caratteristico aumento della micro densità vascolare linfatica nello stroma peritumorale.

Toll et al nel 2012[18] ha dimostrato che un

The studies carried out by de Sousa and colabs., 2012[15] related to lymphangiogenesis from the squamocellular carcinomas and the associated lymphonoduli and assessment of expression D2-40 in the tumoral cells situated at the invasion front demonstrated that the well-differentiated tumors do not express podoplanin. Expression of the podoplanin by the less-differentiated tumoral cells led to the conclusion that this protein can be an indicator of the tumoral aggresivity. In the present study we observed expression of D2-40 in squamocellular carcinoma cells from well differentiated to poorly-differentiated tumors, with higher score in moderately and poorly differentiated carcinomas.

Tong and colabs., 2012[16] observed a correlation between the podoplanin expression and the frequency of local metastasis in patients suffering from esophageal squamocellular carcinoma. 80% of the tumoral cells expressed D2-40 and 34,5% with maximum intensity. They concluded that expression of D2-40 in the tumoral cells, lymphatic vessels or both is correlated with the metastasis and prognosis.

Wicki and colabs., 2006[17], by using an experimental pattern, have proved that over-expression of D2-40 induces cellular modifications consisting of an increase of the cellular migration. Furthermore, Longatto and colabs., 2007[14] have observed a distribution pattern that prevails at the periphery of the tumoral areas. According to these observations, a hypothesis was issued which claims that D2-40 plays a role in a new molecular mechanism, of cellular migration, independent of other processes such as that of cadherin and the epithelial-mesenchymal transition. In our study we observed the same distribution pattern, prevailing in the well-differentiated carcinomas, the presence of positive cells in the whole tumoral area but with intensification of the reaction at the periphery in those moderately-differentiated and poorly-differentiated; besides, in G3 carcinomas with score 3 we highlighted a distinctive increase of lymphatic vascular microdensity in peritumoral struma. Toll et al in 2012[18] have demonstrated that an increased score and elevated intensity, combined

aumentato score ed un'alta intensità, combinate con un alto grading sono associati ad un aumentato rischio di metastasi linfonodale nei carcinomi squamo cellulari cutanei.

Conclusioni

Dall'analisi della nostra casistica, seppur ridotta, emergono due conclusioni:

1. L'espressione della podoplanina aumenta all'aumentare della differenziazione tumorale e quindi nei tumori più aggressivi.
2. La distribuzione della podoplanina si presenta variabile: omogenea (nell'intera area tumorale) ed eterogenea (prevalente alla periferia dell'area tumorale; quest'ultimo è risultato espresso in misura maggiore nei tumori meno differenziati.

Inoltre, dato il riscontro di un aumento del numero di vasi linfatici positivi nello stroma peritumorale nei tumori scarsamente differenziati con elevato score, si può considerare la positività per D2-40 un marker immunoistochimico di rischio di meta statizzazione linfonodale nei tumori testa-collo.

with high grading are associated with higher risk of nodal metastasis in cutaneous squamocellular carcinoma.

Conclusions

Evenifhavebeenanalyzedfewcases, we can drawtwoorder of conclusions:

1. *Expression of podoplaninincrease with the tumoraldedifferentiation, so itishigher in more aggressive carcinoma;*
2. *The distribution of podoplaninisvariable: homogenous (in wholetumoral area) and heterogenous (prevailingatperiphery of tumoral area); the last oneisexpressedmostly in lessdifferentiatedtumors.*

Furthermore, sincewehavenoted an increase of positive lymphaticvessels in peritumoral struma of poorlydifferentiated carcinoma with elevated score, the positivity for D2-40 can be considered an immunohistochemic marker of risk of nodalmetastasis in head and necksquamocellular carcinoma.

Bibliografia - *References*

1. *Sonne SB1, Herlihy AS et al, Identity of M2A (D2-40) antigen and gp36 (Aggrus, T1A-2, podoplanin) in human developing testis, testicular carcinoma in situ and germ-cell tumours. Virchows Arch. 2006 Aug;449(2):200-6. Epub 2006 May 31.*
2. *Nakamura Y1, Kanemura Y et al, D2-40 antibody immunoreactivity in developing human brain, brain tumors and cultured neural cells. Mod Pathol. 2006 Jul;19(7):974-85. Epub 2006 Apr 28.*
3. *Arellano-Garcia ME, Hu S, Wang J, Henson B, Zhou H, Chia D, Wong DT (2008). Multiplexed immunobead-based assay for detection of oral cancer protein biomarkers in saliva. Oral Diseases, 14:705–712.*
4. *Breiteneder-Geleff S1, Soleiman A et al, Angiosarcomas express mixed endothelial phenotypes of blood and lymphatic capillaries: podoplanin as a specific marker for lymphatic endothelium. Am J Pathol. 1999 Feb;154(2):385-94.*
5. *Sangoi AR1, Dulai MS et al, Distinguishing chordoidmeningiomas from their histologic mimics: an immunohistochemical evaluation. Am J SurgPathol. 2009 May;33(5):669-81. doi: 10.1097/PAS.0b013e318194c566.*
6. *Ordóñez NG1,The diagnostic utility of immunohistochemistry and electron microscopy in distinguishing between peritoneal mesotheliomas and serous carcinomas: a comparative study. Mod Pathol. 2006 Jan;19(1):34-48.*
7. *Xu X1, Gimotty PA et al, Lymphatic invasion revealed by multispectral imaging is common in primary melanomas and associates with prognosis. Hum Pathol. 2008 Jun;39(6):901-9. doi: 10.1016/j.humpath.2007.10.017. Epub 2008 Apr 28.*

8. *Kambouchner M1, Bernaudin JF. Intralobular pulmonary lymphatic distribution in normal human lung using D2-40 antipodoplaninimmunostaining. J HistochemCytochem. 2009 Jul;57(7):643-8. doi: 10.1369/jhc.2009.953067. Epub 2009 Mar 16.*
9. *Shimizu Y1, Jin L,et al, Detection of lymphatic invasion in resected cases of primary pancreatic cancer based on immunohistochemistry of D2-40. Ann DiagnPathol. 2009 Jun;13(3):168-72. doi: 10.1016/j.anndiagpath.2009.03.002. Epub 2009 Apr 2.*
10. *Bhalla R1, Siddiqui MT et al, Diagnostic utility of D2-40 and podoplanin in effusion cell blocks. DiagnCytopathol. 2007 Jun;35(6):342-7.*
11. *Mimura T1, Ito A, et al, Novel marker D2-40, combined with calretinin, CEA, and TTF-1: an optimal set of immunodiagnostic markers for pleural mesothelioma. Cancer. 2007 Mar 1;109(5):933-8.*
12. *Llewellyn CD1, Johnson NW et al, Risk factors for squamous cell carcinoma of the oral cavity in young people--a comprehensive literature review. Oral Oncol. 2001 Jul;37(5):401-18.*
13. *Franchi A1, Gallo O, et al. Tumor lymphangiogenesis in head and neck squamous cell carcinoma: a morphometric study with clinical correlations. Cancer. 2004 Sep 1;101(5):973-8.*
14. *LongattoFilho A1, Oliveira TG,et al, How useful is the assessment of lymphatic vascular density in oral carcinoma prognosis? World J SurgOncol. 2007 Dec 11;5:140.*
15. *de Sousa SF1, Gleber-Netto F, et al, Lymphangiogenesis and podoplanin expression in oral squamous cell carcinoma and the associated lymph nodes. ApplImmunohistochemMolMorphol. 2012 Dec;20(6):588-94. doi: 10.1097/PAI.0b013e31824bb3ea.*
16. *Tong L1, Yuan S et al, Role of podoplanin expression in esophageal squamous cell carcinoma: a retrospective study. Dis Esophagus. 2012 Jan;25(1):72-80. doi: 10.1111/j.1442-2050.2011.01211.x. Epub 2011 Sep 2.*
17. *Wicki A1, Lehembre F, et al, Tumor invasion in the absence of epithelial-mesenchymal transition: podoplanin-mediated remodeling of the actin cytoskeleton. Cancer Cell. 2006 Apr;9(4):261-72.*
18. *Toll A, Gimeno-Beltran J, et al., D2-40 immunohistochemical overexpression in cutaneus squamous cell carcinoma: a marker of metastatic risk. J Am AcadDermatol 2012; 67:1310-8).*



Mioepitelioma della ghiandola parotide
Parotid Gland Myoepithelioma

F. Ricciardiello[1], F. Brando[1], T. Abate[1], F. Oliva[2], E. Cantone[1], M. Mesolella[1], I. Cozzolino[3]

[1] *Dipartimento Testa collo, UOC Otorinolaringoiatria, AOU Policlinico Federico II, Napoli*
[2] *Clinica ORL, AORN Cardarelli, Napoli*
[3] *Dipartimento Anatomia Patologica AOU PoliclinicoFederico II, Napoli*

Abstract

Il mioepitelioma rappresenta in percentuale meno dell'1% di tutti i tumori delle ghiandole salivari. Generalmente si tratta di tumori benigni a localizzazione parotidea. Spesso la Fnac da sola non è sufficiente per la diagnosi della lesione, che può essere confusa con un adenoma pleomorfo o con il carcinoma mioepiteliale maligno. Data la rarità, discutiamo di seguito un caso clinico di mioepitelioma benigno della ghiandola parotide trattato con parotidectomia totale e preservazione del nervo faciale con buon esito.

Introduzione

Il mioepitelioma rappresenta in percentuale meno dell'1% di tutti i tumori delle ghiandole salivari. Nella maggior parte dei casi si tratta di tumori benigni, molto raro il carcinoma mioepiteliale maligno[1]. La localizzazione più frequente è la ghiandola parotide, anche se sono descritti in letteratura casi di interessamento delle altre ghiandole salivari e di altri distretti testa-collo; presenta una più elevataincidenza nell'età adulta ed ha un'analoga incidenza nei due sessi[2].In considerazione della rarità della lesione, si presenta un caso clinico di mioepitelioma della ghiandola parotide discutendo gli aspetti diagnostici e terapeutici e ponendo in rilievo l'importanza dell'immunoistochimica per una corretta diagnosi differenziale con l'adenoma pleomorfo e il carcinoma mioepiteliale maligno (CMM).

Abstract

Myoepithelioma represents less than 1% of all salivary glands tumors. Generally are benign tumors localized in parotid gland. Only FNAC, often, is insufficient for the correct diagnosis of the lesion, which can be confused with a pleomorfic adenoma or a malignant myoepithelial carcinoma. Because of its rarity, we describe a case report of parotid gland myoepithelioma treated, successfully, with total parotidectomy and preservation of the facial nerve.

Introduction

Myoepithelioma represents less than 1% of all salivary glands tumors. In most cases these are benign tumors, very rare is malignant myoepithelial cancer [1]. The most common location is the parotid gland, even if in the literature there are other cases of involvement of the other salivary glands and other areas of the head and neck. There is a higher incidence in adulthood, there are no significativedifferences among the two sexes[2]. Given the rarity of the lesion, we present a case report of parotid gland myoepithelioma discussing the diagnostic and therapeutic aspects and emphasizing the importance of immunohistochemistry for proper differential diagnosis with the pleomorphic adenoma and malignant myoepithelial cancer (CMM).

Materials and methods

Case Report

A 37 years old woman cames to our attention in 14/01/2015 with a swollen left parotid gland that appeared the previous year and gradually increased over time.

Indirizzo per corrispondenza / Address for correspondence: F. Ricciardiello - DipartimentoTestacollo, UOC Otorinolaringoiatria, AOU Policlinico Federico II, Napoli - E-mail : filipporicciardiello@virgilio.it

Materiali e Metodi

Case Report

Giunge alla nostra osservazione il 14/01/2015 una paziente di 37 anni con una tumefazione della ghiandola parotide sinistra comparsa da circa un anno di dimensioni progressivamente aumentate nel tempo.

La paziente porta in visione una ecografia che rileva una parotide sinistra aumentata di volume ad eco struttura disomogenea per visibilità nel suo contesto di formazione nodulare ipoecogena di circa 22,9 x 13,9 mm. L'ecografia segnala, inoltre, al margine posteriore della parotide un micro nodulo ipoecogeno di 6,7 x 3,8 mm compatibile con un piccolo linfonodo.

Come da nostro protocollo diagnostico esegue una FNAC che evidenzia un quadro citologico con una elevata cellularità costituita da una popolazione cellulare in parte fusata con nuclei "spindle", rigonfi e citoplasma eosinofilo, in parte plasmocitoide con citoplasma denso. La popolazione cellulare appare riunita in fascetti o in gruppi sinciziali. Tra la popolazione cellulare è presente scarsissimo materiale metacromatico all'MGG (May- Grunwald e Giemsa). L'indagine immunoistochimica, su materiale citoincluso ha mostrato diffusa positività per la S100, focale positività per actina e per p63; negatività per c-kit. La FNAC orienta per una neoplasia della ghiandola salivare, con diagnosi differenziale tra una neoplasia mioepiteliale pura ed un adenoma pleomorfo cellulare.

Strisci citologici

Una popolazione di cellule fusiformi coesa in fascicoli brevi (Fig.1a, MGG 5X) e in grandi cluster tridimensionali vagamente disposti alla periferia (Fig.1b, MGG 10X).Le cellule fusiformi hanno nuclei allungati e i confini cellulari indistinti.

La paziente ha poi praticato RM con e senza mdc il 27/01/15 che refertava: "in corrispondenza della porzione supero mediale della parotide si osserva una formazione sfumatamente ipointensa in T1 e disomogeneamenteiperintensa in T2 che mostra impregnazione post-contrastografica, con assenza di grossolane linfadenopatie" (Fig. 2).

The patient showed us an ultrasound that detected an increase in size of left parotid with echo inhomogeneous structure for visibility in its context of hypoechoic nodular of about 22.9 x 13.9 mm. A micro hypoechoic nodule of 6.7 x 3.8 mm in the posterior edge of the parotid, compatible with a small lymph node, is also shown in the ultrasound.

According to our protocol, we perform a diagnostic FNAC which shows a high cellularity with cytologic consistency of a population offusiform cells withnuclei "spindles", swollen and eosinophilic cytoplasm, partly plasmacytoid with dense cytoplasm. The cell population appears together in bundles or syncytial groups. Among the cell population there is very little metachromatic at MGG (May- Grunwald e Giemsa) material. The immunohistochemistry on the material included in the cytoplasm shows diffuse positivity for S100, focal positivity for actin and p63; negative for c-kit. FNAC refers to a tumor of the salivary gland, with differential diagnosis between a pure myoepithelial cancer and pleomorphic adenoma.

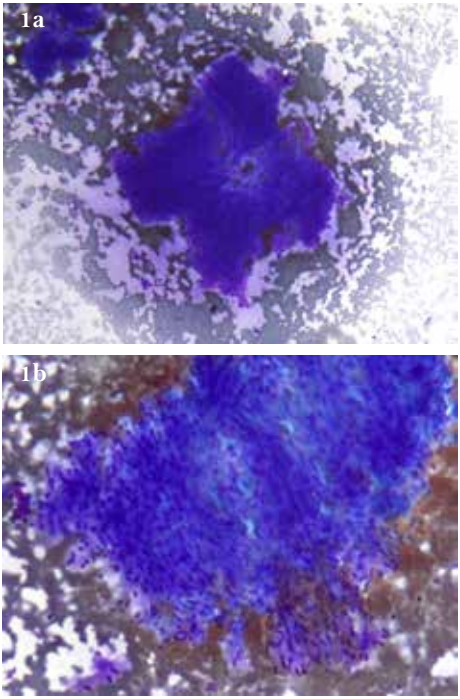

***Figg. 1a e 1b. Strisci citologici.** / Fig. 1a and 1b.Cytological smear.*

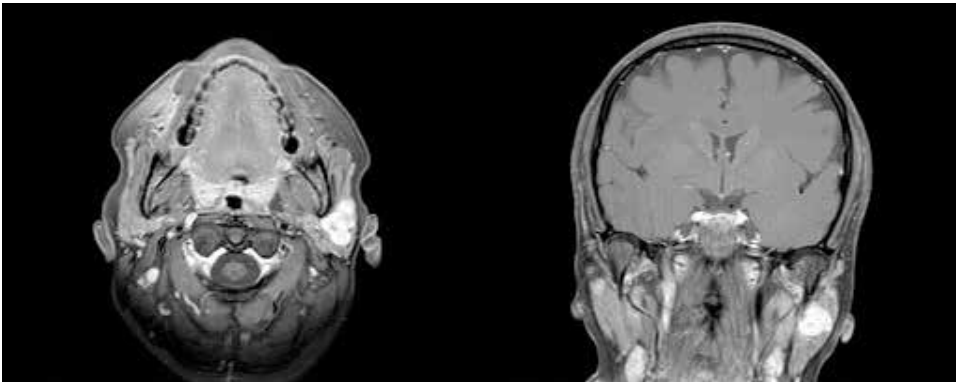

Fig. 2. RM / *Fig. 2. RM*

La paziente viene sottoposta, quindi, in data 05/2/2015 a parotidectomia totale sinistra con preservazione del nervo faciale ed exeresi di linfonodi sotto parotidei inviati per esame istologico intraoperatorio (risultato negativo per malignità)(Fig. 3).



Fig. 3. Immagine intraoperatoria, la freccia blu evidenzia il nervo faciale. / *Fig. 3. Intraoperative image. The blue arrow show the facial nerve.*

L'esame istologico definitivo ha evidenziato: "il quadro morfologico mostra una neoplasia ipercellulare, con prevalente pattern trabecolare schwannoma-like, costituita pressoché esclusivamente da cellule rotondo-ovalari e fusate, monomorfe, nel cui contesto si riconoscono alcuni dotti. La neoplasia è risultata diffusamente e marcatamente positiva all'immunocolorazionecon proteina S100 e parzialmente immunoreattiva per p63. L'in-

Cytological smears

A cohesive spindle cells population in short fascicles (Fig. 1a, MGG 5X) and in large three dimensional clusters loosely arranged at the periphery (Fig. 1b, MGG 10X).The spindle cells have elongated nuclei and cellular borders indistinctive.

The patient practices RM with and without contrast agent on the 27/01/15 that is about: "at the portion excess medial of the parotid gland is observed a formation slightly hypointense on T1 and heterogeneously hyperintense on T2 showing impregnation post-contrast enhancement, with no lymphadenopathy"(Fig 2).

The patient undergoes to total left parotidectomy on 05/02/2015 with preservation of the facial nerve and excision of the lymph nodes under the gland, which have been sent for intraoperative histology (negative for malignancy) (Fig. 3).

Histological examination: "the morphological picture shows a hypercellular neoplasm, with the prevailing trabecular schwannoma-like pattern, consisting almost exclusively in round-oval and spindle cells, monomorphic, in which you recognize some products. The tumor is widely and markedly positive at immunoreaction with S100 protein and partially immunoreactive for p63. The proliferation index Ki67/MIB1 result is expressed in an uneven manner, with focal areas with positivity between 5% and 10%. The morphological and immunophenotypic aspects observed for orient a myoepithelioma. The hypercellularity of the lesion associated with a slight increase in mitotic activity and with a factor of cellular proliferation Ki-67/

dice di proliferazione cellulare Ki67/MIB1 è risultato espresso in maniera disomogenea, con focali aree con positività tra il 5% e il 10%. Gli aspetti morfologici ed immunofenotipici osservati orientano per un mioepitelioma. L'ipercellularità della lesione associata ad un lieve incremento dell'attività mitotica e ad un fattore di proliferazione cellulare Ki-67/MIB1 focalmente maggiore del 5% anche in assenza di necrosi coagulativa e crescita di tipo infiltrativo, possono essere spia di un comportamento relativamente aggressivo della lesione".

MIB1 focally greater than 5%, even in the absence of coagulative necrosis and growth of infiltrative type, may be an indication of a relatively aggressive lesion behavior".

Histological sample

Tumor is composed byplump spindly cells and epithelioid cells with eosinophilic cytoplasm. Tumor forms anastomosing cords (Fig. 4a, 5X). The abundant intercellular hyaline material and vague nuclear palisading produce a schwannoma-like appearance (Fig. 4b, 10X).

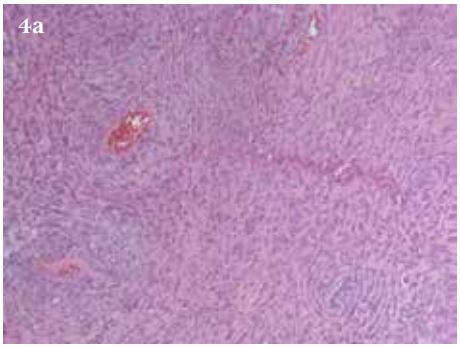

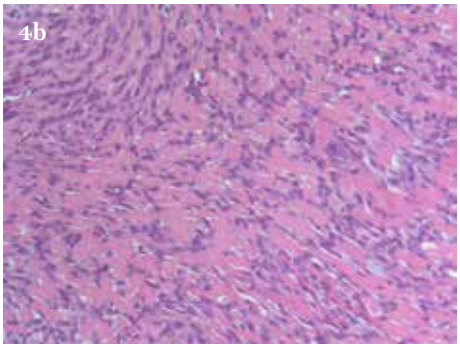

Figg. 4a e 4b. Campioni istologici./ Figg. 4a and 4b. Histological sample.

Campione istologico

Il tumore è composto di cellule rotondo-ovalari fusate e cellule epitelioidi eosinofile. Il tumore forma anastomosi duttali (Fig. 4a, 5X). L'abbondante materiale ialino intercellulare e i nuclei a palizzata producono aspetto simil-schwannoma (Fig. 4b, 10X).

Il decorso postoperatorio è stato regolare (Fig. 5).

La paziente è sottoposta a regolare follow-up ed a distanza di 11 mesi non presenta recidiva locale del tumore.

Discussione

Il Mioepitelioma è una neoplasia benigna delle ghiandole salivari derivata dalle cellule mioepiteliali che è stata inizialmente considerata una variante dell'adenoma pleomorfo[3]; oggi è considerato un tumore relativamente più aggressivo perché ha una maggiore incidenza alla recidiva ed alla trasformazione ma-

The postoperative course is uneventful (Fig. 5). The patient is subjected to a regular follow-up and no local recurrence of the tumor is found in a period of 11 months.



Fig. 5. Controllo regolare a 3 mesi. / Fig. 5. Clinical control after 3 months.

Discussion

Myoepithelioma is a benign neoplasm of sal-

ligna[4], infatti il caso in esame è caratterizzato dal punto di vista istologico da ipercellularità con lieve incremento dell'attività mitotica e ad un fattore di proliferazione cellulare Ki-67/MIB1 fra 5 e 10%. Pertanto, il Mioepitelioma è considerato un'entità indipendente secondo la classificazione istologica dei tumori del 2005 dell'Organizzazione Mondiale della Sanità[2]. Può insorgere a qualsiasi età, ma più comunemente si verifica nei giovani adulti in un'età compresa tra i 30 ei 50 anni, con una media 36,3 anni[5]. Nel mioepitelioma benigno sono stati riconosciuti morfologicamente, 4 sottotipi istopatologici:plasmacitoide, epitelioide, a cellule fusate, e a cellule chiare. Sono stati riconosciuti anche modelli cellulari meno comuni, tra cui a cellule basaloidi e oncocitico[3]. Tuttavia, il sottotipo istologico non sembra influenzare il comportamento clinico e/o biologico di questi tumori. Il sottotipo più comune è la variante a cellule fusate, come nel nostro caso clinico, seguito dal tipo a cellule plasmacitoidi notato soprattutto nel palato duro. Ogni singolo tumore comprende aree con diversi sottotipi cellulari e a diversa crescita[6]. L'immunoreattività per la proteina S-100 è attualmente considerata un'importante caratteristica del mioepitelioma[4] come evidenziato anche nel nostro caso.

La diagnosi differenziale del mioepitelioma con l'adenoma pleomorfo e con il carcinoma mioepiteliale maligno condiziona fortemente la prognosi ed il trattamento. A tal proposito sono fondamentali un accurato esame istologico e l'immunoistochimica, in particolare la proteina S100 e l'indice di marcatura Ki-67. I mioepiteliomi sono composti completamente o quasi completamente, di cellule mioepiteliali, mentre la quantità di tali cellule è variabile nell'adenoma pleomorfo. Quest'ultimo contiene condotti abbondanti, mentre il mioepitelioma ne ha in minime quantità. La gamma di componente stromale è invece identica, infatti aree mixoidi e condroidi possono essere viste in entrambi i tipi tumorali. L'unica differenza è che una quantità molto maggiore sarà trovata nell'adenoma pleomorfo. Il Mioepitelioma probabilmente costituisce una estremità di

ivary glands derived from myoepithelial cells, it was initially considered to be a type of pleomorhpic adenoma[3];today it is considered to be a relatively more aggressive tumor because it has higher recurrence or undergoing malignant transformation[4], in fact, the case is histologically characterized by hypercellularity with slight increase in mitotic activity, and with a factor of cellular proliferation Ki-67 / MIB1 between 5% and 10%. Therefore, it is now regarded to be an independent entity according to the latest World Health Organization histologic classification of tumors of 2005[2].This tumor can occur at any age, however it occurrs most commonly to young adults between the ages of 30 and 50, with the average of the age in 36.3 years[5]. Within the benign myoepithelioma category, morphologically, 4 histopathologic subtypes have been well recognized: plasmacytoid, epithelioid, spindle, and clear cells. Less common cellular patterns, including basaliod and oncocytic, have also been reported[3]. However, the histologic subtype has not been seemed to influence the clinical and/or biologic behavior of these tumors. The most common subtype is the spindle cell variant, as in our case report, with the plasmacytoid type predominantly seen in the hard palate. Each individual tumor includes areas with more than one growth pattern or cell subtype[6]. Immunoreactivity for S-100 protein is currently considered an important characteristic of myoepithelioma[4]as shown in our case report. The differential diagnosis of myoepithelioma with the pleomorphic adenoma and CMM strongly influences the prognosis and the treatment. In this regard, an accurate histological examination and immunohistochemistry is fundamental, in particular the protein S100 and Ki-67 labeling index. Myoepitheliomas are composed completely, or almost completely, of myoepithelial cells, whereas the amount is variable in the pleomorphic adenoma. Pleomorphic adenoma contains abundant ducts, whereas myoepithelioma have few, if any. The range of stromal components is identical, myxoid and even chondroid areas can be seen in both. The only difference is that a much greater amount is likely to be found in the pleomorphic adenoma. Myoepithelioma probably constitutes one end of a biological spectrum which also includes pleomorphic adenoma and some (non-membranous) basal cell adenomas[7].

un spettro biologico che comprende anche l'adenoma pleomorfo e alcuni adenomi delle cellule basali[7].

S100 é una proteina legante calcio espressa in diversi tipi di epiteli; essa lega diverse proteine implicate nell'organizzazione del citoscheletro, nel controllo del ciclo cellulare, nella risposta allo stress o nell'apoptosi.

Livelli aumentati di S100 nei cheratinociti cambiano drammaticamente l'esito della differenziazione epidermica.

La diagnosi di carcinoma mioepiteliale maligno dovrebbe essere presa in considerazione se le cellule tumorali presentano attività atipiche come un aumentato indice mitotico, necrosi, o pleomorfismo cellulari, con evidenza di comportamento invasivo[8,9]. Talvolta l'esame istologico non è sufficiente per una diagnosi di carcinoma mioepiteliale maligno. In tal senso è fondamentale l'apporto del Ki-67.

L'espressione della proteina nucleare Ki-67 è strettamente correlata con la proliferazione cellulare. I risultati immunoistochimici sono tipicamente riportati come percentuale di cellule tumorali che esprimono Ki-67 con valori variabili da 0 a 100%. Questa percentuale può essere considerata come l'indice di proliferazione.

L'attività proliferativa delle cellule, stimata utilizzando l'indice di marcatura Ki-67 è più alto nel carcinoma mioepiteliale maligno delle ghiandole salivari che nel mioepitelioma benigno. È stato suggerito, in letteratura, che un indice di Ki-67 superiore al 10% è diagnostico del carcinoma mioepiteliale maligno. Ki-67 è considerato un indicatore fondamentale per la prognosi di mioepitelioma[10].

Non c'è consenso unanime per quanto riguarda il trattamento ottimale per il mioepitelioma benigno della parotide a causa della sua rarità, comunque come nel caso in questione, l'intervento chirurgico di parotidectomia totale è il trattamento di scelta. La prognosi è abbastanza favorevole con escissione completa, ma i pazienti dovrebbero essere sottoposti a regolare follow-up a lungo termine per escludere la recidiva locale[11]. Il tasso di recidiva è simile a quello dell'adenoma pleo-

S100 is a calcium-binding protein expressed in different kinds of epithelia; it binds several proteins implicated in the organization of the cytoskeleton, the cell cycle control, stress response or in apoptosis. Increased levels of S100 in keratinocytes change the outcome of epidermal differentiation dramatically.

A diagnosis of myoepithelial carcinoma should be considered if the tumor cells exhibit atypical or increased mitotic activity, necrosis, or cellular pleomorphism, with evidence of invasion into the adjacent anatomic tissue[8,9]. Sometimes the histological examination is not sufficient for a diagnosis of malignant myoepithelial carcinoma. In this sense, the intake of Ki-67 is essential. The expression of the nuclear protein Ki-67 is closely related to cell proliferation. The immunohistochemical results are typically reported as the percentage of tumor cells expressing Ki-67 with values ranging from 0 to 100%. This percentage can be considered as the proliferation index.

The cell proliferative activity estimated using Ki-67 labeling index is higher in malignant myoepithelioma of salivary glands than in benign myoepithelioma. It has been suggested, in the literature, that a Ki-67 labelling index of more than10% is diagnostic of myoepithelial carcinoma. Ki-67 is considered a key indicator for the prognosis of myoepithelioma[10].

There is no consensus regarding the optimal treatment for benign myoepithelioma because of its rarity, however as performed in the current case, total parotidectomy surgery is the treatment of choice.

The prognosis for benign myoepitheliomas is quite favorable with complete excision, but patients should undergo regular long-term following-up examinations to rule out local recurrence[11]. The recurrence rates are similar to those of the pleomorphic adenomas although some authors consider myoepithelioma more aggressive[12]. Radiation therapy is used only in cases where there are contraindications to surgery or in cases of relapse.

Conclusions

The clinical case leads to two important considerations. The first is that the myoepithelioma is a benign tumor of the salivary glands which, compared to other benign lesions, is character-

morfo anche se alcuni autori considerano il mioepitelioma più aggressivo[12]. La radioterapia viene utilizzata solo nei casi in cui vi sono controindicazioni all'intervento chirurgico o nei casi di recidive.

Conclusioni

Il caso clinico in esame si presta a due importanti considerazioni. La prima è che il mioepitelioma è un tumore benigno delle ghiandole salivari, caratterizzato, rispetto alle altre lesioni benigne, da una tendenza all'infiltrazione locale e da una maggiore aggressività biologica. La seconda è che la FNAC non è sufficiente per la diagnosi differenziale di certezza con l'adenoma pleomorfo e con il carcinoma mioepiteliale maligno perché deve essere supportato da accurato esame istologico con pattern immunoistochimico.

Alla luce di queste considerazioni gli autori ritengono che la terapia di scelta del mioepitelioma debba essere la parotidectomia totale associata ad un attento follow-up per almeno cinque anni.

ized by tendency to local infiltration and increased biological aggressiveness. The second is that the FNAC is insufficient for the differential diagnosis with pleomorphic adenoma and malignant myoepithelial carcinoma because it must be supported by accurate histological examination with immunohistochemical pattern.

In the light of these considerations, the authors consider that first line treatment for myoepithelioma should be total parotidectomy combined with close follow-up for at least five years.

Bibliografia - *References*

1. *Sciubba JJ, Brannon RB. Myoepithelioma of salivaryglands: report of 23 cases. Cancer 1982;49:52-72.*
2. *Cardesa A, Alos L. Myoepithelioma. In: Barnes L, Eveson JW, Reichart P, Sidransky D, editors. WHO classification of tumours. Pathology and genetics of head and neck tumours. Lyon: IARC Press;2005. p. 259-60.*
3. *Barnes L, Appel BN, Perez H, El-Attar AM. Myoepithelioma of the head and neck: case report and review. J SurgOncol 1985;28:21-8.*
4. *Sheldon WH. So-called mixed tumors of the salivary glands. Arch Pathol 1943;35:1-20.*
5. *CuadraZelaya F, Quezada Rivera D, TapiaVazquez JL, Paez Valencia C, GaitánCepeda LA. Plasmacytoidmyoepithelioma of the palate. Report of one case and review of the literature. Med Oral Patol Oral Cir Bucal 2007;12:E552-5.*
6. *Kilpatrick SE, Hitchcock MG, Kraus MD, Calonje E, Fletcher CD. Mixed tumors and myoepitheliomas of soft tissue: a clinicopathologic study of 19 cases with a unifying concept. Am J SurgPathol 1997; 21:13-22.*
7. *Simpson RHW, Jones H, Beasley P. Benign myoepithelioma of the salivary glands: a true entity? Histopathol1995;27:1-9.*
8. *Suba Z, Nemeth Z, Gyulai-Gaal S, Ujpal M, Szende B, Szabo G. Malignant myoepithelioma. Clinicopathological and immunohistochemical characteristics. Int J Oral Maxillofac2003;32:339-41.*
9. *Savera AT, Sloman A, Huvos AG, Klimstra DS. Myoepithelial carcinoma of the salivary glands: a clinicopathologic study of 25 patients. Am J SurgPathol 2000;24:761-74.*
10. *Nagao T, Sugano I, Ishida Y, Tajima Y, Matsuzaki O, Konno A, et al. Salivary gland malignant myoepithelioma: a clinicopathologic and immunohistochemical study of ten cases. Cancer 1998;83:1292-9.*
11. *Politi M, Toro C, Zerman N, Mariuzzi L, Robiony M. Myoepithelioma of the parotid gland: Case report and review of literature. Oral Oncol Extra 2005;41:104–8.*
12. *Talebi A, Pooralborzi F, Basir HRG, Okhovvat AR, Moghaddas D. Plasmacytoidmyoepithelioma of the palate with rapid growth: a case report. Iranian J Pathol 2007;2:115-7*

Tumore di Warthin della parotide: grave complicanza dopo esecuzione del FNAC

Warthin tumor of the parotid gland: severe complication after FNAC

F. Ricciardiello, T. Abate, A. M. Di Lullo, V. Della Peruta, F. Brando, E. Cantone, M. Mesolella

Dipartimento Testa collo, UOC Otorinolaringoiatria, AOU Policlinico Federico II, Napoli

Abstract

La Fine-Needle Aspiration Citology (FNAC) è una procedura minimamente invasiva, diffusamente utilizzata nella diagnosi delle tumefazioni delle ghiandole salivari. Il suo ruolo nella valutazione preoperatoria è ancora discusso. L'agoaspirato è una metodica di agevole esecuzione con rare complicanze. In questo caso clinico descriviamo un paziente affetto da tumore di Warthin con ascesso parotideo e paralisi del nervo faciale quali complicanze dopo l'esecuzione di FNAC della ghiandola parotide.

Introduzione

La Fine-Needle Aspiration Citology (FNAC) è una procedura minimamente invasiva, ben tollerata, semplice, ripetibile e diffusamente utilizzata nella diagnosi delle tumefazioni delle ghiandole salivari.

In letteratura esistono pareri contrastanti relativamente al ruolo di tale indagine. Aina (2009) sottolinea come la FNAC risulti parzialmente sensibile nell'identificare le lesioni parotidee maligne (64%) con un elevato numero di falsi negativi, mentre più alta risulta essere la specificità (98,7%), il valore predittivo positivo (91%) ed il valore predittivo negativo (92%)[1].Su questi presupposti la FNAC, in alcuni casi, potrebbe avere una scarsa rilevanza nella programmazione chirurgica.

L'agoaspirato è una metodica di agevole esecuzione con rare complicanze. Sono stati documentati in letteratura episodici casi di complicanze gravi quali emorragie, cellulite

Abstract

The Fine-needle aspiration citology (FNAC) is a minimally invasive procedure, widely used as diagnostic tool to evaluate lesions of the salivary glands. The role of FNAC in the pre-operative evaluation is not universally established. Fine-needle aspiration is a method of easy execution and with few complications. We describe a case of a Warthin tumor with parotid abscess and facial paralysis as a complications of FNAC parotid gland.

Introduction

The Fine- needle aspiration citology (FNAC) is a minimally invasive procedure, well-tolerated, simple, safe, widely used as diagnostic tool to evaluate lesions of the salivary glands.

In literature there are conflicting opinions regarding the role of this procedure. In fact some authors emphasize that the FNAC is insufficiently sensitive to identify the malignant lesions of the parotid (64%) with high number of false negatives, while higher turns out to be the specificity (98,7%), positive and negative predictive values were 91% and 92%, respectively. For these reasons, the FNAC could have little relevance on surgical planning. Fine-needle aspiration is a method of easy execution and with few complications. Infrequently, serious complications are recorded in literature such as bleeding, cellulite and subcutaneous necrosis, lesions of nerve as the facial nerve paralysis or vascular injuries. Some authors also report the possible transformation metaplastic tumor Warthin. We describe a case of parotid abscess with facial paralysis as a complication of FNAC parotid gland.

Indirizzo per corrispondenza / Address for correspondence: F. Ricciardiello - DipartimentoTestacollo, UOC Otorinolaringoiatria, AOU Policlinico Federico II, Napoli - E-mail : filipporicciardiello@virgilio.it

e necrosi sottocutanea, lesioni nervose specie paralisi del facciale o vascolari[3].

Descriviamo un caso clinico di ascesso parotideo con paralisi del facciale come complicanza di FNAC della ghiandola parotide.

Materiali e metodi

Case report

Giunge alla nostra osservazione un paziente (P.F.) di 45 anni, maschio, con una tumefazione parotidea destra comparsa nel maggio 2015 e progressivamente aumentata di volume.

Il paziente portava in visione una Ecografia (4/7/15) che evidenziava una formazione nodulare solida al polo inferiore della ghiandola parotide destra di circa 4x3x3 cm ad ecostruttura disomogeneamenteiso-ipoecogena, con area anecogena nella porzione anteriore. L'ecografia, inoltre, riscontrava nel contesto della ghiandola ed in regione laterocervicale destra piccole nodulazioni linfonodali. (Fig.1)

Il paziente eseguiva, quindi, TC (14/7/15) che rilevava una formazione ovalare a contorni regolari di circa 3x2,5x3 cmnella parotide dx dalla densità mista con componente superficiale ipodensa che non si modifica dopo mdc ed una componente profonda di densità solida che si impregna dopo mdc.

Come da nostro protocollo diagnostico eseguiva una FNAC della tumefazione parotidea (27/7/15) che risultava sospetto per carcinoma muco epidermoide della parotide.

A distanza di 5 giorni dall'agoaspirato il paziente presentava dolorabilità, cute sovrastante la lesione intensamente iperemica, aumento di volume della tumefazione ed una paralisi del faciale periferica omolaterale corrispondente al III grado di House-Brackmann. Apiressia. Valori ematochimici nei limiti della norma.

Praticava, perciò, terapia medica antibiotica – Ceftriaxone 1gr 1 flim/die- ed antinfiammatoria – Betametasone 1,5 mg 1 flim/die, senza significative variazioni del quadro clinico.

La RM (19/8/15) mostrava una grossolana tumefazione della parotide destro-circa 4x3x2,5 cm- dal segnale disomogeneamenteipointenso in T1, irregolarmente iperintenso

Materials and methods

Case report

A patient (PF) 45-year-old male, comes to our attention, with a right parotid swelling appeared in May 2015, gradually increased in volume. The patient carried a U.S.(04.07.15) which showed a solid nodular formation at the inferior pole of right parotid about 4x3x3 cm with a structure heterogeneously iso-hypoechoic, with anechoic anterior area.

Furthermore, US spotted small nodules in the context of the gland and lymph node region lat-



Fig. 1. Ecografia.

erocervical dx (Fig.1).

The patient carried out a CT (7/14/15) which noted a oval formation with regular contours of approximately 3x2,5x3 cm in the right parotid with density mixed with a hypodense surface component that does not change after the contrast agent and a deep component density solid, enhancing after contrast agent. According to our diagnostic protocol he performed a FNAC of parotid swelling (7/27/15) that appeared suspicious to mucus epidermoid carcinoma of the parotid gland. Five days after the FNAC the patient had pain, hyperemic skin over the lesion, increase in volume of the swelling and paralysis of the ipsilateral facial corresponding to grade III of House-Brackmann. Apyrexia. Serum chemistry values were within normal limits. He practiced, therefore, medical therapy, 1 fl Ceftriaxone 1g im/die and a betamethasone 1.5 mg 1 flim/die, without a substantial clinic mutation.

MRI (8/19/15) showed a gross swelling of the

in T2 con porzione periferica ed inferiore solida rispetto a quella superiore di tipo necrotico cistico con irregolari inclusi. Dopo mdc si osservava intensa concentrazione di contrasto nella porzione esterna di tale formazione con migliore definizione della porzione semifluida interna. Assenti significative adenopatie delle stazioni laterocervicali (Figg. 2).

parotid right-about 4x3x2,5 cm-heterogeneously hypointense on T1, hyperintense on T2 with irregular peripheral portion and lower solid than the upper necrotic cystic with irregular inclusions. After contrast an intense concentration of contrast was noticed in the outer portion of this formation with better definition of the semi-fluid portion inside. Absent significant lateral cervical lymphadenopathy (Figg. 2).



Figg. 2. RM.

A distanza di tre settimane dell'esecuzione della FNAC il paziente presentava un quadro clinico ingravescente con persistenza della paralisi,dolorabilità e fistolizzazione cutanea della lesione, ciò supportava il sospetto di carcinoma (Fig. 3).

Il paziente veniva sottoposto (09/09/15) a parotidectomia totale con preservazione del nervo faciale e svuotamento linfonodale laterocervicale del livello IIa destro che era inviato per esame istologico intraoperatorio (negativo per malignità).

Al risveglio la funzionalità del nervo faciale destro era ripristinata.

L'esame istologico definitivo sul pezzo operatorio ha mostrato la presenza di un "tumore di Warthin della ghiandola parotide destra".

Il decorso post-operatorio è stato regolare. La dimissione è stata effettuata dopo 4 giorni dall'intervento.

Three weeks after the FNAC the patient had a clinical worsening with persistent paralysis, pain and a fistula skin, which supported the suspicion of cancer (Fig.3).



Fig. 3

A distanza di circa tre mesi dall'intervento il paziente non presenta deficit ovvero paralisi del VII, nè complicanze relative all'intervento o recidive di patologia (Fig. 4, 5).

Discussione

Il caso oggetto di presentazione si presta alle seguenti considerazioni:

- Possibilità di over-treatment nella patologia parotidea;
- Complicanze della FNAC.

La scelta terapeutica di effettuare una parotidectomia totale con conservazione del facciale e svuotamento latero-cervicale selettivo è stata condizionata da diversi fattori che deponevano erroneamente verso la presenza di una patologia tumorale maligna a rapida evolutività; ed in particolare:

1. Da una erronea lettura dell'esame da parte del patologo indicativo di "sospetto di carcinoma muco epidermoide";
2. Dalla comparsa di una rara complicanza del FNAC rappresentata da cellulite con ascesso parotideo che ha favorito l'insorgenza di una paralisi del facciale periferica da compressione, la fistolizzazione della cute sovrastante la lesione, l'aumento di volume e di dolorabilità della tumefazione;
3. Dall'imaging di dubbia interpretazione con presa di contrasto parziale della lesione;
4. Dalla assenza di responsività alla terapia medica antibiotica ed antiflogistica prescritta.

Benchè la FNAC sia ampiamente affidabile nell'identificare lesioni di natura linfoproliferativa e metastatica, nel caso descritto ha mostrato una scarsa specificità ed una scarsa accuratezza di benignità. La maggioranza dei casi falsi negativi dipende da errori di campionamento, dovuti alla coesistenza di caratteristiche citologiche di benignità e malignità nell'ambito della stessa lesione e alla eterogeneità cellulare di alcune forme istotipiche tra le quali il carcinoma muco-epidermoide.

Il falso positivo, come nel caso da noi descritto, è più raro e per lo più legato ad artefatti od a sopravvalutazioni di anomalie di tipo reattivo.



Fig. 4.



Fig. 5.

The patient underwent a total parotidectomy with preservation of facial nerve and laterocervical level IIa right dissection that was sent for histological intraoperative examination (negative for malignancy). Upon awakening the functionality of the right facial nerve it was recovered. Histological definitive examination showed the presence of a "Warthin cancer of the right parotid gland". The postoperative course was uneventful. The patient was discharged 4 days after surgery. About three months after surgery, the patient does not have nerve deficits or paralysis of the seventh, nor complications related to surgery or recurrent disease (Figg. 4, 5).

Il tumore di Warthin è caratterizzato citologicamente dalla commistione di linfociti maturi ed immaturi e di cellule ossifile; l'attenta ricerca ed il riconoscimento di elementi oncocitari è di estrema importanza per evitare diagnosi erronea di carcinoma muco epidermoide.

Comunque il valore predittivo istotipo-specifico della FNAC nella diagnosi di varie lesioni parotidee è risultato essere molto alto con percentuali variabili dal 100% all'85% (adenoma pleomorfo 94,6%, cistoadenolinfoma 91,4%, tumore maligno primitivo 85%, tumore maligno metastatico 100%, linfoma 100%). Più complesso appare il riconoscimento delle forme flogistiche-cistiche con percentuali di attendibilità diagnostica del 43,9%[1,4].

Indubbiamente la modalità di esecuzione del prelievo, l'adeguatezza del campione e l'esperienza del patologo sono fattori imprescindibili per una corretta interpretazione dell'esame.

Da una revisione della letteratura, le complicanze riportate in seguito all'esecuzione di ago aspirato parotideo (FNAC) sono risultate rare; esse sono rappresentate da complicanze minori (iperemia localizzata alla sede del prelievo, edema, cellulite sottocutanea di lieve entità). Talvolta, molto raramente, possono verificarsi complicanze più gravi che possono insorgere immediatamente dopo esecuzione dell'esame (emorragie, lesioni nervose, flogosi acute) o più tardivamente (fibrosi). Tali complicanze tuttavia si ritiene essere ridotte al minimo con il supporto di mezzi di imaging quali la guida ecografica, la T.C., la R.M.N.

Bahar et al, hanno riportato 5 casi di parotite acuta insorta dopo l'esecuzione di FNAC su 256 lesioni parotidee[3]. L'Autore segnala inoltre come nel tumore di Warthin la combinazione di spazi cistici circondati da cellule oncocitiche con piccole afferenze vascolari è fattore favorente nel corso del FNAC di flogosi locali con colliquazione cellulare.

Nel caso presentato il sospetto diagnostico ci ha indotto a praticare in prima istanza una parotidectomia totale con eventuale preservazione del VII e svuotamento latero-cervicale omolaterale. L'esame istologico del pezzo operatorio ha evidenziato che si trattava di

Discussion

The Authors report a case of a patient with cancer of the parotid Warthin where therapeutic treatment is complicated and probably excessive in relation to the real disease entity that the patient was suffering. The treatment choice of making a total parotidectomy with preservation of facial and selective laterocervical dissection was conditioned by several factors that deposed erroneously to the presence of a malignant tumor pathology with fast growth; and particularly:

1. *The appearance of a rare complication of FNAC represented by cellulite with parotid abscess that favored the onset of paralysis of the peripheral facial compression, skin fistula over the lesion, the increase in volume of the swelling and tenderness;*
2. *A misreading of the examination by the pathologist indicative of "suspicion of mucus epidermoid carcinoma";*
3. *Dubious interpretation of imaging with partial contrast enhancement of the lesion;*
4. *The lack of responsiveness to medical treatment with antibiotic and anti-inflammatory.*

Each of these aspects, as mentioned, wrongly directed towards the presence of a malignant tumor and therefore it was decided to a more extensive surgical resection. The complications reported in the literature following the execution of parotid needle aspiration (FNAC) are quite rare; they are represented by minor complications (hyperemia, edema, minor cellulite subcutaneous).

Sometimes, on rare occasions, more serious complications can occur: they may appear immediately after execution of the examination (bleeding, nerve damage, acute inflammation) or much later (fibrosis). These complications, however, are reduced to a minimum with the help of means of imaging such as ultrasound guidance, CT, MRI.

Bahar et al, have reported five cases of acute parotitis onset after performing FNAC of 256 parotid lesions3.

The Author indicates as in the tumor of Warthin, the combination of cystic spaces surrounded by oncocytic cells with small vascular afferents is a risk factor, during the FNAC, of local inflammation with colliquation cell.

Although the FNAC is widely reliable to iden-

"Tumore di Warthin della ghiandola parotide di destra" correggendo di fatto la diagnosi dell'esame FNAC che deponeva invece per la presenza di "carcinoma muco epidermoide".

Nel corso dell'intervento l'assenza di una macroscopica infiltrazione neoplastica parotidea e del nervo facciale, a fronte di un quadro invece suggestivo per patologia flogistica concomitante, ha permesso di conservare il nervo faciale che è stato ricercato ed evidenziato per via anterograda-centrifuga. Va rilevato che il nervo marginalis mandibulae risultava imbrigliato "a manicotto" da aderenze fibrose (Fig. 6).



Fig. 6.

È stato effettuato lo svuotamento latero-cervicale superselettivo del livello IIa omolaterale che è risultato negativo all'esame estemporaneo e definitivo per la presenza di metastasi linfonodali. In accordo con la letteratura, gli autori hanno avuto un atteggiamento conservativo nei confronti del nervo facciale anche in caso di paralisi preoperatoria; nei tumori maligni della

tify the nature of lymphoproliferative lesions and metastatic, in the case described it showed a low specificity and poor accuracy of benignity.

The majority of cases false negatives depends on sampling errors, due to the coexistence of benign and malignant cytologic characteristics within the same lesion and cellular heterogeneity of some histotypic forms including muco-epidermoid carcinoma. The false positive, as in the exposed case, is more rare and mostly linked to artifacts or overvaluation of anomalies of the reactive type.

Warthin tumor is characterized cytologically by the mixture of mature and immature lymphocytes and cells ossifile; Warthin tumor is histologically characterized by the mixture of mature and immature lymphocytes and oncocytic cells; the careful research and recognition of oncocytic elements are extremely important to prevent erroneous diagnosis of muco-epidermoid carcinoma. However, the predictive value of histological type, specific for the FNAC in the diagnosis of various parotid lesions, is very high varying from 100% to 85% (pleomorphic adenoma 94.6%, 91.4% cystoadenolymphoma, primary malignant tumor 85%, malignant metastatic 100%, 100% lymphoma). More complex appears the recognition of the forms phlogistic-cystic with percentages of diagnostic reliability of 43.9%1,4. Undoubtedly, the mode of execution of the sample taking, the adequacy of the sample and the experience of the pathologist are essential factors for a correct interpretation of the test. In the above case the suspected diagnosis led us to practice in the first instance a total parotidectomy with possible preservation of the seventh and ipsilaterallatero-cervical dissection. Histological examination showed that it was "Warthin tumor of the parotid gland to the right", correcting diagnosis examination of FNAC that deposed instead for the presence of "mucus epidermoid carcinoma". During surgery, the absence of a macroscopic tumor infiltration of the parotid and of the facial nerve, in a context indicating pathology concomitant inflammatory, allowed to preserve the facial nerve that has been searched and highlighted by antegrade-centrifuge way. The nerve marginalismandibulae was harnessed "pinch" from fibrous adhesions (Fig.6).

It was made selective ipsilaterallatero-cervical dissection of level IIa which was negative in

parotide è possibile effettuare sistematicamente il sacrificio del tratto neurale infiltrato solo in caso di interessamento macroscopico del VII, procedendo, poi, alla sua ricostruzione immediata con tecniche microchirurgiche[5,6].È opportuno ricordare che i tumori benigni (anche se di grande volume o recidivi) possono determinare dislocazione e compressione del nervo facciale ma mai infiltrazione diretta. Per la fistola cutanea è stata asportata 0,3 cm di cute circostante, risultata all'esame intraoperatorio negativo per presenza di cellule maligne.

Conclusioni

Gli Autori riportano il caso di un paziente affetto da tumore di Warthin parotideo il cui trattamento terapeutico è risultato essere complicato e probabilmente eccessivo; infatti la sia la erronea lettura che la complicanza della FNAC hanno simulato un quadro clinico di patologia maligna, in quest'ottica il caso clinico presentato è emblematico per segnalare le possibili difficoltà nell'inquadramento diagnostico delle tumefazioni parotidee e le conseguenti "incertezze" terapeutiche.

Tuttavia, considerando la nostra esperienza e la letturatura, l'ago aspirato resta un esame fondamentale e imprescindibile nell'approccio alle tumefazioni parotidee, infatti esso consente, nella maggioranza dei casi, di programmare adeguatamente il successivo iter diagnostico-terapeutico.

Gli Autori sottolineano che, anche in caso di paralisi pre-operatoria, è opportuno seguire un atteggiamento conservativo nei confronti del nervo facciale, sacrificandolo solo in caso di evidente infiltrazione neoplastica. Nel caso descritto un approccio chirurgico meno aggressivo ne ha consentito di preservarne adeguatamente la funzione.

the extemporaneous and final histologic for the presence of lymphnode metastases. According to the literature, the authors have a conservative attitude towards the facial nerve even in case of preoperative paralysis; in malignant tumors of the parotid is possible to sacrifice systematically the neural infiltrated tract only in case of macroscopic involvement of the seventh, proceeding, then, to his immediate reconstruction with microsurgical techniques5,6. Benign tumors (although large volume or tumor recurrence) can cause dislocation and compression of the facial nerve but cannot direct infiltration. For the cutaneous fistula was excised 0.3 cm of surrounding skin, intraoperative examination proved negative for the presence of malignant cells.

Conclusions

The authors reported a case that created a difficulty in planning the surgery because there were erroneous instrumental preoperative clinical data. Despite the appearance of a rare complication caused by FNAC that simulated a medical case of malignant disease, this method remains a fundamental and indispensable examination in diagnosis of parotid lesions which allows in most cases to program satisfactorily the next diagnostic and therapeutic procedure. The authors point out that, even in the case of a pre-operative paralysis, it is necessary to follow a conservative approach towards the facial nerve, sacrificing it only in case of clear neoplastic infiltration. In the case described a less aggressive surgical approach has allowed to adequately preserve its function.

Bibliografia - *References*

1. *AinaE, .Argomenti diActa Otorhinolaryngoiatrica Italica 2009; 3: 7-9.*
2. *Jiannis K, et al.,Int J Surg Case Rep. 2013; 4(11): 1021–1024.*
3. *Bahar G, et al,Otolaryngol Head Neck Surg. 2006 Apr;134(4):646-9.*
4. *Fakhry N, Antoninia F, et al European Annals of Otorhinolaryngology, Head and Neck diseases (2012); 129, 131-135.*
5. *Vaiman M, Abuita R, et al. . ActaOtorhinolaryngologica 2015 Dec; 135(12):1319-1322.*
6. *Schulz Maahs G, De Oliveira Oppermann P, et al. Brazilian Journal of Otorhinolaryngology 2015; 81(3):301-306.*

Carciroma basaloide squamo cellulare della laringe: presentazione di 27 casi e analisi della letteratura

Basaloid squamous cell carcinoma of the larynx: presentation of 27 case and review of the literature

M. Mesolella, B. Iorio, M. Cimmino, A. M.Di Lullo, F. Ricciardiello, R. Iovine, L. Fattore, M. E. Liguori

Dipartimento Testa Collo, UOC Otorinolaringoiatria, AOU Policlinico Federico II, Napoli

Abstract

Il carcinoma basaloide squamo cellulare (BSCC) è una rara variante del carcinoma squamo cellulare (SCC) dell'apparato respiratorio e digerente superiore[2,23]. Questo particolare tipo di carcinoma sembra avere predilezione per la regione della testa e del collo, in particolar modo per la laringe sovraglottica, la lingua e l'ipofaringe[27,23]. Ha un'incidenza dello 0.66% e differisce dalla comune forma di carcinoma squamo cellulare per specifiche caratteristiche morfologiche e biologiche. È più frequente nel sesso maschile (14:1), con insorgenza media a 63 anni. BSCC ha una scarsa prognosi a causa dell'invasivo pattern di crescita e per la diagnosi spesso tardiva e con metastasi. La terapia di scelta è la chirurgia seguita da trattamento radio e/o chemioterapico[1,2].

BSCC è un tumore clinicamente aggressivo caratterizzato da un modello bifasico di crescita. L'immunoistochimica può essere cruciale nella diagnosi dato che le biopsie possono non essere identificative della componente sia basaloide che squamosa del tumore. Data la scarsa prognosi, suggeriamo uno stretto follow-up e uno schema terapeutico multimodale. Presentiamo la nostra esperienza in merito al carcinoma basaloide della laringe confrontandola con le ultime evidenze presenti in letteratura.

Introduzione

Il carcinoma basaloidesquamo cellulare

Abstract

Basaloid squamous cell carcinoma (BSCC) is an uncommon distinct variant of squamous cell carcinoma (SCC) of the upper respiratory and digestive tract[2,23]. This malignancy seems to have a predilection for the head and neck region, especially for the supraglottic[27,23].This uncommon type of tumor has an incidence of 0,66% and differs from the common form of SCC with specific morphological and biological features. There is a male predominance (14:1), with mean age of presentation of 63 years. Moreover BSCC has a poor prognosis because of its invasive growth pattern and because it often presents at an advanced stage often with metastases[2,28]. The therapy of choiceis surgery followed by radiotherapy and/or chemotherapy[1,2].

BSCC is a tumor characterized by a biphasic pattern of growth and has an aggressive clinical behaviour Immunohistochemistrybasaloidsquamous components of the tumour. Because of the poor prognosis, a strict follow-up is necessary and they often require multimodality treatment. We present our experience about basaloid carcinoma of the larynx and a review of the relevant recent literature.

Introduction

Basaloid squamous cell carcinoma (BSCC) is an uncommon distinct variant of squamous cell carcinoma (SCC) of the upper respiratory and digestive tract[2,23]. It was first described in 1986 by Wain et al as a distinctive histological variant of squamous cell carcinoma[2,28] and recognized by the

■ *Indirizzo per corrispondenza / Address for correspondence*: *M. Mesolella - Departimento Testa Collo, UOC Otorinolaringoiatria, AOU Policlinico Federico II, Napoli - E-mail : massimo.mesolella@tin.it*

(BSCC) è una rara variante del carcinoma squamo cellulare (SCC) dell'apparato respiratorio e digerente superiore [2,23]. Descritto per la prima volta nel 1986 da Wain et al. come una variante istologica distinta del carcinoma squamo cellulare[2,28] e nel 1991 dall'organizzazione Mondiale della Sanità (WHO), questo particolare tipo di carcinoma sembra avere predilezione per la regione della testa e del collo, in particolar modo per la laringe sovraglottica, la lingua e l'ipofaringe[27,23]. BSCC può anche insorgere in altre sedi come nell'esofago, polmone, timo, ano, pene e cervice[27,28]. Questo raro tipo di carcinoma ha un'incidenza dello 0.66% e differisce dalla comune forma di carcinoma squamo cellulare per specifiche caratteristiche morfologiche e biologiche. È più frequente nel sesso maschile (14:1), con insorgenza media a 63 anni. BSCC ha una scarsa prognosi a causa dell'invasivo pattern di crescita e per la diagnosi spesso tardiva e con metastasi. La terapia di scelta è la chirurgia seguita da trattamento radio e/o chemioterapico[1,2]. Presentiamo la nostra esperienza in merito al carcinoma basaloide della laringe confrontandola con le ultime evidenze presenti in letteratura.

Materiali e metodi

Presso il Dipartimento di Otorinolaringoiatria dell'Università Federico II di Napoli, in un periodo di 10 anni (2006-2015), sono stati diagnosticati 27 casi di BSCC della laringe. I dati sono stati raccolti prospettivamente dal 2009 e retrospettivamente prima di questa data, il follow-up è stato chiuso nel Dicembre 2015. Tutti i casi presentano i criteri istologici proposti da Wain et al[4].

Risultati

Dei 27 casi di BSCC della laringe, 24 (89%) erano uomini e 3 (11%) donne. L'età media era di 64.5 anni (range 47-84). Il consumo di tabacco è stato riscontrato in tutti i pazienti (100%), mentre il consumo di alcol in 15 di loro (55,5%). Al momento della diagnosi 10 (37%) tumori erano transglottici, 7(26%) glottici, 9 (33,3%) sopraglottici, un solo caso a livello sottoglottico (3,7%). Tutti i pazienti sono stati sottoposti

World Health Organization (WHO) as a separate entity in 1991. This malignancy seems to have a predilection for the head and neck region, especially for the supraglottic larynx, tongue and hypopharynx[27,23]. BSCC can also occur at other sites such as the esophagus, lung, thymus, anus, penis and cervix [27,28]. This uncommon type of tumor has an incidence of 0,66% and differs from the common form of SCC with specific morphological and biological features. There is a male predominance (14:1), with mean age of presentation of 63 years. Moreover BSCC has a poor prognosis because of its invasive growth pattern and because it often presents at an advanced stage often with metastases[2,28]. The therapy of choice is surgery followed by radiotherapy and/or chemotherapy[1,2]. We present our experience about basaloid carcinoma of the larynx and a review of the relevant recent literature.

Materials and methods

During a 10-year period (2006-2015), a total of 27 BSCCs of the larynx have been diagnosed at the Department of Otolaryngology of the Federico II University in Naples. Cases were collected prospectively since 2009 and retrospectively before this date and follow-up was closed by December 2015. All cases met the histological criteria proposed by Wain et al[4].

Results

Among the 27 BSCCs of the larynx, 24 (89%) were males and 3 (11%) were females. The average age was 64,5 years (range 47-84). Tobacco consumption was recorded in all patients (100%), while alcohol consumption in 15 of them (55.5%). 10 (37%) of tumors were transglottic at the time of diagnosis, 7 (26%) arose in the glottic larynx, 9 (33.3%) in the supraglottic larynx, while 1 in the subglottic larynx (3.7%). All the patients underwent surgery: total laryngectomy in 15 cases (55.5%), reconstructive laryngectomy in 7 cases (26%) and supraglotticlaryngectomy in 5 cases (18.5%). In all cases with functional neck dissection, followed by radio and/or chemotherapy in cases with positive margins or lymph nodes. Perineural invasion was seen in 8 cases (29.6%), while vascular invasion in 6 cases (22.2%). 8 patients (29.6%) presented lymph node metasta-

Caso / *Patient*	Età / *Age*	Sesso / *Sex*	Sede / *Origin*	Intervento / *Laryngectomy*	*PI*	*VI*	*LNM*	Grado / *Grading*	*TNM*	Stadio / *Stage*	*Follow-up*	*LR*	*SPT*
1	*77*	*F*	*S*	*S*				*G2-G3*	*T3N0M0*	*III*	*AwD*	Si / *Yes*	
2	*70*	*M*	*T*	*R*			Si / *Yes*	*G2-G3*	*T3N1M0*	*III*	*DOD*	Si / *Yes*	
3	*60*	*M*	*T*	*R*				*G3*	*T2N0M0*	*II*	*DwD*		
4	*63*	*M*	*G*	*T*				*G2-G3*	*T2N0M0*	*II*	*AwD*		
5	*53*	*M*	*T*	*R*	Si / *Yes*		Si / *Yes*	*G3*	*T3N2cM0*	*IVA*	*DO1*		
6	*62*	*M*	*G*	*R*				*G3*	*T2N0M0*	*II*	*AwD*		Colon-retto / *Colon-rectum*
7	*61*	*M*	*T*	*T*	Si / *Yes*	Si / *Yes*		*G2-G3*	*T4aN0M0*	*IVa*	*AwD*		Colon-retto / *Colon-rectum*
8	*72*	*M*	*G*	*R*				*G2*	*T2N0M0*	*II*	*DOD*		
9	*66*	*M*	*T*	*T*				*G3*	*T2N0M0*	*II*	*AwD*		Prostata / *Prostate*
10	*60*	*M*	*G*	*R*				*G3*	*T3N0M0*	*III*	*AwD*		
11	*67*	*M*	*T*	*R*		Si / *Yes*		*G2-G3*	*T3N0M0*	*III*	*DOD*	Si / *Yes*	
12	*76*	*M*	*S*	*S*				*G2*	*T2N0M0*	*II*	*DOD*	Si / *Yes*	
13	*68*	*M*	*T*	*T*		Si / *Yes*		*G3*	*T3N0M0*	*III*	*AwD*		Prostata / *Prostate*
14	*63*	*M*	*T*	*T*	Si / *Yes*			*G2-G3*	*T3N0M0*	*III*	*AwD*		
15	*76*	*F*	*T*	*T*	Si / *Yes*	Si / *Yes*	Si / *Yes*	*G3*	*T4aN1M0*	*IVa*	*AwD*		Bronchi, Mammella / *Bronchus, Breast*
16	*84*	*M*	*G*	*T*				*G3*	*T2N0M0*	*II*	*AwD*		Basalioma orecchio esterno / *EE basalioma*
17	*69*	*M*	*S*	*S*	Si / *Yes*			*G3*	*T2N0M0*	*II*	*AwD*		
18	*80*	*M*	*G*	*T*				*G3*	*T2N0M0*	*II*	*AwD*		
19	*47*	*M*	*S*	*T*	Si / *Yes*			*G3*	*T4aN0M0*	*IVA*	*AwD*		
20	*62*	*M*	*S*	*S*	Si / *Yes*		Si / *Yes*	*G3*	*T3N1M0*	*III*	*AwD*		
21	*47*	*M*	*S*	*T*	Si / *Yes*	Si / *Yes*		*G3*	*T4aN0M0*	*IVa*	*DOD*	Si / *Yes*	
22	*49*	*M*	*Sub*	*T*				*G2-G3*	*T2N0M0*	*II*	*AwD*		
23	*69*	*F*	*S*	*S*			Si / *Yes*	*G3*	*T4aN1M0*	*IVa*	*AwD*		Colon-retto / *Colon-rectum*
24	*49*	*M*	*S*	*T*		Si / *Yes*		*G3*	*T4aN2cM0*	*IVa*	*AwD*		
25	*67*	*M*	*S*	*T*			Si / *Yes*	*G3*	*T3N2cM0*	*IVa*	*DwD*		
26	*58*	*M*	*G*	*T*			Si	*G3*	*T4aN1M0*	*IVa*	*AwD*		
27	*67*	*M*	*T*	*T*				*G2*	*T3N0M0*	*III*	*AwD*		

Tab. 1. Origine: S=sopraglottica; T=transglottica; Sub= sottoglottica; G=glottica. - Laringectomia: S=sopraglottica; R=ricostruttiva; T=totale. - PI= invasione perineurale; VI= invasione vascolare; LNM= metastasi linfonodali. - Follow-up: AwD=vivo, libero da malattia; DOD=deceduto per malattia; DwD=Deceduto senza malattia. - LR= ricorrenza locale; SPT= Secondo tumore primitivo. / Tab. 1. Origin: S=supraglottic; T=transglottic; Sub= subglottic; G=glottic. - Laryngectomy: S=supraglottic; R=reconstructive; T=total. - PI= Perineural Invasion; VI= Vascular Invasion; LNM= Lymph Node Metasteses. - Follow-up: AwD=Alive without Disease; DOD=Died Of Disease; DwD=Died without Disease. - LR= Local Recurrence; SPT= Second Primary Tumors.

ad intervento chirurgico: laringectomia totale in 15 casi (55,5%), laringectomia ricostruttiva in 7 casi (26%) e laringectomia sovraglottica in 5 casi (18,5%). In tutti i casi è stata eseguita una dissezione funzionale del collo, seguita da radio e/o chemioterapia in caso di positività dei margini o dei linfonodi. L'invasione perineurale è stata riscontrata in 8 casi (29,6%), mentre l'invasione vascolare in 6 casi (22,2%). 8 pazienti (29,6%) presentavano metastasi linfonodali. Il grado dei tumori era G2 in 3 casi (11,1%), G2-G3 in 7 casi (26%), G3 in 17 casi (63%). Per quanto riguarda la stadiazione abbiamo riscontrato 10 casi al II stadio (37%), 8 casi al III stadio (26,9%) e 9 casi allo stadio IVa (33,3%). La ricorrenza del tumore era del 15% (5/27 pazienti) ed in 3 casi è stata eseguita una totalizzazione dopo laringectomia parziale. Tumori primitivi metacroni in altre sedi sono stati riscontrati in 7 pazienti (26%): 3 a livello del colon-retto, 2 a livello prostatico, 1 basalioma dell'orecchio esterno e due tumori metacroni a livello dei bronchi e della mammella in una stessa paziente. Il follow-up medio è stato di 31 mesi (range 12-96). La sopravvivenza globale a 3 anni era del 58% (10/17 pazienti seguiti a 3 anni). I principali dati clinici e patologici sono riportati nella Tabella 1.

Discussione

Il carcinoma squamoso basaloide (BSCC) è stato descritto per la prima volta nel 1986 da Wain et al[2,4,28,29], che riportò 10 casi di tumori localizzati a livello della lingua, della laringe e dell'ipofaringe come una variante istologica distinta dal carcinoma squamo cellulare caratterizzata da un comportamento molto aggressivo[3]. Da allora sono stati pubblicati circa 200 casi di suddetto tumore e quasi 1/3 di essi erano localizzati a livello laringeo [1]. La maggior parte dei casi riportati in letteratura per i tumori laringei BSCC comprendeva casistiche limitate[24], infatti la serie più ampia comprendeva 16-18 casi [25]. BSCC è stato definito dal " WHO blu book 2005" come una variante ad alto grado aggressiva del carcinoma squamo cellulare costituita da elementi sia basaloidi che

ses. Tumor grading was G2 in 3 cases (11,1%), G2-G3 in 7 cases (26%), G3 in 17 cases (63%). Tumor staging revealed,10 cases in stage II (37%), 8 cases in stage III (26.9%) and 9 cases in stage IVa (33.3%). Global recurrence of the tumor was 15% (5/27 patients) and in 3 cases a totalization of the partial laryngectomy was performed. Metachronic second primary tumors were detected in 7 patients (26%), 3 of them being located in colon-rectum, 2 in the prostate; a female patient showed two metachronoustumors, in bronchus and in breast, and one patient showed a basalioma of the external ear. Average follow-up was 31 months (range 12-96). Overall three years survival was 58% (10/17 patients followed for 3 years). Main clinico-pathological data are reported in Table 1.

Discussion

Basaloid squamous cell carcinoma (BSCC)was first described in 1986 by Wain et al (2,4,28,29), who reported 10 cases localized in the tongue, larynx and hypopharynx as a distinctive histological variant of squamous cell carcinoma with aggressive behavior[3]. Since then around 200 cases have been published and almost one third of them are located in the larynx[1]. In larynx, most of the evidence comes from case reports and case series with very few numbers of cases[24]. The largest reported series about BSCC of larynx had 16-18 cases[25]. BSCC has been defined in the "2005 WHO blue book" as an aggressive high grade variant of squamous cell carcinoma composed of both basaloid and squamous components[3,5] and it is believed to arise from a totipotential primitive cell in the basal layer of the surface epithelium or from the salivary duct lining epithelium[2,3]. Upper aerodigestive tract is the most common site of origin of this tumor in the head and neck[3], especially larynx (supraglottic larynx in 68.6% of cases, epiglottis)[24], hypopharynx (piriform sinus), base of the tongue and less frequently the oropharynx (palatin tonsils)[1,2,3,7]. A recent review of the literature shows that BSCC appears in both sexes but predominates in males (14:1) between 60 and 80 years old[3,5]. In our presented cases the age of presentation of the disease was between 47 and 84 years old. The tumor show the same strong association with tobacco and alcohol as conventional squamous

squamosi[3,5] e che sembrava originare da una cellula totipotente dello strato basale dell'epitelio superficiale o dall'epitelio che riveste il dotto salivare [2,3]. Le vie aereo-digestive superiori rappresentano il più comune sito di origine di questo tumore nel distretto testa-collo [3], in particolar modo la laringe (68,6% regione sovraglottica,epiglottide) [24], ipofaringe (seno piriforme), base lingua e meno frequentemente l'orofaringe (tonsille palatine)[1,2,3,7]. Una recente review della letteratura mostra che il BSCC colpisce entrambi i sessi ma prevale negli uomini (14:1) tra i 60 e gli 80 anni[3,5]. Nei nostri casi l'età di insorgenza del tumore era compresa tra i 47 e gli 84 anni. Questa variante mostra la stessa associazione del carcinoma squamoso con tabacco e alcol[1,3,6]. Tutti i nostri pazienti erano forti fumatori.Non è ancora chiaro il ruolo come fattore causale o contributivo nel BSCC dell'Epstein-Barr virus (EBV) e del papilloma virus (HPV). Segni clinici e sintomi non sono specifici ma sono relazionati alla localizzazione del tumore[3]. Il sottotipo basaloide del carcinoma squamo cellulare rappresenta meno dell'1% dei carcinomi laringei[2]. Sono stati riscontrati casi di BSCC anche a livello dell'esofago, polmoni, timo, ano e cervice[2]. Nella nostra esperienza sui tumori laringei, 10 (37%) erano transglottici al momento della diagnosi, mentre 1 (2,7%) era sottoglottico. BSCC ha una crescita istologica bifasica con caratteristiche sia basaloidi che tipiche del carcinoma squamoso in situ o invasivo[29]. Alcune caratteristiche anatomo-patologiche quali il pleomorfismo nucleare, ipercromasia, attività mitotica, necrosi e invasione perineurale, quando presenti tutte insieme, indicano un alto grado di malignità [28,29]. Le caratteristiche tipiche del BSCC sono state riscontrate contemporaneamente in ogni singolo paziente tranne l'invasione perineurale che era presente in 8/27 di essi. Sono stati descritti numerosi aspetti istologici peculiari addizionali nel BSCC, alcuni di essi abbastanza insoliti, come le rosette, gli spazi cistici, duttuli veri, sferule costituite da materiale di membrana basale e cristalloidi PAS+[3,19]. Nella maggior parte dei casi, comunque, si evidenzia il pattern di crescita caratteristico di questo

cell carcinoma[1,3,6]. In our all cases, patients were heavily smokers. Is still unclear the correlation with Epstein-Barr virus (EBV) and human papilloma virus (HPV) as a causal or contributory factor in BSCC[28]. Clinical signs and symptoms are not specific and related to tumour location[3]. The basaloid subtype of squamous cell carcinoma makes up less than 1% of laryngeal carcinoma[2]. The tumor can also occur at other sites such as the esophagus, lung, thymus, anus and cervix[2]. In our larynx cancer experience 10 (37%) of tumours were transglottic at the time of diagnosis, 7 (26%) arose in the glottic larynx, 9 (33.3%) in the supraglottic larynx, while 1(2.7%) in the subglottic larynx. Pathologically, BSCC has a distinctive biphasic histologic appearance, including basaloid and in situ or invasive squamous cell carcinoma components[29]. Some histological features such as nuclear pleomorphism, hyperchromasia, mitotic activity, necrosis and perineural invasion, when in all together indicate a high grade malignancy[28,29]. All typical findings were seen in all of our cases except perineural invasion which could be detected in 8/27 cases. A wide range of different additional histologic patterns have been described in BSCC, some of them quite unusual, such as rosettes, cystic spaces, true ductules, spherules made of basal membrane material and PAS+ crystalloids[3,19]. However many cases are characterized by solid nests with the typical cell population, basaloid at the periphery and squamous at the centre, like the most common growth pattern of BSCCs and this arrangement is distinctive and specific of this tumour[3]. By immunohistochemistry, BSCC expresses cytokeratins (AK1, AK3, LP34) and epithelial membrane antigen EMA[3]. Some authors recommend cocktails of keratins composed of CAM 5.2, pankeratin AE/AE3 and CK7, while others propose the high molecular weight keratin 34βE12 as the most useful marker for this tumour. There is no specific immunohistochemical pattern to distinguish this tumour from others. However, quite recently Coletta et al. have demonstrated the importance of cytokeratins 1,7 and 14 in the diagnosis of BSCC and Emanuel et al. have stressed the value of p63 in making a distinction between BSCC and adenoid cystic carcinoma of the head and neck, showing that p63 positivity

tumore con la presenza di nidi solidi di cellule basaloidi in periferia e squamose al centro [3]. In base all'esame immunoistochimico, nel BSCC si può evidenziare l'espressione di particolari citocheratine (AK1, AK3, LP34) e l'antigene epiteliale di membrana EMA [3]. Alcuni autori suggeriscono come pattern immunoistochimico caratteristico la compresenza di diverse cheratine quali CAM 5.2, pancheratina AE/AE3 e CK7, mentre altri propongono come marker maggiormente espresso nel BSCC la cheratina ad alto peso molecolare 34βE12.

Non esisteun pattern immunoistochimico specifico per distinguere questo tumore dagli altri. Coletta et al. hanno dimostrato l'importanza della citocheratina 1,7 e 14 nella diagnosi del BSCC ed Emanuel et al. hanno evidenziato il valore di p63 nella distinzione tra BSCC e il carcinoma adenoido-cistico della testa e del collo, sottolineando come il p63 risulti diffusamente positivo nel BSCC e solo parzialmente nel carcinoma adenoido-cistico[3,20,21]. La diagnosi differenziale del BSCC più importante, viene fatta con il carcinoma adenoido-cistico e il carcinoma neuroendocrino a piccole cellule. Il primo è positivo per l'actina del muscolo liscio, mentre BSCC risulta negativo. Il carcinoma adenoido-cistico mostra, inoltre, una reattività per la vimentina molto marcata in confronto con quella del BSCC (28), mentre nel tumore neuroendocrino a piccole cellule si riscontra positività per sinaptofisina e cromogranina che sono sempre assenti nel BSCC. Inoltre, l'adenoido-cistico non presenta alcun carattere squamoso, cellule atipiche pleomorfe, mitosi e comedonecrosi, mentre contiene cellule mioepiteliali [22]. Il tumore neuroendocrino a piccole cellule, soprattutto nelle biopsie endoscopiche di piccola entità, può condividere alcune caratteristiche morfologiche del BSCC, ma presenta un pattern di citocheratine e markersneuroendrocrini caratteristici. Nei casi dubbi, il riconoscimento della presenza di mucina e la differenziazione duttulo-acinare indirizzano verso il carcinoma adenosquamoso[3].

Kleist et al.[8] e El-Mofty et al[9] hanno rilevato un'alta incidenza di positività per HPV e HSV rispetto al tumore squamo cellulare della testa

is diffuse in BSCC and partial in adenoid cystic carcinoma[3,20,21]. The most important differential diagnosis for BSCC is the solid variant of adenoid cystic carcinoma and small cell neuroendocrine carcinoma. Adenoid cystic carcinoma is positive for smooth muscle actin, whereas BSCC is negative. Adenoid cystic carcinoma also as greater reactivity for vimentin compared with BSCC (28). Synaptophysin and chromogranin are positive in small cell neuroendocrine carcinoma, but are consistent negative in BSCC. Moreover, adenoid cystic carcinoma does not show any tendency towards squamous differentiation, does contain myoepithelial cells and is essentially devoid of pleomorphic atypical cells, mitosis and comedonecrosis[22]. The small cell neuroendocrine carcinoma may share some morphological features, mainly in small endoscopic biopsies, but neuroendocrine markers and the "dot-like" immunostaining with keratins identifies it with reliability under the microscope. In these cases the recognition of mucin positivity and true ductulo-acinar differentiation in adenosquamous carcinoma should resolve the dilemma[3]. Kleist et al[8] and El-Mofty et al[9] have detected a higher frequency of HPV and HSV in basaloid tumours than in conventional squamous cell carcinomas of head and neck especially in some locations like nasopharynx[3], but others[10] have not found any difference especially in larynx, such as in our experience about larynx cancer.

The supposed higher clinical aggressiveness of BSCC compared with the conventional squamous cell carcinoma is still controversial. Some Authors[11,12,13] did not find significant differences in behavior between these two neoplasms, while others[14] did. Winzenburg et al.[14] were the first to correlate some histological variables of BSCC with prognosis, reporting that cases with pure basaloid histology and comedonecrosis showed distant metastases in 46% of the patients and, consequently, fared worse. A predominantly basaloid histology was associated with distant metastases in 52% of their patients[24]. The patients usually present at an advanced stage: in fact some Authors report 76% in Stages III or IV at diagnosis, while others admitted that 36% of cases are at Stage III and 41% at Stage IV (24,26). In our case series 37% were in stage II, 26.9% in stage III and 33.3% were

e del collo, soprattutto in quelli localizzati al rinofaringe[3], mentre altri non hanno riscontrato alcuna differenza nella laringe, come nella nostra esperienza.

Non vi è unanimità nel considerare l'aggressività del BSCC come molto elevata comparata con l'istotiposquamo cellulare. Alcuni Autori[11,12,13] non hanno ritrovato significative differenze di comportamento tra le due neoplasie, a differenza di altri[14]. Infatti Winzenburg et al.[14]furono i primi a mettere in correlazione le varianti istologiche del BSCC con la prognosi, dimostrando come i casi con aspetti istologici puramente basaloidi e con comedonecrosi presentavano metastasi a distanza nel 46% dei casi e, quindi, una prognosi infausta, quelli con caratteristiche istologiche basaloidi predominanti ma non esclusive, metastasi a distanza nel 52%[24]. La diagnosi veniva fatta spesso ad uno stadio avanzato: infatti il tumore è stato diagnosticato allo stadio III o IV nel 76% da alcuni autori, secondo altri nel 36% allo stadio III e nel 41% allo stadio IV[24,26].

Nella nostra casistica il 37% si presentava al momento della diagnosi al II stadio, il 26.9% allo stadio III ed il 33.3% allo stadio IVa. Thankappen riporta metastasi linfonodali nel 45,9% dei casi e nessuna metastasi a distanza[24]. In letteratura, i pazienti che non presentano invasioni perineurale, vascolare o linfatica hanno una sopravvivenza del 100% con assenza di metastasi a distanza[14]. Nel nostro studio abbiamo riscontrato invasione vascolare nel 22,2% dei casi e perineurale nel 29,6% dei nostri pazienti. La presenza o meno di metastasi linfonodali rimane una fattore chiave nella determinazione della sopravvivenza[4,11,12]. Molti Autori affermano che metastasi linfonodali sono molto frequenti nei tumori BSCC di pertinenza laringea, ipofaringea e tracheale (metastasi linfonodali regionali nel 64–75% e a distanza nel 35-50% dei casi)[5]. Nel nostro studio il 29,6% dei pazienti presenta metastasi regionali laringee e nessuna metastasi a distanza. Winzenburg et al.[14] hanno dimostrato differenze significative in termini di sopravvivenza nei casi di BSCC con o meno metastasi linfonodali, riportando media sopravvivenza di 18,6 mesi e di 47,6 mesi

in stage IVa at time of diagnosis. Thankappan reports 45.9% of nodal metastasis at presentation and no distant metastasis[24]. In literature patients with vascular-lymphatic and/or perineural invasion don't present with distant metastases and survival is 100%[14]. Instead we have found vascular invasion in 22.2% and perineural invasion in 29.6% of our patients. Lymph node status is a key factor in survival [4,11,12]. Many Authors reports that node metastases are quite common in laryngeal, hypopharyngeal and tracheal BSCCs (regional and distant nodes metastasis in 64–75% and in 35–50% of cases respectively)[5]. In Our cases 29.6% of patients present regional nodes metastases in larynx and there aren't distant nodes ones. Winzenburg et al.[14] show significant differences in survival of BSCC with and without lymph node metastases, with survivals of 18.6 and 47.6 months respectively. Generally distant metastases also occur in 10–75% of BSCCs[15] and lung is the main target for distant metastases in BSCC. In our experience we didn't found them. After the diagnosis and staging, in literature the suggested treatment is a combination of radical surgery followed by radiation and chemiotherapy, especially in presence of metastases, considering that most of reports agree that BSCC is a biologically high grade malignancy with a tendency for locally aggressive behaviour and early regional and distant metastases, with a poor prognosis. In patients with supraglottic T2 disease and undergoing partial laryngectomy, there is a statistically significant difference for local recurrences with the consequence that conservative laryngeal surgery should be employed only with great caution[23]. The postoperative irradiation should be encouraged as an appropriate therapy against local tumour aggressiveness; in addition to local control, adjuvant chemotherapy should also be considered for prevention of distant metastases[23]. Early stage cases with no evidence of nodes metastases (N0) had a good prognosis, but in advanced stages cancer with N+ had poor prognosis despite aggressive combined treatment. Because most cases of BSCC present with advanced stage tumour it is generally believed that histological features were reflective of the neoplasia aggressive clinical behaviour and poor prognosis[2]. However with the introduction of new treatment modalities

rispettivamente. Metastasi a distanza possono presentarsi nel 10-75% dei casi di BSCC[15] e il polmone rimane la principale sede metastatica. Nella nostra esperienza non è stata evidenziata nessuna metastasi a distanza. Considerando che la maggior parte degli studi concorda sul fatto che il BSCC sia un tumore biologicamente ad alto grado di malignità con tendenza ad avere un comportamento localmente aggressivo e precoci metastasi regionali e a distanza, con scarsa prognosi,il trattamento consigliato in letteratura, dopo la diagnosi e la stadiazione del tumore, è rappresentato dall'associazione di una chirurgia radicale seguita da radio e chemioterapia, in particolar modo se presenti metastasi. Tra i pazienti con tumore T2 sovraglottico sottoposti a laringectomia parziale esiste una differenza statisticamente significativa per le ricorrenze locali, di conseguenza la chirurgia laringea conservativa dovrebbe essere eseguita con grande prudenza[23]. La radioterapia adiuvante dovrebbe essere praticata per contrastare l'aggressività locale del tumore mentre la chemioterapia adiuvante è utile per la prevenzione delle metastasi a distanza[23]. I tumori in stadio precoce con nessuna evidenza di metastasi linfonodali (N0) hanno una prognosi buona,a differenza dei tumori in stadio avanzato con metastasi linfonodali (N+) che hanno una scarsa prognosi nonostante un trattamento combinato aggressivo. Poiché molti casi di tumore BSCC vengono diagnosticati in unostadio avanzato, si ritiene che le caratteristiche istologiche siano il riflesso del comportamento clinico aggressivo del tumore e della scarsa prognosi[2].

Grazie all'introduzione di nuove modalità di trattamento per i tumori della testa e del collo, il periodo libero da malattia è aumentato in considerazione della scoperta precoce di metastasi a distanza. Tuttavia l'incidenza di metastasi a distanza in pazienti con cancro della laringe rimane basso, con un valore di circa 5%[6]. Frequente è invece la presenza di un secondo tumore primitivo nei pazienti affetti da BSCC del distretto testa-collo. Nel 1989 Mckay e Bilous[16] riportarono un caso di un paziente affetto da BSCC dell'ipofaringe e

for head and neck tumours, the disease-free period has increased, resulting in a higher detection incidence of distant mestastases. Still the incidence of distant metastases in patients with laryngeal cancers remains low, with a rate of only 5% reported[6]. Finding a second primary tumour is common in head and neck BSCC. McKay and Bilous[16] in 1989 report a case of BSCC of the hypopharynx with microinvasive squamous cell carcinoma in the arytenoid region. In 1991 Seidman et al.[17] present a series of 11 BSCCs, two of which (tumours arising in the piriform sinus and vallecula) with synchronic squamous cell carcinomas in the oesophagus and palate, respectively. Instead we have observed second primary tumors in 6 of our 27 patients (22.2%). In view of the grave prognosis associated with basaloid carcinoma of the larynx, late reports advocate the combination of radical surgery, chemotherapy and radiation. Cisplatinum and 5FU is the commonly advocated combination. Also in our experience we considers as therapy of choice surgery followed by radiotherapy and/or chemotherapy[1,2]. In literature some authors perform surgery alone in 28.5% of patients with BSCC of larynx[24]. However combined modality treatment is administered in 67% of cases. Total laryngectomy is the commonest surgery performed[24], such as in our case series. In fact 15/27 patients (55.5%) received total laryngectomy (with neck dissection and all patients received also radiation); 5/27 patients (18.5%) supraglotticlaryngectomy (all patients received also radiation); 7/27 patients (26%) reconstructive laryngectomy (whose 4/7 had also radiation). In total 24u/27 had surgery+radiation and/or chemotherapy. BSCC has a poor prognosis and its invasive growth pattern as small solid foci may be misdiagnosed in small biopsies[2]. These characteristics justifies, in our view, radical treatment measures.

3 and 5 years survival is respectively 50% and 17,5%[2,18], such as in our experience.

Finally the currently practiced treatment measurements apparently have no effects on the grave outcome, and more specific antibasaloid chemotherapeutic medication should be sought.

da carcinoma squamo cellularemicroinvasivo nella regione aritenoidea. Nel 1991 Seidman et al.[17] presentarono una casistica di 11 BSCC due dei quali,originatisi in corrispondenza del seno piriforme e della vallecula, con carcinomi squamocellulari sincroni nell'esofago e nel palato, rispettivamente. Nel nostro studio, invece, abbiamo osservato la presenza di secondi tumori primitivi in 6 su 27 pazienti (22,2%).

In considerazione della scarsa prognosi del tumore basosquamoso della laringe, le linee guida suggeriscono un trattamento aggressivo basato sulla combinazione della chirurgia radicale, di terapia radiante e chemioterapia. Per la chemioterapia si utilizza la combinazione di cisplatino e di 5FU. Anche secondo la nostra esperienza consideriamo terapia di scelta la chirurgia seguita da radioterapia e/o chemioterapia [1,2]. Alcuni Autori, in letteratura, hanno riportato di praticare la sola chirurgia nel 28.5% dei pazienti con BSCC laringeo[24]. Ad ogni modo, si può affermare che la modalità di terapia combinata è praticata nel 67% dei casi. La laringectomia totale risulta essere, dunque, l'intervento chirurgico maggiormente praticato[24], come nel nostro studio. Infatti in 15/27 pazienti (55.5%) abbiamo praticato la laringectomia totale con svuotamento linfonodale laterocervicale e tutti sono stati sottoposti anche a radioterapia, la laringectomia sovraglottica in 5/27 (18,5%) seguita da radioterapia adiuvante, la laringectomia ricostruttiva in 7/27 (26%) seguita da radioterapia in 4 casi. In totale 24/27 pazienti sono stati sottoposti alla combinazione chirurgia e radioterapia e/o chemioterapia. Il modello di crescita aggressivo del BSCC giustifica, dal nostro punto di vista, misure terapeutiche aggressive.

La sopravvivenza a 3 e 5 anni è del 50% e 17.5% rispettivamente [2,18], come nella nostra esperienza. Infine, le misure terapeutiche attualmente praticate non sembrano avere effetti sulla mortalità e dovrebbero quindi essere introdotti schemi chemioterapici specifici per l'istotipobasaloide.

Conclusions

BSCC is a tumour characterized by a biphasic pattern of growth and has an aggressive clinical behaviour Immunohistochemistry may be of help in the diagnosis because of theses biopsies may be superficial or may not sample both basaloid and squamous components of the tumour. The entire upper aerodigestive tract is frequently affected and, as for larynx, supraglottis and piriform sinuses are the most common locations. Second primary tumours are frequent. Because of the poor prognosis, a strict follow-up is necessary and they often require multimodality treatment.

Conclusioni

BSCC è un tumore clinicamente aggressivo caratterizzato da un modello bifasico di crescita. L'immunoistochimica può essere cruciale nella diagnosi dato che le biopsie possono non essere identificative della componente sia basaloide che squamosa del tumore. Le vie aereo-digestive superiori sono le sedi maggiormente interessate da questo tipo di tumore, nella laringe, nel dettaglio, i seni piriformi e la regione sovraglottica sono le più colpite. Tumori primitivi in altre sedi sono frequenti. Data la scarsa prognosi, suggeriamo uno stretto follow-up e uno schema terapeutico multimodale.

Bibliografia - *References*

1. *Morales-Puebla JM, Toro-Rojas M, Segura-Saint-Gerons R, Fanego-Fernandez J, Lopez-Villarejo P. Basaloid squamous cell carcinoma: Report of five cases. Med Oral Patol Oral Cir Bucal. 2010 May 1, 15 (3):e451-5.*
2. *Alkan S, UsluCoskun B, Ugur S, Basak t, Dadas B. Basaloid squamous cell carcinoma of the larynx. AurisNasus Larynx 2006; 33:71-74.*
3. *Ereno C, Gaafar A, Garmendia M, Etxezarraga C, Bilbao FJ, Lopez JI. Basaloid squamous cell carcinoma of the head and neck. A clinicopathological and follow-up study of 40 cases and review of the literature. Head and Neck Pathol 2008;2:83-91.*
4. *Wain SL, Kier L, Wollmer RT et al. Basaloid-squamous carcinoma of the tongue, hypopharynx and larynx: report of 10 cases. Hum Pathol. 1986;17:1158-66.*

5. *Cardesa A; Zidar N, Eren˜o C. Basaloid squamous cell carcinoma. In: Barnes L, Eveson JW, Reichart P, Sidrasky D, editors. Pathology and genetics of head and neck tumours. Kleihues P, Sobo´n LH, series editors. World Health Organization classification of tumours. Lyon, France: IARC Press; 2005. p. 124–5.*
6. *Bahar G, Feinmesser R, Popovtzer A, Ulanovsky D, Nageris B; Marshak G, et al. Basaloid squamous carcinoma of the larynx. Am J Otolaryngol.2003; 24:204–8.*
7. *Chernock RD, Lewis Jr JS, Zhang Q, El-Mofty SK. Human papillomavirus-positive basaloid squamous cell carcinomas of the upper aerodigestive tract: a distictclinicopathologic and molecular subtype of basaloid squamous cell carcinoma. Human Pathology. 2010; 41:1016-1023.*
8. *Kleist B, Bankau A, Lorenz G, et al. Different risk factors in basaloid and common squamous head and neck cancer. Laryngoscope. 2004;114:1063–68.*
9. *El-Mofty SK, Patil S. Human papillomavirus (HPV)-related oropharyngealnonkeratinizing squamous cell carcinoma: characterizationof a distinct phenotype. Oral Surg Oral Med Oral Pathol Oral RadiolEndod. 2006;101:339–45.*
10. *Cabanillas R, Rodrigo JP, Ferlito A, et al. Is there an epidemiological link between human papillomavirus DNA and basaloid squamous cell carcinoma of the pharynx? Oral Oncol.2007;43:327–32.*
11. *Banks ER, Frierson HF Jr, Mills SE, et al. Basaloid squamous cell carcinoma of the head and neck. A clinicopathologic and immunohistochemical study of 40 cases. Am J SurgPathol. 1992;16:939–46.*
12. *Luna MA, ElNaggar A, Parichatikanond P, et al. Basaloid squamous carcinoma of the upper aerodigestivetract.Clinicopathologic and DNA flow cytometric analysis. Cancer. 1990;66:537–42.*
13. *De Sampaio G, Grizzo FC, Oliviera DT, et al. Prognosis of oralbasaloid squamous cell carcinoma and squamous cell carcinoma:a comparison. Arch Otolaryngol Head Neck Surg. 2004;130:83–6.*
14. *Winzenburg SM, Niehans GA, George E, et al. Basaloid squamouscarcinoma: a clinical comparison of two histologic typeswith poorly differentiated squamous cell carcinoma.OtolaryngolHead NeckSurg. 1998;119:471–5.*
15. *Bahar G, Feinmesser R, Popovtzer A, et al. Basaloid squamouscarcinoma of the larynx. Am J Otolaryngol. 2003;24:204–8.*
16. *McKay MJ, Bilous AM. Basaloid squamous carcinoma of thehypopharynx. Cancer. 1989;63:2528–31.*
17. *Seidman JD, Berman JJ, Yost BA, et al. Basaloid squamouscarcinoma of the hypopharynx and larynx associated with secondprimary tumors. Cancer. 1991;68:1545–49.*
18. *Ferlito A, Altavilla G, Rinaldo A, et al. Basaloid squamous cell carcinoma of the larynx and hypopharynx. Ann OtolRhinolLaryngol 1997;106(12):1024-35.*
19. *Zamecnik M, Skalova A, Pelikan K, et al. Basaloid squamous carcinoma with collagenous spherules and crystaloids. Ann DiagnPathol. 2001;5:233-9*
20. *Coletta RD, Almeida OP, Vargas PA. Cytokeratins 1,7 and 14 immunoexpression are helpful in the diagnosis of basaloid squamous cell carcinoma. Histopathology. 2006;48:773-4.*
21. *Emanuel P, Wang B, Wu M, et al. p63 immunohistochemistry in the distinction of adenoid cystic carcinoma from basaloid squamous cell carcinoma. Mod Pathol.2005;18:645-50.*
22. *Thompson LDR. Basaloid squamous cell carcinoma (BSCC). In: Thompson LDR, Golblum JR, editors. Head and neck pathology. Philadelphia: Churchill Livingstone; 2006.p.70-3.*
23. *Erdamar B, Souglu Y, Sirin M, Karatay C, Katircioglu S, Kiyak E. Basaloid squamous cell carcinoma of the supraglottic larynx. Eur Arch Ororhinolaryngol. 2000; 257:154-157.*
24. *Thankappan K. Basaloid squamous cell carcinoma of the larynx – A systematic review. AurisNasus Larynx. 2012; 39:397-401.*
25. *Salerno G, Di Vizio D, Staibano S, Mottola G, Quaremba G, Mascolo M et al. Prognostic value of p27Kip1 expression in basaloid squamous cell carcinoma of the larynx. BMC Cancer 2006; 6:146.*
26. *Shan JP, Karnell LH, Hoffmann HT, Ariyan S, Brown GS, Fee WE et al. Patterns of care for cancer of the larynx in the United States. Arch Otolaryngol Head Neck Surgery 1997;123:475-83.*
27. *Zbaren P, Nuyens M, Stauffer E. Basaloid squamous cell carcinoma of the head and neck. Otolaryngol Head Neck Surg 2004;12:116-121.*
28. *Paulino AFG, Singh B, Shah JP, Huvos AG. Basaloid squamous cell carcinoma of the head and neck. Laryngoscope 2000;110:1479-1482.*
29. *Erisen LM, Coskun H, Ozuysal S, Basut O, Onart S Hizalan I, Tezel I. Basaloid squamous cell carcinoma of the larynx: a report of four new cases. Laryngoscope 2004;114:1179-83*

Trattamento dei carcinomi glottici, in fase iniziale, con ausilio di laser a CO_2

Resection margins in initial phase glottic carcinoma, treated endoscopically using CO_2 laser

B. Iorio[1], M. Iengo[1], M. Cimmino[1], F. Oliva[2], F. Riccirdiello[1], M. Landi[1], M. Mesolella[1]

[1]Dipartimento Testa Collo, UOC Otorinolaringoiatria, AOU Policlinico Federico II, Napoli
[2]UOC Otorinolaringoiatria, AORN Cardarelli, Napoli

Abstract

Scopo: Nella chirurgia laringea parziale, specie quella con l'ausilio del laser a CO_2, diventa difficile stabilire il coinvolgimento neoplastico del margine sia a causa degli artefatti dovuti alla carbonizzazione del raggio sia alla retrazione del pezzo operatorio (shrinkage). In tale tipo di chirurgia vi è un maggiore accordo in letteratura nel considerare un'ampiezza del margine uguale o maggiore a 2mm come requisito di radicalità. Tuttavia non esiste in proposito un indirizzo univoco.

Introduzione

L'obiettivo da raggiungere per ogni chirurgo è il rigoroso rispetto dei criteri di radicalità oncologica ovvero la resezione completa del tumore con evidenza microscopica di margini di resezione liberi (MDR) da infiltrazione (correlati con una bassa ricorrenza di patologia e con alto tasso di sopravvivenza), preservando ove possibile la funzione d'organo. Tale obiettivo non ammette deroghe, tuttavia, esiste un'unità di misura del margine di resezione correlata all'organo o distretto in cui si opera, detto "site dependency" nel determinare ed ottenere il MDR adeguato[1]. Esistono situazioni in cui la ridotta dimensione del tessuto sano perilesionale rende possibile la conservazione di organi o settori di importanza funzionale[2,3].È il caso della chirurgia laringea parziale, specie quella con l'ausilio del laser a CO_2, che se da un lato permette una

Abstract

Aim: In laryngeal endoscopic surgery, especially surgery performed with CO_2 laser, it's difficult to determine the neoplastic involvement of the margin both because of the artefacts resulting from the carbonization of the range and by contraction of the area operated (shrinkage). For this type of surgery there is greater agreement in literature to consider a margin width equal to or greater than 2mm as requirement for radicality.However, there is no univocal guideline regarding this issue.

Introduction

The goal of every surgeon must be to respect the criteria of the radicality of oncology, that is the complete resection of the tumor with microscopic evidence of margins of resection (MDR) free of infiltration (correlated to a low recurrence of the pathology and high survival rate), preserving where possible organ function. This goal does not allow for any exceptions, nevertheless there is a unit of measurement of the margin of resection related to the organ or site in which the surgery is performed, called "site dependency"[1].

There are situations in which the reduced size of the surrounding healthy tissue makes it possible to preserve the organ or sectors that are functionally important[2,3]. Such is the case with laryngeal surgery, especially surgery performed with CO_2 laser that, if on the one hand it allows for greater resection precision, less hospitalization, less functional deficiency and faster recovery time, on the other it makes it difficult to determine the neoplastic involvement of the margin both because of the

■ *Indirizzo per corrispondenza / Address for correspondence: M. Mesolella - Departimento Testa Collo, UOC Otorinolaringoiatria, AOU Policlinico Federico II, Napoli - E-mail : massimo.mesolella@tin.it*

maggiore precisione di exeresi, una ridotta ospedalizzazione, un ridotto deficit funzionale con un decorso post chirurgico più rapido, dall'altra rende difficile stabilire il coinvolgimento neoplastico del margine sia a causa degli artefatti dovuti alla carbonizzazione del raggio (che amplia la resezione stessa di 0,3 mm) sia alla retrazione del pezzo operatorio (shrinkage)[4,5].

Oltre a questi aspetti, relativi alla resezione in blocco del frammento, va considerata la possibilità di eseguire in casi selezionati una exeresi frammentata della neoplasia (piecemeal resection), ciò rende ancora più difficoltosa l'interpretazione dei margini da parte del patologo[6].

In tale tipo di chirurgia vi è un maggiore accordo in letteratura nel considerare un'ampiezza del margine uguale o maggiore a 2mm come requisito di radicalità. Tuttavia non esiste in proposito un indirizzo univoco.

Materiali e metodi

Studio retrospettivo su 80 pazienti afferiti al nostra U.O.C. di Otorinolaringoiatria dal 2010 al 2014, affetti da carcinoma glottico (Tis,T1 e T2): 20 pazienti sottoposti a cordectomia tipo I e II (25%), 45 tipo III (56,25%) e 15 allargata IV e V (18,75%).

artefacts resulting from the carbonization of the range (which expands the resection by 0.3mm) and by contraction of the area operated (shrinkage)[4,5].

Further to these aspects, and related to the en bloc resection of the fragment, one must also consider the possibility of performing, in selected cases, a fragmented resection of the neoplasia (piecemeal resection). This makes it even more difficult for the pathologist to interpret the margins[6].

For this type of surgery there is greater agreement in literature to consider a margin width equal to or greater than 2mm as requirement for radicality. However, there is no univocal guideline regarding this issue.

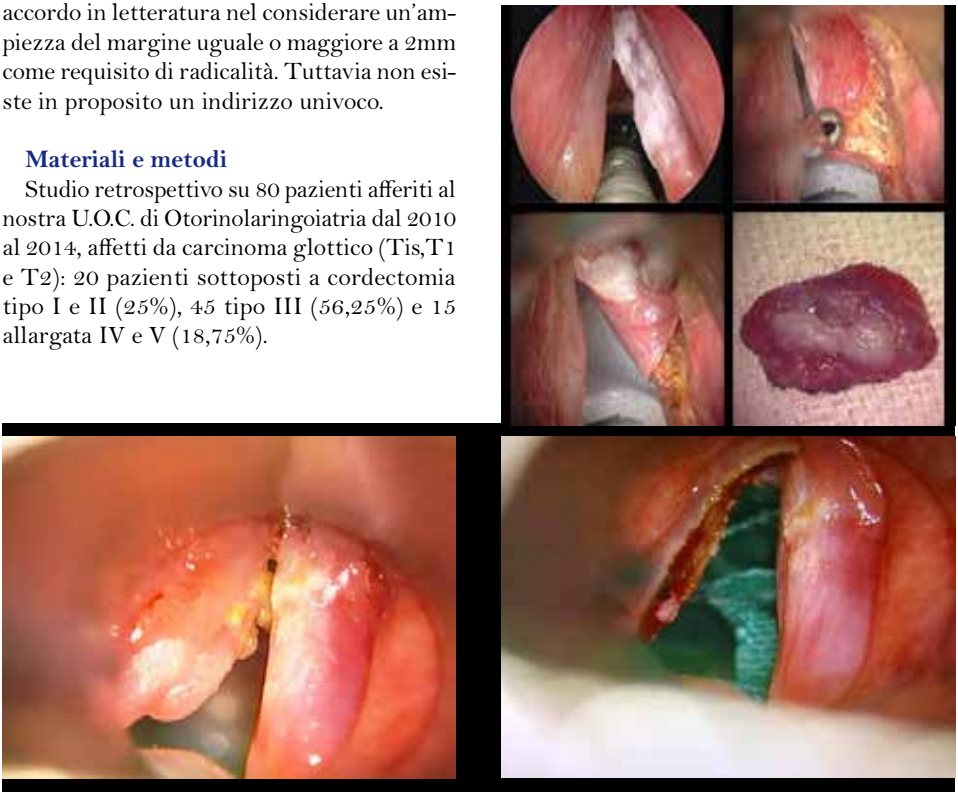

Fig. 1. Cordectomia. / Fig.1. Cordectomy.

Risultati

57 pazienti presentavano MDR negativi (71,25%), di cui in 7 la neoplasia giunge a ridosso del margine (8,75%), 23 MDR positivi (28,75%).

Nei 23 MDR positivi è stato scelto in 18 pazienti (22,5%) il reintervento con allargamento dei MDR; la RT è stata effettuata in 3 casi (3,75%) che hanno rifiutato il reintervento o le cui condizioni generali lo sconsigliavano, l'atteggiamento attendistico in 2 pazienti. Nei 2 pazienti (2,5%) con margine ancora positivo è stata scelta la RT.

Abbiamo registrato una recidiva in 10 pazienti, con media di presentazione di 2,5 anni dal primo intervento, dal quale 2 presentavano un MDR negativo e 2 close "o a ridosso" (3 sottoposti ad allargamento endoscopico, uno ha rifiutato qualsiasi trattamento) e 6 con margine "iniziale" positivo, in cui la recidiva è stata trattata con chirurgia "open" (4 laringectomie parziali e 2 totali).

Discussione

Il margine di resezione della chirurgia laringea a cielo aperto, cosiddetta "open", che secondo le linee guida è di 5mm, non può essere traslato nella chirurgia endoscopica.

Nonostante i diversi studi effettuati allo stato attuale non esistono linee guida che definiscono il margine di sicurezza (compreso tra 1 e 2 mm). La maggior parte degli autori distingue lo stato dei margini in MDR libero (free o clear>2 mm), ristretto (close compreso tra 1 e 2 mm) o contaminato (involved).

L'atteggiamento rispetto ad un margine risultato positivo all'esame istopatologico può essere: astensionistico, reintervenire per allargare e radicalizzare la resezione, oppure proporre un trattamento complementare quale la Radioterapia (RT), o in tempi più recenti la RT associata a Chemioterapia[7].

Fini-Storchi et al. hanno evidenziato che la radicalizzazione del margine previene la recidiva locale, sebbene nei pazienti con iniziale MDR positivo la percentuale di recidiva sia più elevata[8].

In merito alla sopravvivenza, per i tumori

Materials and methods

Retrospective study on 80 patients associated with our Otorhinolaryngology U.O.C. from 2010 to 2014, suffering from glottic carcinoma ((Tis,T1 and T2): 20 patients underwent Type I and II cordectomy (25%), 45 type III (56,25%) and 15 expanded IV and V (18,75%).

Results

57 patients had negative MDR (71.25%), of which 7 had neoplasia in proximity to the margin (8.75%) and 23 were MDR positive (28.75%).

In the 23 MDR positive 18 patients (22.5%) were selected for repeat surgery with widening of the MDRs; the RT was performed in 3 cases (3.75%) who refused repeat surgery or whose general conditions advised against it, while for 2 patients we opted for a wait and see approach. RT was administered in the 2 patients (2.5%) with a margin that was still positive.

There was a recurrence in 10 patients, reappearing an average of 2.5 years from the initial surgery, of which 2 were MDR negative and 2 close or "in proximity" MDR (3 underwent endoscopic widening, one refused any therapy) and 6 with a positive "initial" margin, in which the recurrence was treated with "open" surgery (4 partial laryngectomies and 2 total).

Discussion

The resection margin of open laryngeal surgery, that according to guidelines is 5mm, cannot be shifted in endoscopic surgery.

Notwithstanding various studies, at this time there are no guidelines that define the margin of safety (between 1 and 2 mm). The majority of authors defines the status of margins as MDR as free or clear (>2 mm), limited (close between 1 and2 mm) or contaminated (involved).

The approach in respect of a margin that the histopathological test showed to be positive can be: wait and see, repeat surgery to widen and radicalize the resection or to propose a complementary treatment such as Radiotherapy (RT), or in more recent times RT together with chemotherapy[7].

Fini– Storchi et al have pointed out that radicalization of the margin prevents local recurrence even though there is a higher percentage of relapse

in stadio iniziale (T1-T2) non viene riportata una differenza significativa grazie alla possibilità di recupero della recidiva mediante un secondo trattamento.

Nei tumori più avanzati (T3-T4) c'è una differenza statisticamente significativa (DSS a 5 anni tra i casi con MdR+ (61,3%), dubbio (77,9%) o negativo (84%)[9].

Un atteggiamento dubbio riguardo ai MDR persiste in considerazione del coinvolgimento della commessura anteriore[10,11,12].

Il nostro atteggiamento prevalente di reintervento in caso di MDR positivi ha consentito ottimi risultati riguardo a preservazione di organo e funzione e sopravvivenza.

Conclusioni

Sulla base dei risultati ottenuti, la chirurgia laser è una valida opzione terapeutica, una recidiva si è verificata nel 12,5% dei pazienti, la preservazione d'organo e funzione e la sopravvivenza nel 97,5%, una qualità della voce da buona a discreta nel 73,75%; oltre una collaborazione con l'oncologo riteniamo necessaria una corretta integrazione dei dati chirurgici con quelli anatomopatologici.

in patients with initial MDR positive[8].

With respect to survival, for tumors in their initial stage (T1-T2) there is no significant difference given the possibility of stopping the recurrence with a second treatment.

In more advanced tumors (T3-T4) the difference is statistically significant (DSS at 5 years in cases with MDR+ (61.3%), doubtful (77.9%) or negative (84%)[9].

A questionable approach concerning MDRs persists in consideration of the involvement of the anterior commissure[10,11,12].

Our principal approach in favor of repeat surgery in the case of MDR positive has given excellent results with respect to preservation of the organ as well as function and survival.

Conclusions

On the basis of the results obtained, laser surgery is a valid therapeutic option. There was a relapse in 12.5% of patients, preservation of the organ, function and survival in 97.5%, tone of voice moderately good in 73.75%; in addition to collaboration with the oncologist we believe it necessary to have a correct integration of surgical data with anatomopathological data.

Bibliografia - *References*

1. *Batsakis JG. Surgical excision margins: a pathologist's prospective. Adv.Anat.Pathol. 1999; 6(3):140-8.*
2. *Ansarin M et al. Laser surgery for early glottic cancer. Arch Otolaryngol Head Neck Surg. 2009; 135(4):385-390.*
3. *Hartl DM et al. Treatment of early-stage glottis cancer by transoral laser resection. Ann OtolRhinol-Laryngol. 2007 nov; 116(11):832-6.*
4. *Lucioni M et al. Margin photocoagulation in laser surgery for early glottic cancer: impact on disease local control. Otolaryngology Head and Neck Surgery XX(X) 1-6.*
5. *Brondbo K et al. Laser surgery of T1a glottis carcinomas; significance of resection margins. Eur Arch Otorhinolaryngol 2007, 264:627-630.*
6. *Jäckel MC et al. Impact of re-resection for inadequate margins on the prognosis of upper aerodigestive tract cancer treated by laser microsurgery. Laryngoscope. 2007 Feb;117(2):350-6.*
7. *Crespo A N et al. Role of margin status in recurrence after CO_2 laser endoscopic rection of early glottic cancer. ActaOto-laryngologica, 2006; 126: 306-310.*
8. *Fini-Storchi O. Agostini V. Mani R. Significance and prognosis of positive surgical margins in sugery of laryngeol cancer. ActaOtolaryngol. Italica 1989; 9(6):587-98.*
9. *Blanch JL, Vilaseca I, Bernal-Sprekelsen M, Grau JJ, Moragas M, Traserra-Coderch J, Caballero M, Sabater F, Guilemany JM, Alos L. Prognostic significance of surgical margins in transoral CO2 laser microsurgery for T1-T4 pharyngo-laryngeal cancers.Eur Arch Otorhinolaryngol. 2007 Sep;264(9):1045-51.*
10. *Hartl DM, de Monès E, Hans S, Janot F, Brasnu D. Treatment of early-stage glottic cancer by transoral laser resection.AnnOtolRhinolLaryngol. 2007 Nov;116(11):832-6.*
11. *Chone CT, Yonehara E, Martins JE, Altemani A, Crespo AN. Importance of anterior commissure in recurrence of early glottic cancer after laser endoscopic resection.Arch Otolaryngol Head Neck Surg. 2007 Sep;133(9):882-7.*
12. *Ansarin M, Santoro L, Cattaneo A, Massaro MA, Calabrese L, Giugliano G, Maffini F, Ostuni A, Chiesa F. Laser surgery for early glottic cancer: impact of margin status on local control and organ preservation.Arch Otolaryngol Head Neck Surg. 2009 Apr;135(4):385-90.*

Abstract

Metastasi laterocervicali da carcinoma anaplastico della tiroide come prima manifestazione clinica: 2 case report

Laterocervical lymphnode metastasis of anaplastic thyroid carcinoma as first manifestation: 2 case report

V. Bottino[1], P. Maida[1], M.G. Esposito[1], G. Marte[1], C. Mauriello[1], A. Canfora[1], F. Oliva[2], T. Abate[3], A. Ferronetti[1]

[1]UOC Chirugia Generale e Laparoscopica, Ospedale Evangelico "Villa Betania", Napoli
[2]Otorinolaringoiatria AORN Cardarelli, Napoli
[3]Dipartimento Testa collo, UOC Otorinolaringoiatria, AOU Policlinico Federico II, Napoli

Il cancro della tiroide è la neoplasia maligna endocrina più frequente. Nonostante i tumori della tiroide siano relativamente rari, la loro incidenza sta aumentando[1]. Questo incremento può essere giustificato da un aumentato potere diagnostico, negli ultimi dieci anni, in particolare dell'ecografia e della citologia eco-guidata, anche di piccoli tumori[2].

Attualmente le conoscenze a proposito dell'eziologia del cancro tiroideo sono poche. I cambiamenti ambientali rappresentano un possibile fattore di rischio. L'esposizione a radiazioni ionizzanti, in particolare durante l'infanzia, e la familiarità rappresentano fattori di rischio noti. Altri fattori di rischio riportati includono le malattie benigne della tiroide e l'elevata assunzione di iodio con la dieta. Recentemente è stata proposta, per spiegare l'aumentata incidenza nel mondo, una possibile relazione con l'insulino-resistenza. Questa ipotesi è supportata dall'evidenza epidemiologica che quanto maggiore è l'indice di massa corporea (BMI) tanto maggiore è il rischio di sviluppare noduli tiroidei e cancro tiroideo[3].

Le varianti papillari e follicolari sono le forme più frequenti di carcinomi differenziati della tiroide, seguiti dal carcinoma midollare, spesso associato alle sindromi genetiche MEN. Il carcinoma anaplastico della tiroide

Thyroid cancer is the most common endocrine malignancy. Although cancers of the thyroid are relatively uncommon, the incidence rate of thyroid cancer has been increasing[1]. This increase may be explained by the improved detection, in the last ten years, especially with ultrasound (US) and guided fine-needle cytology (FNC), of very small papillary tumors[2].

Changes in environmental risk factors may also play a role. Currently, little is known about the etiology of thyroid cancer. Ionizing radiation exposure, particularly in childhood, and family history, are the few established risk factors for thyroid cancer. Other consistently reported risk factors include prior benign thyroid disease and high iodine intake. Recently, it has been proposed that the rising thyroid cancer incidence in the world might be related to insulin resistance. This hypothesis has been supported by epidemiological evidence that a higher body mass index (BMI) is associated with an increased risk for formation of thyroid nodule and of thyroid cancer[3].

Papillary and follicular variants are the most frequent differentiated thyroid carcinoma (DTC), followed by medullary cancer, often associated with MEN syndrome. Anaplastic thyroid cancer (ATC) is a rare and rapidly progressive form of thyroid cancer with a very high mortality rate[4]. Treatment of ATC remains a challenge. Most

Indirizzo per corrispondenza / Address for correspondence: T. Abate - Dipartimento Testa collo, UOC Otorinolaringoiatria, AOU Policlinico Federico II, Napoli - E-mail: abate.teresa@yahoo.it

è una rara variante, molto aggressiva e con un alto tasso di mortalità[4]. Il trattamento del carcinoma anaplastico resta ancora una sfida. La maggior parte dei pazienti non è candidabile all'intervento chirurgico al momento della diagnosi, per la diffusione locale e sistemica della malattia.

Tra il gennaio e il luglio 2015 presso l'Ospedale Evangelico "Villa Betania" di Napoli, abbiamo osservato 2 pazienti con una massa laterocervicale solitaria.

Il primo paziente, un uomo di 78 anni, con scompenso cardiaco cronico e broncopneumopatia ostruttiva cronica, giunto in ambulatorio con una piccola massa centimetrica, rotondeggiante, mobile, sul lato sinistro del collo, in prossimità dello spazio sovraclavicolare. Questa massa si era presentata nell'arco di pochi mesi. La diagnosi istologica, effettuata su una biopsia escissionale di questa tumefazione, ha rivelato una metastasi linfonodale da carcinoma anaplastico della tiroide. Il paziente, dopo una accurata stadiazione, per le sue comorbilità, è stato trattato in maniera conservativa con radioterapia.

Il secondo paziente, un uomo di 54 anni, forte fumatore ed iperteso, giunto al Pronto Soccorso, con una voluminosa massa laterocervicale destra, sanguinante, che era cresciuta in pochi mesi. Contestualmente alla sutura della ferita, necessaria per ottenere emostasi, fu praticata una biopsia di tale massa. Il risultato istologico ha mostrato tessuto linfonodale con infiltrazione da parte di un carcinoma anaplastico della tiroide. Il paziente è stato sottoposto ad una PET-TC total body per una accurata stadiazione. A causa della localizzazione polmonare e cerebrale della malattia, il paziente è stato trattato con una chemio-radioterapia palliativa.

Le metastasi linfonodali si presentano come prima manifestazione di un carcinoma tiroideo anaplastico in circa il 2,7-5,4% dei pazienti[6]. La diagnosi dovrebbe essere confermata con un esame citologico pre-operatorio dei linfonodi[7].

La chirurgia resta un importante momento dell'approccio terapeutico multimodale e

patients are not surgical candidates at diagnosis due to local and systemic advanced disease.

From january to july 2015 in the Evangelic Hospital "Villa Betania" of Naples, We osserved 2 patients with a laterocervical mass.

The first patient, a 79-years-old man, with chronic heart failure and chronic obstructive disease, came to our ambulatory with a round, movable, painless mass in left lateral aspect of neck. This tumor had been present from few months. The diagnosis was made by a biopsy of this mass, that had shown a metastatic lymphnode from ATC. This patient underwent to a conservative therapy, with radiotherapy, for his comorbilities.

The second patient, a 54-years-old man, a strongly smoker with hypertension, arrived at Emergency with a enormous bleeding mass in the right side of the neck, that was grown in few months. Contextually to the suture of wound for the hemostasis, a biopsy of the mass has been practiced. The histological result has shown lymphonodal tissue with infiltration of ATC. The patient underwent to a total body PET-TC, for an accurate staging. For pulmonary and brain localization, the patient has been treated with palliative chemo-radiotherapy.

Cervical lymphnode metastases as first manifestation of anaplastic thyroid cancer are observed in about 2,7-5,4% of patients[6]. The diagnosis should be made preoperatively by FNC of the nodes[7].

Surgery remains an important component of the multimodal therapy and is commonly adopted as first-line treatment[8]. Although radical resection should be discouraged, resection without inducing significant morbidity can be considered for good risk patients with resectable tumors. It provides an effective form of palliation with potential cure when combined with postoperative radiotherapy and/or chemotherapy. A regime of preoperative hyperfractionated radiotherapy and doxorubicin followed by surgery when feasible has been documented to achieve local control and avoid tracheostomy for ATC patients[8]. After surgery, radioactive iodine therapy and/or chemoradiotherapy offers an improvement of prognosis, although it remains poor.

In conclusion, in patients with solitary lateral

spesso costituisce il trattamento primario[8]. La dissezione radicale dovrebbe però non essere incoraggiata, a scapito di una resezione conservativa ma con minore morbilità, da prendere in considerazione per quei pazienti con tumori resecabili. Questo atteggiamento rappresenta una adeguata forma di palliazione, potenzialmente curativa, quando combinata a radioterapia e/o chemioterapia post-operatoria.

Un ciclo pre-operatorio di radioterapia iperfrazionata e doxorubicina, seguito dalla chirurgia, quando possibile, può essere una trattamento per ottenere un controllo locale e risparmiare la tracheostomia ai pazienti con carcinoma anaplastico[8]. Dopo la chirurgia, la terapia con radioiodio e/o la chemio-radioterapia offrono un ulteriore miglioramento della prognosi, che resta comunque infausta.

In conclusione, in pazienti con massa solitaria laterocervicale, la diagnosi di metastasi laterocervicale da tumore occulto della tiroide dovrebbe essere presa in considerazione, specialmente in pazienti anziani e in quei pazienti che hanno elevati fattori di rischio.

cervical mass, the diagnosis of lymph node metastasis from occult thyroid carcinoma should be considered, especially in elderly patients, and in those patients with high risk factors.

Bibliografia - *References*

1. *Luo J, Phillips L, Liu S, Wactawski-Wende J, Margolis KL, . J Clin Endocrinol Metab. 2016 Jan 13:jc20153901.*
2. *Conzo et al., . Retrospective clinical study. BMC Surgery 2013, 13(Suppl 2):S3*
3. *Kitahara CM, McCullough M, Franceschi S, et al., . Thyroid. 2016 Jan 12.*
4. *Cabanillas ME,Dadu R, Hu MI, Lu C, Gunn GB, Grubbs EG, Lai SY, Williams MD, . Hematol Oncol Clin North Am. 2015 Dec;29(6):1123-43.*
5. *Spriano G, Ruscito P, Pellini R, Appetecchia M, Roselli R, . ACTA OTORHINOLARYNGOLOGICA ITALICA 2009;29:312-316*
6. *Pomorski L, Bartos M, . Neoplasma. 1999;46(5):309-12.*
7. *Verge J Guixá J, Alejo M, Basas C, Quer X, De Castro J, Autonell J, Serra C. . Head Neck. 1999 Jul;21(4):370-4.*
8. *Lang BH , Lo CY, . World J Surg. 2007 May;31(5):969-77.*

Abstract

Valore prognostico di EGFR ed inibizione della trasmissione del segnale EGFR-MEDIATO: strategie terapeutiche efficaci nel controllo del carcinoma della laringe

Prognostic value of EGFR and EGFR-MEDIATED transduction signal inhibition: effective therapeutic strategies in the management of laryngeal cancer

A. Lombardi[1], G.Misso[1], H. Kawasaki[1], S. Zappavigna[1], A. Luce[1], T. Abate[2], C. Ferri[1], A.M.Cossu[1], M.Abate[1], M.L. Apa[1], R. Meoli[1], F. Ricciardiello[2], M. Caraglia[1]

[1]*Dipartimento di Biochimica, Biofisica e Patologia Generale, Seconda Università di Napoli*
[2]*Dipartimento Testa collo, UOC Otorinolaringoiatria, AOU Policlinico Federico II, Napoli*

Il recettore per il fattore di crescita epidermoidale (*EpidermalGrowthFactorReceptor*, EGFR), appartenente alla famiglia dei recettori di membrana ad attività tirosinchinasicaintrinseca di tipo I, è una glicoproteina transmembranaria di 170kDa. L'attivazione di tale recettore, in seguito allegame di specifiche molecole quali EGF e fattore di crescita tumorale alfa (TGF-α), ne determina l'omodimerizzazione e la stimolazione della sua attività chinasica che, a propria volta, induce la generazione di secondi messaggeri intracellulari el'attivazione di diverse vie di segnalazione a valle che scatenanouna serie di risposte biologiche, come il differenziamento, la sopravvivenza e la proliferazione cellulare, l'invasione e l'adesione cellulare, la regolazione dell'apoptosi e dell'angiogenesi. L'EGFR è espresso in alcuni tessuti umani normali ed iperespresso in numerosi tessuti neoplastici, come i carcinomi della testa e del collo, del polmone (NSCLC), della vescica, della mammella, dell'ovaio ed i glioblastomi. Numerose sono le evidenze sperimentali a sostegno di un ruolo di rilievo dell'EGFR (e, in misura minore, del suo ligando TGFα) nel predire la prognosi del carcinoma della laringe a cellule squamose (LSCC), in virtù della suainfluenza negativa sullasopravvivenza globale (*overallsurvival*, OS),

The epidermal growth factor receptor (EGFR), which belongs to the type I tyrosine kinase transmembrane receptors, is a 170kDa glycoprotein. Its activation, upon the binding of specific ligands, such as EGF and tumor growth factor alpha (TGF-α), induces homodimerization and stimulates its kinase activity which, in turn, leads to the generation of intracellular second messengers and the activation of several downstream signaling pathways, thus triggering a variety of biological responses, such as differentiation, survival and cell proliferation, invasion and cell adhesion, apoptosis and angiogenesis regulation.EGFR is expressed in some normal human tissues and overexpressed in many tumor tissues, such as in head and neck cancers, lung cancer (NSCLC), bladder cancer, breast cancer, ovarian cancer and glioblastomas. There are numerous experimental evidence supporting the prominent EGFR role (and, to a lesser extent, of its ligand TGFα) in predicting the prognosis of laryngeal squamuos cell carcinoma (LSCC), by virtue of its negative impact on overall survival (OS), relapse-free survival and, particularly, on metastasis-free survival in LSCC.To date, it is estimated that EGFR is one of the most reliable prognostic molecular markers in laryngeal cancer, with a strong relevance also as prognostic indicator of response to surgery, chemotherapy and

■ *Indirizzo per corrispondenza / Address for correspondence: M. Caraglia- Dipartimento di Biochimica, Biofisica e Patologia Generale, Seconda Università di Napoli - E-mail: michele.caraglia@unina2.it*

sulla sopravvivenza libera da recidiva e, in particolare, sulla sopravvivenza libera da metastasi, nel LSCC. Ad oggi l'EGFR è considerato uno dei marcatori molecolari prognostici più attendibili nel carcinoma della laringe, con spiccato rilievo anche di indicatore prognostico di risposta al trattamento chirurgico, chemioterapico e radioterapico. Alla luce del ruolo chiave svolto dall'EGFR nella promozione della crescita e della progressione di numerose neoplasie, inclusi i tumori della laringe, esso è considerato un target rilevante per il trattamento dei carcinomi umani. L'abnorme attività del recettore è strettamente connessa ad un'eccessiva produzione del ligando o del recettore, o alla presenza di mutazioni che ne determinano un'attivazione costitutiva. Pertanto sono stati sviluppati, e sottoposti ad ampia valutazione in studi sia preclinici che clinici, composti ed agenti biologici in grado di bloccare in modo specifico l'attività del recettore, come ad esempio anticorpi monoclonali, piccoli inibitori dell'attività tirosinchinasica (TKI), coniugati ligando-tossina e vaccini anti-EGF.In dettaglio, l'anticorpo monoclonale cetuximab compete per il legame con il ligando endogeno prevenendo così la dimerizzazione di EGFR e la conseguente fosforilazione del dominio intracellulare;le piccole molecole TKI come gefitinib ed erlotinib competono con l'ATP per il legame al dominio intracellulare del recettore, inibendone così l'attività chinasica in presenza del suo ligando. Attualmente il cetuximab è vantaggiosamente impiegato nel trattamento iniziale della malattia localmente avanzata potenzialmente curabile, nella terapia di prima linea della malattia recidivante e/o metastatica incurabile, e nel trattamento di seconda linea della malattia refrattaria dopo la terapia a base di cisplatino. Il cetuximab è stato dimostrato potenziare l'effetto della chemioterapia e della radioterapia in diversi sistemi sperimentali di LSCC, determinando chiari benefici in termini di OS. In più, il suo profilo di tossicità favorevole in combinazione con le radiazioni, garantisce un notevole passo in avanti nella gestione dei pazienti con malattia localmente avanzata che non sono candidati ideali per la chemioterapia con cisplatino. Infine,un'area attiva di studio

radiotherapy. In view of the key role played by EGFR in promoting growth and progression of several cancers, including laryngeal carcinoma, this receptor is considered an important target for the treatment oncologic patients. The abnormal EGFR activity is closely related to the excessive production of either ligand or receptor, or to the presence of activating mutations. Therefore, both preclinical and clinical studies have been developed in order conduct an extensive evaluation of compounds and biological agents able to specifically counteract the receptor activity, such as monoclonal antibodies, small tyrosine kinase inhibitors (TKI), ligand-toxin conjugates and anti-EGF vaccines. In detail, the monoclonal antibody cetuximab is able to compete with the endogenous ligand for EGFR binding, thus preventing the receptor dimerization and the subsequent phosphorylation of intracellular domain; small TKI molecules, such as gefitinib and erlotinib, compete with ATP for binding to the intracellular domain of the receptor, thus inhibiting kinase activity in the presence of ligand.Currently, cetuximab is advantageously employed in the initial treatment of potentially treatable locally advanced disease, in first-line treatment of incurable recurrent and/or metastatic disease, and in second-line treatment of refractory disease after cisplatin therapy. Interestingly, cetuximab has been shown to potentiate the effect of chemotherapy and radiotherapy in different experimental systems of LSCC, thus resulting in a clear benefit in terms of OS. Of note, its favorable toxicity profile in combination with radiation, provides a significant step forward in the management of patients with locally advanced disease, who are not good candidates for chemotherapy with cisplatin.Finally, an active area of research should be the study of innovative molecular targeted anti-cancer agents, particularly directed versus angiogenesis and cell signaling pathways, aimed at combine them with EGFR inhibitors. Within these targeted therapies, microRNAs, small non-coding RNAs with strong regulatory activity, certainly represent the candidates of choice for the use in combination with EGFR inhibitors in the treatment of LSCC.

è rappresentata dalla ricerca di agenti antitumorali innovativi a bersaglio molecolare, in particolare diretti verso angiogenesi e vie di segnalazione cellulare, da combinare con gli inibitori di EGFR. Nell'ambito di tali terapie mirate, i microRNA, piccoli RNAnon codificanti con spiccata attività regolatoria, rappresentano senza dubbio i candidati d'elezione all'utilizzo in combinazione con inibitori di EGFR nel trattamento del LSCC.

Living up to Life

Leica MICROSYSTEMS





Leica M525 F20

La visione tridimensionale che ogni chirurgo da molto tempa sogna con una manegevolezza e un comfort „best-in-class"!

www.leica-microsystems.com

Biofonic Apparecchi acustici

Caserta - Via Roma, 48 Tel. 0823/356680
Teano - C.so V. Emanuele, 11 Tel 0823/886299
Frattamaggiore - Via Monte Grappa, 22 Tel. 081/19550825
Casoria - Via Giolitti, 26 Tel. 081/7585599
www.biofonic.com

Medtronic

Innovating for life.

IPC™ System
INTEGRATED POWER CONSOLE

Indigo™
High-Speed Otologic Drill

Abstract

MICRO-RNA come marcatori biologici nella prevenzione e nella diagnosi dei carcinomi del cavo orale

MICRO-RNAs as biological markers for prevention and diagnosis of oral carcinomas

G. Misso[1], A. Lombardi[1], H. Kawasaki[1], T. Abate [2], A. Grimaldi[1], S. Porto[1], M.R. Zarone[1], M. Russo[1], D.C.Vuoso[1], F. Dell'Angelo[1], F. Ricciardiello[2], M. Caraglia[1]

[1]*Dipartimento di Biochimica, Biofisica e Patologia Generale, Seconda Università di Napoli*
[2]*Dipartimento Testa collo, UOC Otorinolaringoiatria, AOU Policlinico Federico II, Napoli*

I tumori maligni che colpiscono il cavo orale comprendono un gruppo eterogeneo di neoplasie che interessano lingua, gengive, superficie interna delle guance e delle labbra, pavimento orale, palato duro e trigono retro molare. Essi costituiscono circa il 10% dei tumori maligni e sono rappresentati prevalentemente dal carcinoma a cellule squamose (*OralSquamousCells Carcinoma*, OSCC), l'ottava patologia tumorale più diffusa al mondo, con oltre 300.000 nuovi casi annui e circa il 3% dei decessi per neoplasie nell'uomo e l'1% nelle donne.La percentuale di sopravvivenza libera da malattia a 5 anni,dei pazienti affetti da OSCC è del 76% in assenza di metastasi alla diagnosi, del 41% qualora siano interessati i linfonodi laterocervicali e solo del 9% nel caso in cui siano presenti metastasi a distanza. Attualmente, l'unico metodo impiegato per la diagnosi è la biopsia, che viene effettuata, purtroppo, in stadi avanzati della malattia, ossia quando le lesioni cancerose diventano sintomatiche. Per tale motivo si rende necessario lo sviluppo di procedure diagnostiche che consentano un'identificazione precoce della neoplasia.Fino a pochi anni fa, i geni codificanti per proteine ad attività oncogenica od oncosoppressiva, erano ritenuti i principali fattori responsabili dello sviluppo e nel mantenimento di fenotipi tumorali. Tuttavia, la recente

Malignant tumors affecting the oral cavity include a heterogeneous group of cancers that involvetongue, gums, inner surface of cheeks and lips,floor of mouth, hard palate and retromolar-trigone.They account for about 10% of malignant tumors and are mainly represented by squamous cell carcinomas (Oral Squamous Carcinoma Cells, OSCC), the eighth most common cancer disease in the world, with over 300,000 new cases per year and about 3% of all deaths for cancer in men and 1% in women. The percentage of disease-free survival at 5 years for OSCC patients is 76% in the absence of metastases at diagnosis, 41% in case of laterocervical lymph nodes and only 9% in the presence of distant metastases.Unfortunately, inmost cases the only diagnostic method is biopsy, which is carried out when cancerous lesions are symptomatic, that is in advanced stages, when cancerous lesions become symptomatic. For this reason it is necessary to develop diagnostic procedures that allow an early tumor detection. Until a few years ago, the genes encoding for proteins with oncogenic or tumor suppressor activity, were considered the main factors responsible for the development and maintenance of tumor phenotypes.However, the recent discovery of thousands of genes that transcribe non-coding RNAs (including miRNAs), makes it clear that the underlying biology of cancer is much more complex than previously thought. The micro-RNAs are a class of recently identified

■ *Indirizzo per corrispondenza / Address for correspondence: M. Caraglia- Dipartimento di Biochimica, Biofisica e Patologia Generale, Seconda Università di Napoli - E-mail: michele.caraglia@unina2.it*

scoperta di migliaia di geni che trascrivono RNA non codificanti (tra cui i miRNA),rende evidente che la biologia alla base del cancro è molto più complessa di quanto si pensasse. I micro-RNA sono una classe di RNA non codificante con attività regolatoria identificata relativamente di recente; tipicamente lunghi 19-25 nucleotidi, funzionano principalmente legandosi a specifici RNA messaggeri (mRNA) inibendo la traduzione attraverso un appaiamento parzialmente complementare. I miRNA sono coinvolti in una varietà di processi biologici, tra cui lo sviluppo, il differenziamento, l'apoptosi, la sopravvivenza, la senescenza, ed il metabolismo. Ad oggi, nell'uomo sono stati identificati più di 720 miRNA, e si ritiene che essi regolino dal 30% al 60% dei geni di tutto il genoma. È stato dimostrato che i miRNA possono avere profili di espressione specifici per stadi di sviluppo, tipologia di tessuti e stato patologico degli stessi. Studi condotti su diverse forme tumorali, tra cui il carcinoma del cavo orale, hanno evidenziato un'alterata espressione dei miRNA nel tessuto tumorale rispetto a quello sano, suggerendo il coinvolgimento di tali molecole anche nella carcinogenesi. Questa evidenza ha poi permesso di identificare due classi di miRNA: quelli aventi come target geni antiapoptotici e oncosoppressori, che promuovono la crescita tumorale, ed i miRNA che possono legarsi ad oncogeni svolgendo la funzione di *tumor-soppressor*. Quest'ultima categoria, in particolare, potrebbe essere di aiuto nello sviluppo di agenti antitumorali specifici, in grado di mimare la funzione dei miRNA oncosoppressori *in vitro*. Inoltre i miRNA offrono l'allettante prospettiva di poter essere impiegati come biomarkers diagnostici o predittivi di tumore.In particolare, tra i miRNA che hanno evidenziato azione oncogenica nell'OSCC, miR-21, miR-31, miR-146a, miR-134 e miR-155 sono quelli i cui meccanismi molecolari sono stati maggiormente caratterizzati. Essi sono risultati overespressi nelle lesioni orali precancerose(leucoplachia orale) e nell'OSCC, svolgendo un ruolo attivo nel promuovere proliferazione cellulare, invasione, chemore-

non-coding RNAs with regulatory activity; typically 19-25 nucleotides long, they work primarily by binding to specific messenger RNAs (mRNAs) and then by inhibiting the translation through a partially complementary pairing.miRNAs are involved in a variety of biological processes, including development, differentiation, apoptosis, survival, senescence, and metabolism. To date, more than 720 miRNAs have been identified in humans, and it is believed that they regulate from 30% to 60% of whole genome. Interestingly, it was shown that miRNAs may have specific expression profiles for developmental stage, type of tissue and tissue pathological state.Studies carried out on different cancer types, including OSCC, showed altered miRNAsexpression in tumor tissue as compared to the healthy one, thus suggesting the involvement of these molecules also in carcinogenesis. This evidence has allowed to identify two classes: oncogenic miRNAs, that promote tumor growth since having anti-apoptotic and tumor suppressor target genes,and tumor soppressormiRNAs, that mainlytarget the oncogenes. Particularly, the last category could represent a powerful tool for the development of specific anticancer agents, able to mimic the function of tumor suppressor miRNAs. Moreover, miRNAs also offer the good perspective of being able to be used as diagnostic or predictive tumor biomarkers. In particular, among the best characterized oncogenic miRNAs in OSCC, there are miR-21, miR-31, miR-146a, miR-134 and miR-155.They were overexpressed in premalignant oral lesions (oral leukoplakia) and in OSCC, playing an active role in promoting cell proliferation, invasion, chemoresistance and anti-apoptotic effects. In addition,functional studies have detected the down regulation of a number of tumor suppressor miRNAs acting in oral neoplasms. Among them, the most described were miR-320, miR-7, miR-99a, miR-218, miR-9 and miR-138. Of note, the different miRNA expression profile among tissue samples from OSCC or premalignant lesions, and non tumor samples, makes non-coding RNAs attractive diagnostic and prognostic tools, also by virtue of the relative simplicity of isolation and quantification, as well as for the reproducibility and the relatively low cost of the most used common procedures. Finally, specific miRNA signa-

sistenza ed effetti anti-apoptotici. Di contro, studi funzionali hanno rilevato la down regolazione di una serie di altri miRNA ad azione prettamente oncosoppressiva nelle neoplasie del cavo orale. Tra di essi, i maggiormente descritti sono stati miR-320, miR-7, miR-99a, miR-218, miR-9 e miR-138. Il differente profilo d'espressione di una serie di miRNA nei campioni di tessuto di OSCC o delle lesioni premaligne, rispetto ai controlli non tumorali, rende tali RNA non codificanti un attraente strumento diagnostico e prognostico, anche in virtùdella relativa semplicità di isolamento e quantificazione, nonché per la riproducibilità ed i costi contenutidelle più comuni procedure utilizzate. Infine, il fatto che numerosi miRNA correlati con l'OSCC siano secreti nei fluidi corporei (siero, plasma e saliva),ne sancisce la valenza clinica per un potenziale approccio prognostico e diagnostico non invasivo.

tures identified from body fluids (serum, plasma, or saliva) of OSCC patients, offer an excellent potential for a non-invasive diagnostic and prognostic approach.

ConMed™
ITALIA

Abstract

Definition of microRNAs predictive of nodal involvement in laringeal cancer patients

H. Kawasaki[1,2], R. Capasso[1], A. Lombardi[1], G. Misso[1], T. Abate[3], F. Ricciardiello[3], D. Ingrosso[1], M. Caraglia[1]

[1]*Second University of Naples, Department of Biochemistry, Biophysics, and General Pathology*
[2]*Drug Discovery Laboratory, Wakunaga Pharmaceutical Co., Ltd.*
[3]*Ear Nose and Throat Unit, University of Naples Federico II*

Laryngealsquamouscell carcinoma (LSCC) is the secondmost common type of head and neck cancer and accounts for approximately 2% of allmalignancies. Surgery, radiation, and chemotherapy are oftenselectedas the therapeuticoptions for early stage of LSCC; however, treatment strategy for advancedcaseshas a limit, despiteimprovedapproaches in the pastfew decades. Thus, itishighlydemanded to establishnovelmethods for earlydetection and the treatment technique of LSCC to reduce diseasemorbidity and mortality. MicroRNAs (miRNAs) are a family of short non-cordingRNAsthathave a criticalrole in the regulation of gene expression by promotingmessenger RNA (mRNA) degradation. Ithasbeen estimatedthat more than 30% of the genomeiscontrolled by miRNAs. EachmiRNA can regulate severalmRNAs, through the hybridization with the complementary site in the 3'-untranslated regions (3'-UTR) of mRNA. To date, a number of studieshaveindicatedthatmiRNAs are aberrantlyexpressed in varioustumors with metastases, including LSCC. In 2008, itwasrevealedthatcirculatingmiRNAs are stablypresent in clinicalbloodspecimens. For thisreason, extracellularlycirculatingmiRNAs are containedwithinlipoproteinssuchasexosomes and othermicrovesicles, in the blood vessel. Otherstudieshavedemonstratedthatcirculating miRNAs are present in body fluids, includingtear, saliva, pleural, and urine. Cell-free circulating miRNAs are considered to be important for the development of non-invasive biomarkers to diagnosevariouscarcinomas.

For the diagnosis of the metastases, CT, PET, and MRI are generallyusedas the detectionmethods, but to accuratelydetect small metastasesisstill a challenge. To overcome the problem, circulating miRNAs are spotlightedasnewlyattractivetools for the detection of small metastases. Previousresearcheshaveindicatedthat miR-9, miR-19a, miR-21, miR-27a, and miR-106b are upregulated in tumorat the larynx. On the otherhand, downregulatedexpression of miRNA-1, miR-152, and miR-375 wereobserved in laryngeal carcinoma. Althoughmanystudieshave demonstrateduniquemiRNAsexpressions, the expressionlevels of miRNAs in LSCC with malignantmetastasesincludingnodalinvolvement are stillunclear.

The aim of thisstudyis to investigate dysregulatedmiRNAexpressionprofiles in the carcinoma of the larynx with regionallymphnodemetastasis. In thisstudy, aberrantmiRNAexpressions in both tissue and serumwereexaminedusingmicroarrayassay. The clinicallaryngealsampleswere enrolled in bothnodalmetastasis (N+) and withoutmetastasis (N-). Gene expressionmicroarrayanalysisshowedthatexpressions of miR-21, miR-25, and miR-221 weresignificantlyoverexpressed in laryngeal carcinoma, whereas miR-375 expressionlevelwas downregulated.

In conclusion, weperformed on microarrayassay for dysregulatedmiRNAexpressionprofile in laryngeal carcinoma with bothnodalmetastasis and no metastasis. SeveralmiRNAswere significantlyaberrantexpressed in the cancer. The findingsmaycontribute to developnovel biomarkers for diagnosis and prognosis of laryngeal carcinoma with malignantmetastases.

■ *Indirizzo per corrispondenza / Address for correspondence: M. Caraglia- Dipartimento di Biochimica, Biofisica e Patologia Generale, Seconda Università di Napoli - E-mail: michele.caraglia@unina2.it*

Abstract

Il carcinoma del cavo orale: il trattamento di N0/N+

Oral cell carcinoma: treatment of N0/N+

L. Califano

Dipartimento Testa collo, UOC di Chirurgia Maxillo-Facciale, AOU Policlinico FedericoII, Napoli

La maggior parte dei tumori del cavo orali sono carcinomi a cellule squamose (OSCC nel 95% dei casi). L'incidenza di OSCC è in aumento in entrambi i sessi, e i tassi di sopravvivenza rimangono bassi. OSCC è spesso preceduto da lesioni potenzialmente maligne, che comprendono leucoplachia, eritroplachia e lichen planus. OSCC è evitabile, perché i fattori di rischio sono noti: fumo, consumo di alcool, tabacco e infezioni da papillomavirus umano.

Solitamente i linfonodi del collo sono la prima stazione di propagazione del cancro primitivo localizzato nella cavità orale. Il trattamento di scelta per le metastasi linfonodali cervicali è la resezione chirurgica, o più specificatamente la dissezione del collo. Recenti studi dimostrano che la dissezione del collo elettiva ha vantaggiose conseguenze nei pazienti affetti dal tumore del cavo orale. La corretta gestione delle metastasi linfonodali cervicali è fondamentale per il trattamento dei pazienti affetti da carcinoma a cellule squamose del cavo orale. Tuttavia non vi è consenso sul trattamento ottimale per i pazienti affetti da tumore del cavo orale con linfonodi del collo clinicamente negativi. Il rischio di metastasi occulte a livello cervicale è alto nei pazienti con carcinoma spinocellulare della cavità orale; nel 50 % delle nuove diagnosi di carcinoma a cellule squamose sono state trovate metastasi linfonodali, e nel 35% dei casi di lesioni T1-T2 localizzate nella porzione anteriore della lingua hanno metastasi occulte; in questi casi è molto importante valutare

Most oral malignancies are squamous cell carcinomas (95% of cases). Incidence of OSCC is increasing in both genders, and survival rates remain poor. OSCC is frequently preceded by potentially malignant disorders, which include leukoplakia, erythroplakia and lichen planus. OSCC is preventable because the risk factors are known: smoking and alcohol consumption, snuff and human papillomavirus infections.

The lymph nodes in the neck are usually the first station of spread from the primary cancer in the oral cavity. The treatment of choice for cervical lymph node metastasis is surgical resection, or more specifically neck dissection. Recent studies demonstrate that elective neck dissection is beneficial to the outcome of oral cancer patients. Properly management of cervical lymph node metastases is a critical treatment for patients with oral squamous cell carcinoma. However there is no consensus on the optimal treatment for oral cancer patients with clinically node-negative neck. The risk for occult neck metastasis is high in patients with oral cavity SCC; metastases to lymph nodes are found at the initial diagnosis in 50% of cases of squamous cell carcinoma, and 35% of the T1-T2 lesions of the anterior tongue had occult metastases; in this cases is very important evaluate both tumour size and position of the lesion into the oral cavity in order to plan a correct surgical approach. Byers RM came to the inevitable conclusion that patients with tumours of the oral toungue staged T2–T4 should recive a supra-omohyoid neck dissection.

In the report by Lam KH, radical neck dissection and modified radical neck dissection are acceptable as treatments for the clinically positive neck (N+);

sia la dimensione del tumore che la posizione della lesione nella cavità orale per pianificare un corretto approccio chirurgico. Byers RM suggerisce una dissezione sovraomoioidea dei linfonodi del collo nei pazienti con tumori della lingua T2-T4.

Lam KH nel suo articolo afferma che la dissezione radicale del collo e la dissezione radicale del collo modificata sono i trattamenti accettabili per i casi in cui i linfonodi del collo risultano clinicamente positivi (+ N); la scelta di questa tecnica chirurgica dipende dal coinvolgimento o meno di strutture come il nervo accessorio spinale, la vena giugulare esterna ed il muscolo sternocleidomastoideo. In conclusione, una dissezione sovraomoioidea dei linfonodi del collo è giustificata nel trattamento del carcinoma a cellule squamose della lingua con linfonodi cervicali clinicamente negativi. La dissezione radicale del collo o radicale modificata sembra essere necessaria in tutti i casi di positività del linfonodi laterocervicali, indipendentemente dalle dimensione del tumore e dalla posizione della lesione nella cavità orale.

the choice of this surgical technique depends on the involvement or not of structures as accessory nerve, external jugular, and sternocleidomastoid muscle. In conclusion, supra-omohyoid neck dissection is justified in the treatment of squamous cell carcinoma of the tongue with clinically negative neck.

Radical neck dissection or modified radical neck dissection appears to be necessary in all cases with clinically positive neck, regardless tumour size and position of the lesion into the oral cavity.

Bibliografia - *References*

1. *Balakirski G, Hölzle F, Megahed M. Squamous cell carcinoma as the most common oral carcinoma. Diagnosis and therapy. Hautarzt. 2014 May;65(5):390-2. doi: 10.1007/s00105-014-2790-7. German. PubMed PMID: 24820795.*
2. *Update on current care guidelines: oral cancer. Duodecim. 2012;128(7):770-1. Review. Finnish. PubMed PMID: 22612027.*
3. *Medina JE, Byers RM. Supraomohyoid neck dissection: rationale, indications, and surgical technique. Head Neck. 1989 Mar-Apr;11(2):111-22. PubMed PMID: 2722487.*
4. *Liao CT, Lin CY, Fan KH, Wang HM, Ng SH, Lee LY, Hsueh C, Chen IH, Huang SF, Kang CJ, Yen TC. Identification of a high-risk group among patients with oral cavity squamous cell carcinoma and pT1-2N0 disease. Int J RadiatOncolBiol Phys. 2012 Jan 1;82(1):284-90. doi: 10.1016/j.ijrobp.2010.09.036. Epub 2010 Nov 13. PubMed PMID: 21075550.*
5. *Blomberg MH, Bilde A, von Buchwald C. Treatment of patients with oral squamous cell carcinomas (T1-T2N0M0). Initial experiences with national guidelines. UgeskrLaeger. 2007 Jun 4;169(23):2207-10. Danish. PubMed PMID: 17592688.*
6. *Liang L, Zhang T, Kong Q, Liang J, Liao G. A meta-analysis on selective versus comprehensive neck dissection in oral squamous cell carcinoma patients with clinically node-positive neck. Oral Oncol. 2015 Dec;51(12):1076-81. doi: 10.1016/j.oraloncology.2015.10.005. Epub 2015 Oct 23. Review. PubMed PMID:26500065.*
7. *Hasegawa Y, Saikawa M. Update on the classification and nomenclature system for neck dissection: revisions proposed by the Japan Neck Dissection Study Group. Int J ClinOncol. 2010 Feb;15(1):5-12. doi: 10.1007/s10147-009-0019-z. Epub 2010 Jan 27. PubMed PMID: 20107866.*
8. *Lam KH. The role of neck dissection in head and neck mucosal squamous cancer. Aust N Z J Surg. 1999 Dec;69(12):865-70. Review. PubMed PMID: 10613286.*
9. *Byers RM, El-Naggar AK, Lee YY, Rao B, Fornage B, Terry NH, Sample D, Hankins P, Smith TL, Wolf PJ. Can we detect or predict the presence of occult nodal metastases in patients with squamous carcinoma of the oral tongue?Head Neck. 1998 Mar;20(2):138-44. PubMed PMID: 9484945.*

Abstract

Il trattamento delle aree linfatiche del collo nei tumori maligni della parotide

Cervical node managment in parotid gland tumor

O. G. Dell'Aversana

Dipartimento Testa collo, UOC di Chirurgia Maxillo-Facciale, AOU Policlinico Federico II, Napoli

I tumori delle ghiandole salivari rappresentano circa il 6% di tutte le neoplasie maligne della testa e del collo. Sono stati descritti 23 deversi istotipi con differenti comportamenti biologici. Tra tutte le neoplasie delle ghiandole salivari una percentuale che varia tra il 64 e l'80% origina dalla ghiandola parotide con un 15- 32% di malignità1. La resezione completa seguita da radioterapia postoperatoria è il cardine del trattamento per i pazienti con caratteristiche ad alto rischio (Elevato valore T clinico, alto grado patologico, o un margine chirurgico positivo) per ridurre la probabilità di recidiva locale e/o locoregionale

La presenza di metastasi ai linfonodi cervicali è stata segnalata come un importante fattore prognostico nei pazienti con tumori parotidei2. Tumore di alto grado, estensione extraparotidea, dimensione del tumore > 4 centimetri e coinvolgimento del nervo facciale sono associati ad elevato interessamento linfonodale laterocervicale3. Nei pazienti che presentano positività clinica del collo un linfoadenectomia laterocervicale è giustificata4. Tra i pazienti con collo negativo clinicamente, è stata segnalata una percentuale del 20-48% di metastasi occulte5,6. Le indicazioni per il trattamento delle aree linfatiche del collo (ND) non sono ben definite a causa della bassa incidenza di queste neoplasie.

Shinomiya H et al nel loro studio hanno riportato che un alto grado patologico, neoplasie cT3/ T4 e paralisi del facciale erano significativi fattori di rischio per le metastasi

Salivary gland cancers represent about 6% of all head and neck malignant neoplasms, comprising 23 pathological types with differing biological behavior. Between 64 and 80% of all salivary gland neoplasms araise from the parotid gland with a 15– 32% of malignancy1. Complete resection followed by postoperative radiation is the mainstay of treatment for patients with high-risk features (advanced clinical T classification, pathological high grade, or a positive or close surgical margin) to reduce the likelihood of local and neck lymph node relapse.

Metastasis to cervical lymph nodes has been reported as a major prognostic factor in patients with parotid cancers2. High-grade tumor, extraparotid extension, a tumor size > 4 cm and facial nerve involvement are associated with nodal disease3. In patients who present with clinically positive neck disease, total neck dissection is warranted4. Among patients with clinically negative neck disease, there have been reported 20–48% with occult metastasis5,6. The indications for and the extent of neck dissection (ND) for clinically N patients are not well defined due to the low incidence of this cancer.

Shinomiya H et al in their study reported that a high pathological grade, cT3/T4 tumor and facial palsy were significant risk factors for occult metastasis in cN0 patient. They found that the distribution of occult lymph node metastasis was limited to intraparotid lymph nodes and level I / II supporting the prophylactic neck dissection including levels I / II and V, I / II / III and upper V for patients at high risk for occult lymph node metastasis7.

occulte in pazienti CN0. Essi hanno riportato che la distribuzione di metastasi occulte linfonodali è stata riscontrata ai linfonodi intraparotidei e ai livelli I / II a sostegno della dissezione del collo profilattica comprensiva dei livelli I / II e V, I / II / III e V alto per i pazienti ad alto rischio di metastasi linfonodali occulte 7.

Chen et al ha mostrato come la radioterapia postoperatoria previene le recidive nodali soprattutto per i pazienti selezionati ad alto rischio di fallimento locale e locoregionale8. In conclusione la MRND (livelli di I-V) è consigliata per i pazienti cN+ e la END è fortemente raccomandata per i pazienti cT3N0 / T4N0 rispettivamente. ND profilattica dovrebbe includere almeno i livelli I / II.

Chen et al showed how the postoperative radiation therapy prevents nodal relapses especially for select patients at high risk for regional failure8. In conclusion MRND (levels I–V) is recommended for cN+ patients, and END is strongly recommended for cT3N0/T4N0 patients. Prophylactic ND should include at least level I/II.

Bibliografia - *References*

1. *Barnes L, Eveson JW, Reichart P, Sidransky D. World health organization classification of tumours. Pathology and genetics of head and neck tumours. Lyon: IARC Press; 2005. p. 209–74.*
2. *Lima RA, Tavares MR, Dias FL, Kligerman J, Nascimento MF, Barbosa MM, et al. Clinical prognostic factors in malignant parotid gland tumors. Otolaryngol Head Neck Surg 2005;133:702–8.*
3. *Regis De Brito Santos I, Kowalski LP, Cavalcante De Araujo V, Flavia Logullo A, Magrin J. Multivariate analysis of risk factors for neck metastases in surgically treated parotid carcinomas. Arch Otolaryngol Head Neck Surg 2001;127:56–60.*
4. *Ali S, Palmer FL, DiLorenzo M, Shah JP, Patel SG, Ganly I. Treatment of the neck in carcinoma of the parotid gland. Ann Surg Oncol 2014; 21:3042–8.*
5. *Zba¨ren P, Schu¨pbach J, Nuyens M, Stauffer E. Elective neck dissection versus observation in primary parotid carcinoma. Otolaryngol Head Neck Surg 2005;132:387–91.*
6. *Kelley DJ, Spiro RH. Management of the neck in parotid carcinoma. Am J Surg 1996;172:695–7.*
7. *Shinomiya H, Otsuki N, Yamashita D, Nibu KI. Patterns of lymph node metastasis of parotid cancer. Auris Nasus Larynx. 2015 Dec 3. pii: S0385-8146(15)00242-4.*
8. *Chen AM, Garcia J, Lee NY, Bucci MK, Eisele DW. Patterns of nodal relapse after surgery and postoperative radiation therapy for carcinomas of the major and minor salivary glands: what is the role of elective neck irradiation? Int J Radiat Oncol Biol Phys 2007;67:988–94.*

STORZ
KARL STORZ — ENDOSKOPE

Abstract

Diagnostica radiologica: TAC e RMN nelle metastasi linfonodali cervicali

CT and MRI in cervical lymph node metastases

A.A. Diano, M. Tecame, M. Muto

UOC di Neuroradiologia. Osped. "A.Cardarelli", Napoli

Dei circa 600 linfonodi presenti nel corpo umano, quelli periferici, localizzati nel tessuto sotto-cutaneo possono essere palpati se vanno incontro ad un incremento delle loro dimensioni, condizione che usualmente viene definita con il termine di linfo-adenopatia (LAP).Il 75% delle LAP sono localizzate, di queste, più del 50% interessano il distretto testa/collo.Con la TC e/o con la RM possono essere diagnosticati piccoli linfonodi patologici o quelli non palpabili per la sede (es. quelli retro-faringei e quelli situati profondamente al muscolo sterno-cleido-mastoideo), sulla base della forma, dimensioni, necrosi, od altri criteri. L'ecografia è preferita in età pediatrica per l'assenza di radiazioni e rappresenta la metodica di prima scelta come guida alle procedure bioptiche per la diagnosi citologica. La TC e la RM sono metodiche fra loro complementari e, rispetto all'ecografia, godono di un maggiore dettaglio anatomico con migliore definizione del numero, forma, struttura interna e caratteristiche di impregnazione con il contrasto, nonché una migliore valutazione del tessuto peri-nodale. L'uso di tecniche di acquisizione specifiche in RM, quali la diffusione ed il trasferimento di magnetizzazione, possono migliorare l'accuratezza diagnostica della metodica e rendere possibile una discriminazione fra una LAP benigna rispetto a quella metastatica.La PET/TC ha dimostrato una accuratezza diagnostica superiore alle altre modalità di imaging nel controllo dopo terapia e nei linfomi Hodgkin modificando lo staging

Of the approximately 600 lymph nodes in the human body, the peripheral, localized in ubcutaneous tissuecan be palpated if undergo an increase in their size,this condition that is usually defined by the term lymphatic lymphadenopathy (LAP). 75% ofLAP are located, more than the 50% of these interest to the district head/neck. With CT and/orMRI can be diagnosed pathological smalllymph nodes or non-palpable due to the location(Eg. Those retro-pharyngeal and those located deep in the muscle sterno-cleido mastoid),shape, size, necrosis, or other criteria. Ultrasonography is preferred for pediatric patients cause ofthe absence of radiation and represents the method ofchoice as a guide to bioptical proceduresfor cytological diagnosis. CT and MRI methods are complementary to each other and,compared with ultrasound, enjoy a greater anatomical detail with better definition of thenumber, shape, internal structure and characteristics of impregnation with the contrast, as well as abetter assessment of tissue peri-nodal. The use of specific MRI acquisition techniques,such as the diffusion and transfer of magnetization, can improve the accuracydiagnostic accuracy and can make a discrimination between a benign LAP compared with a metastatic one. PET/CT showed a diagnostic accuracy superior to othersimaging modalities in controls and after therapy and in Hodgkin's, changing the initial staging in asignificant percentage of patients. Theused diagnostic criteria to characterize the lymph nodes are based on size, morphology, shape, margins,internal structure and distribution. The normal lymph nodes,in CT images, appears iso o

iniziale in una significativa percentuale di pazienti.I criteri utilizzati mediante la diagnostica per immagini per caratterizzare i linfonodi si basano sulle dimensioni, morfologia, forma, margini, struttura interna e distribuzione. I linfonodi normali, alla TC, appaiono iso o ipodensi rispetto ai piani muscolari circostanti con una caratteristica forma a "fagiolo", alla RM mostrano un segnale intermedio in T1 e da intermedio ad elevato in T2. Dopo infusione di contrasto iodato alla TC e paramagnetico alla RM, con entrambe le metodiche, si osserva una "impregnazione" discreta ed omogenea. Una localizzazione metastatica al linfonodo può rimpiazzare il normale tessuto adiposo dell'ilo e può provocare fenomeni di necrosi, degenerazione cistica, calcificazione o impregnazione patologica. Una infiltrazione neoplastica può espandere la capsula e far assumere un morfologia tondeggiante, da ritenere sospetta. Attenzione deve essere posta, tuttavia, nell'interpretare questi reperti, se il linfonodo è stato sottoposto di recente ad una biopsia o trattamento radiante per possibili fenomeni di infiammazione reattiva dei tessuti peri-nodali.Riguardo le dimensioni, un linfonodo viene, in genere, considerato normale se misura meno di un centimetro di diametro, tuttavia questo valore risente di ampia variabilità per età e distretto anatomico. Il diametro normale nell'adulto aumenta fino ad 1,5cm. per i linfonodi del collo compresi nel livello I°B e II°A perché si ritiene che il drenaggio linfatico da aree spesso soggette a processi infiammatori quali i denti, gengive, tonsille, faringe, più spesso può provocare una linfo-adenopatia reattiva.

Una volta accertata la presenza di una linfadenopatia, bisogna classificarla sulla base della sede e della stadiazione. Il metodo più frequentemente impiegato per localizzare i vari gruppi linfonodali del collo sulle immagini nei piani assiali è quello introdotto da Som ed altri in studi eseguiti con TC ed RM in pazienti affetti da adenopatie metastatiche (AJR 2000), mediante il quale vengono riconosciuti 7 livelli ognuno dei quali rappresenta area di drenaggio linfatico di una specifica sede.

hypodense compared withsurrounding muscle plans with a characteristic shape of a "bean", MRI show aintermediate signal in T1 and high o intermediate in T2. After infusion of iodine contrast in CT andparamagnetic MRI, with both methods, there is a discreet andhomogeneous enahancement. Metastatic lymph node localization can replace the normal adipose tissueof the hilum and can cause necrosis, cystic degeneration, calcification orpathological enhancement. A neoplastic infiltration can expand the capsule assume a round morphology. We should take care, however, in interpreting thesefindings, if the lymph node was recently subjected to a biopsy or radiation treatment forpossible phenomena of reactive inflammation of peri-nodal tissue. Regarding the dimensions, alymph node is usually considered normal if it measures less than one centimeter of diameter,However, this value is affected by variation, age and anatomical region. The normal diameterin adults increases to 1.5 cm. for lymph nodes of the neck included in Level I°A and II° B, becauseit is believed that they are often subjected by lymphatic drainage from areas often subject to inflammatory processes such as teeth,gums, tonsils, pharynx, more often can cause a reactive lymph adenopathy.

When known the presence of lymphadenopathy, you have to classify it basing on the seat and staging. The most frequently used method to locate the various lymph node groups of theNeck on the images in the axial plane is introduced by Som and others in studies performed with TCand MR in patients with metastatic adenopathies (AJR 2000), theyrecognized 7 levels each of which is lymphatic drainage area of a specific localization.

About staging "N", the US Commission on Cancer (AJCC), has established avalid system for cancers of the larynx, hypopharynx, oropharynx, oral cavity and paranasal sinuses. The given score comes from a combination of clinical, radiological surveys and datapathological.

Despite imaging modalities, including ultrasound and PET/CT, play a rolefundamental for a correct therapeutic approach, especially in patients with clinical stageN0, none of them possess a specificity of 100% (possibility of false negatives). To improvethe negative predictive value was proposed the cyto-aspirated eco-driving on a lymph

Riguardo la stadiazione "N", la Commissione Americana sul Cancro (AJCC), ha stabilito un sistema valido per i tumori del laringe, ipofaringe, orofaringe, cavità orale e seni paranasali. Il punteggio assegnato scaturisce da una combinazione dell'esame clinico, rilievi radiologici e dati patologici.

Nonostante le metodiche di immagine, compresa l'ecografia e la PET/TC, rivestano un ruolo fondamentale ai fini di una corretta condotta terapeutica, soprattutto in pazienti con stadio clinico N0, nessuna di esse possiede una specificità del 100% (possibilità di falsi negativi). Per migliorare il valore predittivo negativo è stato proposto il cito-aspirato eco-guidato su un linfonodo "sentinella", individuato mediante iniezione intra o peri-tumorale (tumore primitivo) di un radio-isotopo e successiva individuazione del tracciante nel linfonodo con esame scintigrafico

In conclusione, le varie metodiche di "imaging" ed in particolare la TC e la RM, per un corretto inquadramento di una neoplasia della regione testa-collo,oltre ad identificare e descrivere il tumore primitivo, devono rispondere ai seguenti quesiti: ricerca sistematica di linfonodi specie nelle sedi di fisiologico drenaggio,loro classificazione in base alla sede e descrizione dei reperti necessari alla stadiazione (dimensioni, forma, numero, diffusione extra-nodale, ecc.).

node"Sentinel", identified by injection intra or peri-tumor (primary tumor) of a radioisotope and subsequent identification of the tracer in the lymph node scintigraphy.

In conclusion, the various methods of "imaging" and in particular the CT, and MRI, for a correct classification of malignancy of the head and neck, as well as identify and describe the primitive tumor, they must answer the following questions: systematic search of lymph nodes especially in physiological drainage sites, classifying them according to location and description of the staging caractheristics (size, shape, number, extra-nodal spread, etc.).

Bibliografia - *References*

1. *Curtin HD, Ishwaran H, Mancuso AA, Dalley RW, Caudry DJ, McNeil BJ. Comparison of CT and MR imaging in staging of neck metastases. Radiology 1998; 207:123–130.*
2. *Jenny K. Hoang, JyotsnaVanka, Benjamin J. Ludwig and Christine M. Glastonbury. Evaluation of Cervical Lymph Nodes in Head and Neck Cancer With CT and MRI: Tips, Traps, and a Systematic Approach. AJR:200, January 2013.*
3. *NohaAbdElShafyElSaid, Omnia Mokhtar Mohamed Nada, YomnaSamehHabib, et al. nsourKhalifa. Diagnostic accuracy of diffusion weighted MRI in cervical lymphadenopathy cases correlated with pathology results.The Egyptian Journal of Radiology and Nuclear Medicine (2014) 45, 1115–1125.*
4. *Peter M. Som, Hugh D. Curtin and Anthony A. Mancuso. Imaging-Based Nodal Classification for Evaluation of Neck Metastatic Adenopathy.AJR Am J Roentgenol. 2000 Mar;174(3):837-44.*
5. *Combination of Helical CT and Doppler Sonography in the Follow-up of Patients with Clinical N0 Stage Neck Disease and Oral Cancer.AJNR Am J Neuroradiol24:312–318, March 2003.*
6. *American College of Radiology ACR Appropriateness Criteria. Date of origin: 2009Last review date: 2012.*

Abstract

Head and neck squamous cell carcinoma: histopathological parameters of aggressive behaviour

A. Ronchi, M. Montella, I. Panarese, G. Roccuzzo, R. Franco

Pathology Unit, Second University of Naples

Oral cavity and oropharyngeal squamous cell carcinoma (OPSCC) is a highly relevant problem of global public health: it is the most common type of malignancy in head and neck and one of the 10 most common cancers worldwide. According to the most recent GLOBOCAN estimates, in WHO Europe region from 2012 to 2015 there was an overall increment in incidence and mortality rates caused by OPSCC, particularly in some regions that have exhibited markedly increasing trends (eg, Iceland, Italy, Finland, and Ireland). Despite significant inter- and intra-tumor heterogeneity, most patients are treated with a standardized therapeutic approach and Cetuximab, an anti-epidermal growth factor receptor gene EGFR-targeted agent, is the only approved targeted therapy for patients with OPSCC. Today, the management of patients with OPSCC is based on classical histologic parameters such as TNM, but new molecular and cell markers are being investigated to improve treatment and survival. Among these HPV represents the most promising, but only applicable for prognosis stratification of patients and not for therapy selection. Thus EGFR overexpression, EGFR gene copy gain, bcl2 expression, DNA repair deregulation and Cyclin D1 have been demonstrated a possible prognostic factors, but with homogenous resuls. Finally molecular classification of four classes of OPSCC seems to define the nature and the biological origin of oral-pharingeal carcinogenesis, suggesting biological targets for therapeutic intervention.

References

1. *Weiss J, et al. Expert Rev Anticancer Therapy 2014; 14(2):229*
2. *Chung CH, et al. JCO 2006; 24(25): 4170*


amplifon

Frontiera ORL

Frontiera ORL pubblica le migliori esperienze nel campo delle scienze mediche e chirurgiche concernenti soprattutto la patologia testa-collo. Promuove l'interazione tra professionisti sul territorio nazionale e internazionale, oltre che l'organizzazione di corsi e convegni.

Frontier ORL publishes the best experiences in the field of medical sciences and surgical pathology on the head and neck. Promoting interaction between professionists on national and international territory.

Si ringraziano gli **sponsor** che hanno dimostrato interesse e fiducia nel progetto, offrendo il proprio prezioso contributo.
Il materiale pubblicato è visionabile on line all'indirizzo www.frontieraorl.it

Thanks to the **sponsors** *who proved their interest and trust in this project, offering their own contribuition. Materials can be consulted at www.frontieraorl.it*



L'UDITO A 360°

Ponto Freedom of Choice

oticon MEDICAL | Because sound matters

Impianti cocleari e Protesi Impiantabili

SENTIRE E CAPIRE



PER UN UDITO TOTALE

INIUM WIRELESS



AUDMET S.R.L. • TEL. +39 049 720760 • FAX +39 049 720900 • PADOVA@OTICONMEDICAL.COM