ISSN 2038-4793

Frontiera ORL

Periodico di Otorinolaringologia, Patologia Cervico Facciale, Audiologia e Foniatria

Periodic of otolaryngology, cervico-facial pathology, audiology and speech therapy

Distribuzione gratuita - Anno V, N. 1 - gennaio/marzo 2014
Free press - Year V, N. 1 - january/march 2014

www.frontieraorl.it

In questo numero... *In this number...*

Impianti cocleari ed all'orecchio medio:
la nostra esperienza con la tecnica "the down-up bone bridge approach"
Cochlear and middle ear implants: our experience with the down-up bone bridge approach
F. Achena, A. Achena 3

Screening neonatale universale dell'udito.
Esperienza in un ospedale italiano: metodi e aspetti epidemiologici
Newborn Hearing screening.
Experience in Italian Hospital: methods and epidemiological aspects
E. Milazzo, F. Candido, N. Rondina, E. Di Crescenzo, E. Battisti,
C. Cingolani, D. Giardini, G. Latini, E. Gentile, N. Vitelli, G. Migliori 10

Laringofissura anteriore con innesto di cartilagine tiroidea in pazienti adulti
Laryngeal anterior split with thyroid cartilage graft in adult patients
G. Stok, M. A. Caldez García, M. L. Rospide 14

Metastasi mandibolare di un carcinoma renale: case report
Mandibular metastasis from renal cell carcinoma: a case report
A. Mardassi, N. Mathlouthi, S. Nefzaoui, S. Mezri,
C. Zgolli, G. Chebbi, R. Ben Mhamed, K. Akkari, S. Benzarti 19

Case report: Laringocele gigante misto
Case report: giant mixed laryngocele
O. Marotta, F. Catapano, M. Cocchiarella, C. Crisci, C. Di Meo 23

... nel precedente *... in the previous number*

Il ruolo della chirurgia del sacco endolinfatico
nel trattamento della malattia di Ménière
The surgery's role in the treatment of endolymphatic sac in meniere's disease
G. N. Frau

Effetti dell'adenotonsillectomia sulla funzione vocale
Effect of adenotonsillectomyon vocal function
B. Iorio, T. Abate, M. Landi, G. Del Santo, M. Iengo, M. Mesolella

Presenza di HPV ad alto rischio in 10 casi di carcinoma laringeo
High risk HPV presence in ten cases of laringeal carcinoma
P. Fierro, G. Barba, F. Maiello, M.C. D'Ambrosio, A. Menna, I. Diomaiuto, G. Tortoriello

Vertigine Parossistica Posizionale Benigna: una panoramica
Benign Paroxysmal Positional Vertigo: an overview
L. Califano, M. G. Melillo, F. Salafia, S. Mazzone

Case report di decorso anomalo del nervo facciale
con obliterazione totale della finestra ovale
Unexpected course of facial nerve with obliteration of the oval window: case report
O. Marotta, M. Cocchiarella, C. Di Meo, C. Crisci,
F. Catapano, A. Montalbano A. Bernardo

Frontiera ORL

Periodico trimestrale
rivolto alla classe medica
Quarterly magazine for medical class

Direttore editoriale/Editor
Ortensio Marotta

Coordinatore di redazione
Editorial Coordinator
Vito Marotta

Direttore responsabile/Editor chief
Loredana Guida

Hanno partecipato a questo numero
F. Achena, A. Achena, E. Milazzo,
F. Candido, N. Rondina, E. Di Crescenzo,
E. Battisti, C. Cingolani, D. Giardini,
G. Latini, E. Gentile, N. Vitelli,
G. Migliori, G. Stok, M. A. Caldez García,
M. L. Rospide, A. Mardassi, N. Mathlouthi,
S. Nefzaoui, S. Mezri, C. Zgolli, G. Chebbi,
R. Ben Mhamed, K. Akkari, S. Benzarti,
O. Marotta, F. Catapano, M. Cocchiarella,
C. Crisci, C. Di Meo

Redazione/Editorial office
Via Fuga, 64 - Caserta

Dialogo con i lettori/
Dialogue with readers
Ortensio Marotta
ortensio.marotta@alice.it
339.6681530
Direttore UOC di
Otorinolaringoiatria,
AORN "S. Anna e S. Sebastiano",
Caserta

Realizzazione editoriale/Production
guidaediting
guidalor@gmail.com
328.3090442

Anno V, N. 1
gennaio/marzo 2014
Registrazione/Registrated
Tribunale di S. Maria Capua Vetere
n°765 del 22/06/2010

Info: www.frontieraorl.it
frontieraorl@gmail.com

Frontiera ORL è inserita:

- in DOAJ (*Directory of Open Access Journals, http://www.doaj.org*)
- nel database mondiale delle riviste on-line
- nell'elenco delle riviste scientifiche italiane
- nel database locale della biblioteca digitale SFX (*Sistema Bibliotecario di Ateneo*) a disposizione dell'Università di Napoli "Federico II"
- il titolo "*Frontiera ORL*" è inserito, da tempo, nell'autorevole ACNP (*Archivio Collettivo Nazionale dei Periodici*)

is included:

- in DOAJ (*Directory of Open Access Journals, http://www.doaj.org*)
- in the global database of Italian scientific journal on-line
- in the italian scientific journals
- in the digital library SFX (*university library system*) fully accessible to the University of Naples "Federico II"
- the title "*Frontiera ORL*" is included in the ACNP (*Periodicals Archive National Collective*)

Impianti cocleari ed all'orecchio medio: la nostra esperienza con la tecnica "the down-up bone bridge approach"

Cochlear and middle ear implants: our experience with "the down-up bone bridge approach"

F. Achena, A. Achena

U.O.C. di Otorinolaringoiatria, P.O. CTO, Iglesias, Italia

Abstract

L'autore descrive la nuova procedura chirurgica "the down-up bone bridge approach", da lui adottata per il fissaggio sia degli impianti cocleari (IC) che di alcune protesi acustiche impiantabili all'orecchio medio (VSB), senza che sia necessario l'utilizzo di punti di sutura. Il nome della suddetta tecnica deriva dalla necessità di creare un ponte osseo tra la cavità mastoidea da un lato ed il letto osseo creato per l'alloggiamento dell'impianto dall'altro. Il ponte osseo viene inizialmente interrotto nella sua porzione superiore (bone bridge down) e quindi ricostruito nelle fasi finali dell'intervento (bone bridge up) con polvere d'osso. Si descrivono i tempi della tecnica chirurgica. La casistica consta di un campione di 53 pazienti, 3 casi bilaterali (56 orecchie) tutti sottoposti alla tecnica "the down-up bone bridge approach" sia per l'applicazione di IC che di VSB presso la U.O.C. di Otorinolaringoiatria del P.O. CTO di Iglesias.

Tutti i pazienti sono stati impiantati con successo, non si sono verificate complicanze a carico della ferita chirurgica ne estrusioni dell'impianto. Il follow-up era compreso tra 6 mesi e 4,5 anni, media 2,1 anni. Attualmente tutti i pazienti così impiantati utilizzano il presidio protesico a tempo pieno. In conclusione la nostra tecnica "the down-up bone bridge approach" ha dimostrato una minore morbidità rispetto ad altre tecniche chirurgiche convenzionali, una grande sicurezza nel tempo oltre che semplicità di esecuzione.

Introduzione

A partire dagli anni '80, con l'avvento dell'impianto cocleare multicanale (1, 2), gli otologi hanno avuto a disposizione una ottima opzione terapeutica per la cura della sordità severa/profonda. Gli apparecchi acustici digitali di ultima generazione, d'altro canto, hanno rappresentato sinora il "gold standard" per la riabilitazione delle ipoacusie neurosensoriali di media-grave entità, ciononostante alcuni apparecchi acustici impiantabili quali il Vibrant Sound Bridge ® (Med-El), si son ritagliati nel tempo, un

Abstract

The author describes a new method, the bone bridge down-up approach, to secure the cochlear and middle ear implants without a tie-down ligature. The surgical procedure's name "the down/up bone bridge approach" is a consequence of the necessity to create between the mastoid cavity and the bony well for the implant insertion, a bone bridge. This is initially breakdown superiorly (down bone bridge) and then rebuilt with bone pate (up bone bridge). Study Design: technical description with cases reports and surgical outcomes. Materials: 53 patients (56 ears – 3 cases bilateral) submitted at the surgical approach for cochlear and middle ear implantation by the author at the ENT Department of Iglesias were studied. Results: all patients were successfully implanted by the down/up bone bridge approach, wound healing was uneventful in all cases. At follow-up (mean 2,1 years, range 6 months – 4,5 years) no migration of the receiver-stimulator were observed. At the moment all recipients are full-time users of the device. Conclusion: with the down/up bone bridge approach it's possible to achieve reduced surgical morbidity and moreover it shows to be a safe and easily reproducible surgical procedure.

Introduction

The advent of multichannel cochlear implant in the 1980s (1, 2) gave to the otologysts in the last 30 years, an excellent option in the treatment of patients with bilateral profound to severe sensorineural hearing loss. On the other hand today, although hearing aids are the devices of choice for patients with a sensorineural hearing loss, however new alternatives such as implantable middle ear hearing devices, have been developed and are now available for these patients. In particular in those patients with a moderate to severe sensorineural hearing loss and lack of benefit from a traditional hearing aid, the Vibrant Sound Bridge® (Med-El) cut out an important role.

Concerning the surgical approach, after the firsts more invasive procedures (3), during the past years, several minimal invasive approaches have been proposed for the fashioning of the bony recess and fixation of cochlear and middle ear implants by different authors in various countries (4, 8). We recently

■ *Indirizzo per corrispondenza / Address for corrispondence: F. Achena - U.O.C. di Otorinolaringoiatria, P.O. CTO, Iglesias, Italia*
E-mail: dottachena@tiscali.it

ruolo sempre più importante come alternativa terapeutica ai suddetti apparecchi acustici convenzionali.

Per quanto riguarda le tecniche chirurgiche adottate per l'applicazione degli impianti cocleari o all'orecchio medio, dopo le iniziali tecniche abbastanza invasive, incisione a C di tipo otoneurochirurgica, incisione endoaurale allargata (3), nel recente passato, diversi approcci chirurgici di tipo mini-invasivo sono stati proposti per l'applicazione e l'alloggiamento degli impianti cocleari (4, 8). Noi recentemente abbiamo messo a punto una nuova metodica chirurgica per l'alloggiamento in sicurezza sia degli impianti cocleari (IC) che del Vibrant Sound Bridge (VSB) senza l'applicazione di punti di sutura di ancoraggio. Abbiamo chiamato la procedura "the down-up bone bridge approach"(9), che si è rivelata efficace nelle nostre mani e riteniamo possa essere utile anche per altri otochirurghi che volessero utilizzarla. Lo scopo del nostro lavoro è stato quello di dibattere circa le indicazioni, la riabilitazione, il trattamento chirurgico in pazienti operati col IC multicanale o con il VSB presentando i risultati ottenuti presso la UOC di otorinolaringoiatria di Iglesias.

Materiali e metodi

La nostra casistica consta di 53 pazienti (56 orecchie, 3 casi bilaterali) operati presso la UOC di Otorinolaringoiatria di Iglesias dal gennaio 2008 al maggio 2013. Si trattava di 29 maschi e 24 femmine di età compresa tra i 6 ed i 79 anni, età media 40,5 anni, tutti sottoposti ad intervento con la procedura del "down-up bone bridge approach". Fra questi, 30 pazienti sono stati operati per IC con il Nucleus Freedom® della Cochlear. Per quanto concerne l'etiologia, nella maggior parte dei casi si trattava di ipoacusia idiopatica ad andamento progressivo, in 1 caso di Sindrome di Turner, in 4 pazienti di otosclerosi coclearizzata, in un caso di sordità postraumatica, in 2 casi di sordità congenita. La sordità era prelinguale in 6 casi, postlinguale nei rimanenti. L'array elettrodico è stato introdotto completamente all'interno della coclea in tutti i pazienti eccetto che nella paziente affetta da sindrome di Turner. In quest'ultimo caso per un problema di ipoplasia cocleare è stato possibile introdurre con successo 15 elettrodi.

Per quanto concerne gli altri 23 pazienti (tutti adulti - 1 caso bilaterale) sono stati impiantati con l'impianto all'orecchio medio VSB. In 18 di questi l'FMT è stato agganciato al processo lungo dell'incudine, in 4 casi alla finestra rotonda e nei rimanenti 2 tra il capitello e la crus posteriore della staffa. Per quanto concerne le indicazioni audiologiche nei pazienti trattati con IC, si trattava in tutti i casi di ipoacusie neurosensoriali severe (soglia uditiva ≥ 75 dB per le Fz 500-1000-2000 Hz) o profonde (soglia uditiva ≥ 90 dB per le Fz 500-1000-2000 Hz), la discriminazione vocale era ≤ al 50% a 65 dB SPL in pazienti con apparecchio acustico inserito binauralmente. Riguardo i pazienti trattati con VSB, in 18 casi si tratta-

developed a new method, to secure the cochlear and middle ear implants without a tie-down ligature, we called the down/up bone bridge approach (9) that works well for us and that we feel could be useful to others. The purpose of our article is to debate about indications, rehabilitation, surgical management in patients treated with multichannel CI and VSB and to present our experience about these patients at the ENT department of CTO hospital in Iglesias.

Materials and methods

From January 2008 to May 2013 53 patients, 3 cases bilateral (56 ears) 29 males and 24 females. were operated on at the ENT Department of Iglesias with the down-up bone bridge approach, age ranged between 6 and 79 years, mean age at implantation 40,5 years. Among them, 30 patients (21 adults and 9 children, 2 case bilateral) underwent cochlear implantation with the Nucleus®Freedom cochlear implant with Contour Advance™ Electrode. In most of them the aetiology was progressive idiopathic hearing loss (HL), in 1 case it was a Turner's syndrome, in 4 cases a progressive otosclerosis, in 1 case post-traumatic HL; there were 2 cases congenitally. In 6 cases the HL was pre-lingual in all the other cases post-lingual. The array was fully introduced in the cochlea in all cases except in the patients with the Turner's syndrome in whom, consequently to cochlear hypoplasia, just 15 electrodes were introduced successfully

The other 23 patients (all were adults, 1 case bilateral) received The Vibrant® Soundbridge™ (Vibrant Med-El) middle ear implant, in 18 of wich the Fmt was clipped onto the long process of the incus, in 4 patients the Fmt was placed in the round window niche and in two cases the Fmt was clipped between the stapes posterior branch and capitolum.

The audiological indication for cochlear implant patients was the sensorineural hearing loss from severe (pure tone thresholds for frequency 500-1000-200 Hz ≥75 dB) to profound (pure tone thresholds for frequency 500-1000-200 Hz ≥90 dB), speech score should be ≤ 50% at 65 db SPL in the best aided condition. In the vibrant sound bridge (VSB) patients the audiological indication was the presence of moderate to severe sensorineural hearing loss in 8 cases and the presence of mixed hearing loss in the other 4 cases.

The follow-up period ranged from 6 months to 4,5 years, mean 2,1 years, after implantation.

Surgical technique

The down-up bone bridge approach was adopted in all cases.

Under general anesthesia, shaving only extend around the hairline on the retro-auricular aria, a small modified retro-auricular incision (4-6 cm) is made (Fig. 1). The incision is enlarged postero-superiorly rather than a conventional retro-auricular incision. The periosteum is then exposed and incised superiorly, posteriorly and inferiorly, carefully elevating an anterior based flap. This surgical exposure provides an excellent access for cortical mastoidectomy, posterior tympanotomy and cochleostomy.

va di ipoacusie di media-grave entità, in 4 casi di pazienti con ipoacusia di tipo misto.

Il follow-up era compreso tra 6 mesi e 4,5 anni, follow-up medio 2,1 anni.

Tecnica chirurgica

In tutti i casi è stata utilizzata la tecnica personale del "down-up bone bridge approach". Con il paziente in narcosi, si effettua una piccola incisione (Fig. 1) retro auricolare modificata (4-6 cm), allargata postero-superiormente. Si espone il periostio che viene inciso superiormente, posteriormente ed inferiormente; si crea così un flap a cerniera anteriore. Tale campo chirurgico permette un ottimale accesso per la mastoidectomia, la timpanotomia posteriore e la cocleostomia. L'intervento prosegue con la creazione di una tasca sottoperiostale posteriore per l'alloggiamento dell'impianto. Quando si pensa di aver creato una tasca sottoperiostale le cui dimensioni siano tali da consentire l'idoneo alloggiamento dell'impianto, le stesse vengono verificate con estrema precisione tramite un modellino in silicone. Quindi seguono i tempi propri della nostra procedura "the down-up bone bridge approach":

A) viene fresato l'alloggiamento per l'impianto e la polvere d'osso viene immagazzinata con l'osteotrap bone collector omnia®. Si solleva con un retrattore la tasca così creata e si fresa l'alloggiamento osseo per l'impianto.

B) Fresando ulteriormente si mettono in comunicazione l'alloggiamento dell'impianto con la cavità mastoidea. Si crea una pendenza tale che la parte più anteriore dell'alloggiamento risulti più profonda rispetto alla parte posteriore dello stesso. L'alloggiamento osseo dell'impianto e la cavità mastoidea sono ora separate giusto da un ponte osseo che viene interrotto superiormente "down bone bridge" (Fig. 2). Tutto ciò faciliterà l'alloggiamento dell'impianto e dell'array elettrodico dall'alto verso il basso.

C) Si controlla ulteriormente la dimensione del letto osseo per l'impianto. I tempi chirurgici quali l'approccio alla finestra rotonda o la cocleostomia sono eseguiti come da procedura standard.

D) L'operazione continua con il facile alloggiamento del ricevitore-stimolatore e dell'array elettrodico attraverso l'interruzione superiore effettuata sul ponte osseo e sotto lo stesso ponte osseo (Fig. 3).

E) Il ponte osseo, previamente interrotto superiormente, viene ricostruito con la polvere d'osso conservata in precedenza "up-bone bridge". In questo modo l'impianto viene alloggiato in sicurezza senza necessità di punti di sutura (Fig. 4).

L'intervento termina con la meticolosa sutura per piani della ferita chirurgica. Si effettua quindi una medicazione compressiva a turbante che sarà rimossa il primo giorno postoperatorio.

After mastoidectomy and posterior tympanotomy have been done, a posterior pocket that just fits the receiver-stimulator is created. Using a periosteal elevator, the pericranium is elevated from the underlying bone to make a sub-pericranial pocket to accommodate the receiver-stimulator. When a pocket of sufficient size is thought to have been created, its size is checked with the implant template. Next with the new down/up bone bridge approach the surgical steps are as follow:

A) the bony recess for the implant is drilled and the bone dust is collected with the Osteotrap bone collector Omnia®. Using a retractor to elevate the created pocket, a bony well of sufficient size more anterior than usual recommended from implant companies is drilled.

B) the bony well is put in communication with the mastoid cavity by drilling. The anterior edge of the bony well is drilled more deeper than the posterior one in order to favour stabile and safer implants allocation. The bony recess and the mastoid cavity are now just separate trough a superiorly interrupted bony bridge "down bone bridge" (Fig. 2) in order to facilitate the implant and the array insertion from upper to inferior direction.

C) the bony well size is checked with a dummy device. The surgical steps like round window preparation or cochleostomy, are performed as in standard approaches;.

D) the surgical operation continue by the easy insertion of the receiver-stimulator with the electrode array trough the superior interruption and under the bone bridge (Fig. 3).

E) after insertion of receiver-stimulator in the bony recess and before doing wound closure, the superior part of the bone bridge is rebuilt with the previously collected bone pate "up bone bridge" strongly securing therefore the anterior part of the receiver-stimulator package without utilizing a tie-down ligature (Fig. 4).

The final step is the meticulous reconstitution of the periosteal layer over the implant and the subcuticular sutures utilized for skin closure. A head dressing is routinely used postoperatively and is then removed after discharge usually on the postoperative day.

Results

All patients were successfully implanted by the down/up bone bridge approach. All 22 intra cochlear electrodes in the Nucleus devices were activated in the programming of patients except in the Turner's syndrome patient in whom moreover 15 electrodes were activated.

All patients used the implant during at least 8 hours daily.

The mean pure tone threshold at 500 Hz, 1 kHz, 2 kHz and 4 kHz before implantation was 100,2 dB HL (minimum -77 dB and maximum -125 dB), speech score should be ≤ 50% at 65 dB SPL in the best aided condition.

Before the implants, no patient had been able to discriminate sentences in an open context. Similarly, none of them were able to have telephone conversations.

The mean free-field threshold from six months to two years after implant use reached 24,1 dB HL.

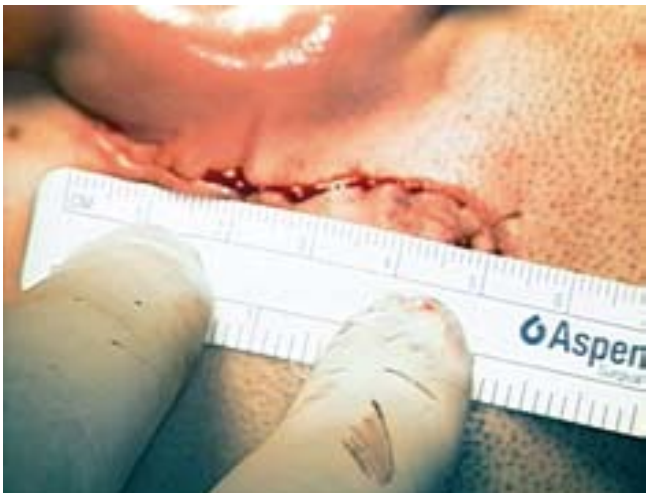

Fig. 1 La piccola incisione retroauricolare modificata (4-6 cm).
The small modified retro-auricular incision (4-6 cm).



Fig. 3 Inserimento dell'impianto e dell'array sotto il ponte osseo. A: Ponte osseo; B: Mastoide; C: Ricevitore-stimolatore e array posizionati nell'alloggiamento per l'impianto e sotto il ponte osseo.
The receiver-stimulator and electrode array insertion. A: Bone bridge; B: Mastoid cavity; C: Receiver-stimulator and electrode array allocated in the bony well and under bone bridge

Risultati

Tutti i pazienti sono stati trattati con successo con la tecnica del "down-up bone bridge approach". Nei casi operati con IC Nucleus, si è sempre riusciti ad attivare i 22 elettrodi intracocleari tranne in una paziente affetta da sindrome di Turner nella quale, tuttavia, si è riusciti ad attivare 15 elettrodi. Tutti i pazienti utilizzano l'impianto per almeno 8 ore al giorno.

La soglia tonale media prima dell'impianto per le Fz 500 Hz. 1-2-4 KHz era pari a 100,2 dB (minimo 77 dB e massimo 125 dB); la discriminazione vocale preoperatoria a 65 dB SPL era ≤ 50%. Prima dell'intervento nessun paziente era in grado di comprendere una conversazione in campo aperto o di parlare al telefono. Nei follow-up postoperatori compresi fra i 6 mesi e 2 anni la soglia tonale media in campo libero era pari a 24,1 dB HL. Nei pazienti sordi post-linguali, la discriminazione vocale in campo li-

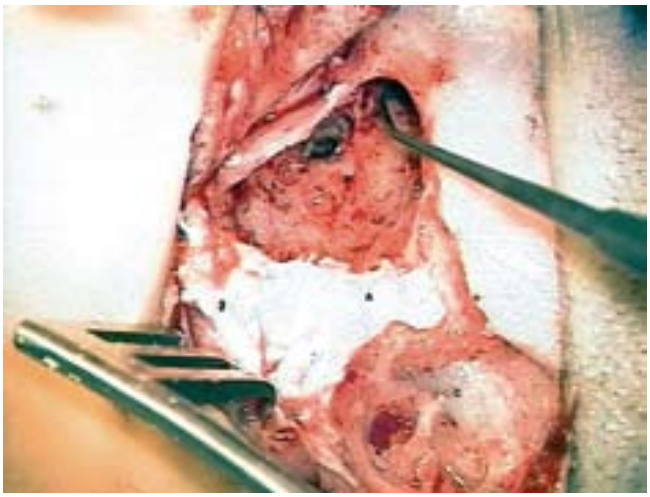

Fig. 2 Il ponte osseo interrotto superiormente "down bone bridge" tra mastoide (anteriormente) e l'alloggiamento per l'impianto (posteriormente).
The bone bridge superiorly interrupted "down bone bridge" between the mastoid cavity (anterior) and the bony well (posterior). A: Bone bridge; B: Mastoid cavity; C: Bony well.



Fig. 4 La parte anteriore del ricevitore-stimolatore e la porzione iniziale dell'array elettrodico sono saldamente assicurati sotto il ponte osseo completamente ricostruito con la polvere d'osso.
The receiver-stimulator package is strongly secured under the rebuilt bone bridge A: Bone bridge rebuilt with bone pate; B: Mastoid cavity; C: Receiver-stimulator's anterior part secured under bone bridge.

Sentence discrimination in an open context with environmental noise (Cocktail party test) reached 83% for the post-lingual deaf patients; in the 6 pre-lingual deaf patients (1 case bilateral) although the sentence discrimination in an open context was extremely variable (from 0% in 1 case to 70% in an other case) reached moreover the median of 43,3% . Telephone conversations became possible for 70% of post-lingual deaf patients.

All the VSB were successfully implanted; the preoperatively mean average air conduction (AC) for frequencies 500, 1000, 2000 and 4000Hz in the patients with sensorineural hearing loss (SNHL) was 44 dB at 500Hz; 60 dB at 1KHz; 65 dB at 2KHz; 78dB at 4Khz. The postoperative AC in the 6

bero con rumore di fondo ambientale (cocktail party test) era pari al 83%; nei 6 pazienti sordi pre-linguali (1 caso bilaterale) nonostante la discriminazione vocale in campo libero fosse estremamente variabile (dallo 0% in 1 caso al 70% in un altro caso) tuttavia la media raggiunta era del 43,3%. Per il 70% dei pazienti sordi post-linguali è stato possibile l'utilizzo del telefono dopo l'operazione.

Tutti i pazienti VSB sono stati impiantati con successo con la nostra tecnica. La soglia tonale media preoperatoria per conduzione aerea (AC) nei casi di ipoacusia neurosensoriale era di 44 dB a 500Hz, 60 dB a 1KHz, 65 dB a 2 KHz, 78 dB a 4 KHz. Al controllo effettuato 6 mesi dopo l'intervento la AC media era di 23 dB a 500Hz, 34 dB a 1KHz, 35 dB a 2KHz e 54 dB a 4KHZ.

Per quanto riguarda la tecnica chirurgica è stata effettuata in tutti i casi con successo, in nessun caso è stato necessario convertire la mini-invasiva "down-up bone bridge approach" (4-6 cm) con una tecnica convenzionale più invasiva. In 50 pazienti la dimissione è stata possibile il primo giorno postoperatorio solo 3 pazienti sono stati dimessi nel 2 giorno postoperatorio. Al follow-up (media 2,1 anni, range 6 mesi - 4,5 anni) non si è verificato nessun caso di migrazione del ricevitore - stimolatore o dell'array elettrodico; ciò si è potuto constatare tramite una Rx in proiezione di Schuller effettuata nell'immediato postoperatorio e 6 mesi dopo l'intervento; non si sono verificate inoltre complicanze a carico del flap mio-cutaneo. Al momento tutti i pazienti utilizzano l'impianto.

Discussione

Nelle nostre mani, l'utilizzo degli IC multicanale e degli impianti acustici all'orecchio medio VSB, ha dato buoni risultati. Nei pazienti sordi post-linguali trattati con IC infatti, la discriminazione vocale in campo libero con rumore di fondo (cocktail party test) ha raggiunto il valore medio del 83%. Questi pazienti inoltre sono diventati abili nelle conversazioni telefoniche nel 70% dei casi. Nei pazienti affetti da sordità pre-linguale nonostante i risultati inevitabilmente siano stati inferiori, la media della percentuale di discriminazione vocale, ha raggiunto infatti il 43,3%. Questi ultimi tuttavia hanno mostrato la loro soddisfazione per altri importanti fattori quali: il miglioramento nella lettura labiale, la possibilità di riconoscere la voce dei loro familiari e di altri suoni o rumori ambientali. Tutti questi pazienti, in ogni caso, hanno riferito di aver migliorato dopo l'impianto sia le loro capacità uditive che la loro qualità della vita. L'impianto VSB, si è dimostrato utile per quei pazienti con ipoacusia di tipo neurosensoriale o di tipo misto che per ragioni mediche, psicologiche o sociali non riuscivano o non volevano adoperare le protesi acustiche convenzionali. Oggigiorno esistono molte persone che non riescono a trarre beneficio, per la riabilitazione del loro handicap acustico, dall'utilizzo delle protesi acustiche convenzionali, vuoi per motivi quali il feedback acustico, la distorsione sono-

month control was 23 dB at 500Hz; 34 dB at 1KHz; 35 dB at 2KHz; 54 at 4KHz.

Concerning the surgical approach in no case was necessary converting the small incision (4-6 cm) to a conventional one. Wound healing was uneventful in all cases. Of the 53 implanted patients in whom the down/up bone bridge approach was used, only 3 required hospitalization for 2 days after the surgical operation; all the others patients were discharged on the post-operative day. At follow-up (mean 2,1 years, range 6 months – 4,5 years) no migration of the receiver-stimulator, demonstrated by Rx in Schuller projection postoperatively and 6 months after surgery, and no flap-related complications were observed. At the moment all recipients are full-time users of the device.

Discussion

In our experience with the use of multichannel CI and middle ear VSB devices, the results were good. In CI patients, disyllabic open-set words perception test in noise with a cocktail party reached the median of 83% in the post-lingual deaf patients; they moreover, became skilful in telephone conversations in 70% of cases. On the other hand although pre-lingual deaf patients reached poorer results in speech discrimination score (median 43,3%) all these patients showed their satisfactory for other important benefits, such as improvement in lip reading ability, chance to hear family members voices or to be awareness and to be able to recognize non-speech sounds and common environmental sounds. All these patients, however, maintain that their auditory skills and quality of life have improved significantly since implantation. On the other hand the VSB device showed to work good in those patients with a sensorineural hearing loss or a mixed-type hearing disorder. Many people today do not benefit from wearing a conventional hearing aid because of acoustic feedback, occlusion of the ear canal, or sound distortion or for a medical reason like chronic external otitis or external ear skin irritation. In these patients the VSB is an excellent alternative to the conventional hearing aids. There are studies that showed how the VSB is a suitable and effective treatment for patients with moderate to severe sensorineural hearing loss who expressed more satisfaction with its use than with that a conventional hearing aid (10, 11). According to others authors, still our patients appreciated the VSB because of the more natural sound quality they experienced and because of improved speech discrimination in noise, the lack of ear occlusion, distortion and feedback (12, 13).

Regard the surgical procedure, it's well known that the aim of any surgical approach for cochlear and middle ear implants insertion is to be safe and easily reproducible. The down/up bone bridge approach appears to reach both these requisites. Via a modified postauricular approach enlarged posteriorly and superiorly, by drilling from superior to inferior way, we create a bone bridge superiorly interrupted (down bone bridge) between the anterior edge of the bony well for device insertion and the mastoid cavity. Such superior breaking of the bone bridge make easier and safer the array and implant insertion

ra o per ragioni mediche quali la presenza di otiti esterne croniche recidivanti o gli eczemi auricolari. Per questi pazienti il VSB si è dimostrato un eccellente alternativa agli apparecchi acustici convenzionali. D'altro canto esistono in letteratura diversi studi (10, 11) riguardanti pazienti con ipoacusia neurosensoriale di grado medio-grave, in cui si attesta che il VSB si è dimostrato un presidio adatto ed efficace per il trattamento di questo tipo di ipoacusici, che riferivano tra l'altro, di essere più soddisfatti dall'uso del VSB rispetto alle protesi acustiche convenzionali. I nostri dati inoltre sono concordanti con quelli riferiti da altri autori (12, 13) dove si afferma come i loro pazienti preferissero il VSB per la migliore qualità del suono percepita, la migliore discriminazione sonora in ambiente rumoroso oltre che per l'assenza del feedback acustico o della sensazione di occlusione auricolare.

Passando a considerare l'approccio chirurgico, è ormai noto che lo scopo principale di una procedura chirurgica per l'applicazione di impianti cocleari o all'orecchio medio sia quello di essere sicura e facilmente riproducibile. La nostra tecnica "the down-up bone bridge approach" sembra raggiungere entrambe queste prerogative. Infatti tramite un approccio retroauricolare modificato, allargato postero-superiormente, fresando in senso supero-inferiore, creiamo un ponte osseo compreso tra il margine anteriore dell'alloggiamento osseo creato per l'impianto e la cavità mastoidea; con la fresa abbattiamo superiormente il ponte osseo (down bone bridge). Questa interruzione superiore del ponte osseo, facilita e rende più sicura l'inserzione del ricevitore-stimolatore e dell'array elettrodico senza la necessità che quest'ultimo subisca manipolazioni per il suo posizionamento sotto il ponte. Al termine dell'intervento, dopo aver sistemato il ricevitore-stimolatore nel suo alloggiamento osseo e prima della sutura periostea, ricostruiamo la porzione superiore del ponte osseo con polvere d'osso (up bone bridge). In questo modo fissiamo stabilmente sotto il ponte osseo sia la parte anteriore del ricevitore-stimolatore che la parte iniziale dell'array elettrodico. Con la nostra procedura chirurgica non è quindi necessario l'utilizzo dei punti di sutura per il fissaggio del ricevitore-stimolatore. La nostra tecnica ha mostrato di essere sicura e affidabile, non si son verificate infatti complicanze a carico della ferita chirurgica ne estrusioni dell'impianto. La procedura del "down-up bone bridge approach" ha mostrato inoltre, di essere facilmente riproducibile, infatti l'inserzione dell'impianto è facilmente potuta avvenire in tutti i casi, attraverso la iniziale interruzione della porzione superiore del ponte osseo. Riteniamo inoltre che il non necessario fissaggio dell'impianto con punti di sutura, la renda più semplice rispetto ad altre procedure chirurgiche in cui ciò sia indispensabile. In conclusione la tecnica ha dimostrato di essere appropriata ed efficace nelle nostre mani, per questi motivi ci auguriamo ed auspichiamo possa esserlo anche per gli otochirurghi che volessero utilizzarla in futuro.

without need to manipulate the array for his passage under the bone bridge. At the end of the operation, after insertion of receiver-stimulator in the bony recess and before periosteum closure, we rebuild the superior part of the bony bridge with bone pate (up bone bridge) securing in such way the anterior part of the device and the initial part of electrode array under the bone bridge. With this technique no tie-down ligature is necessary to secure the implants. The surgical procedure showed to be safe, in fact no wound-related complication or device displacement, were observed in our study. The down/up bone bridge approach showed also to be easily reproducible in fact the insertion of the receiver-stimulator was easily achieved through the initially done bony bridge superior interruption. Otherwise ligature fixation of the device it was no necessary, making therefore this procedure easier than others surgical procedures where tie-down ligature is performed. At the end the procedure has worked well for us, and we feel it could be useful to others ear surgeons.

Conclusions

Our data showed CI was the right treatment for profound to severe hearing loss patients, especially when the selection criteria were fulfilled, in fact disyllabic open-set words perception test in noise with a cocktail party test reached the median of 83% in the post-lingual deaf patients, they became skilful in telephone conversations in 70% of cases. Other important benefits, such as improved lip reading ability, awareness and recognition of non-speech sounds, and resultant improvements in self-confidence, may be achieved.

The VSB device showed to work good in those patients with a moderate to severe sensorineural hearing loss or a mixed-type hearing disorder. Patients appreciate the VSB because of the more natural sound quality they experienced and because of improved speech discrimination in noise.

At the end our surgical procedure, the down-up bone bridge approach, showed to be innovative respect similar approaches that utilize a bone bridge between the mastoid cavity and the bony recess for the implant allocation. Such initial and temporary superior breaking of the bone bridge (bone bridge down) make easier the array and implant insertion without need to manipulate the array for his passage under the bone bridge. Furthermore the procedure showed to be safe by securing the receiver-stimulator with the rebuild on it of the bony bridge with bone pate (bone bridge up), and by the periostal closure without need of tie-down ligature.

Conclusioni

I risultati del nostro lavoro dimostrano come l'IC sia il trattamento più efficace nella cura dei pazienti affetti da sordità di grado severo-profondo, sopratutto laddove siano state poste le giuste indicazioni all'intervento. La discriminazione vocale in ambiente rumoroso (cocktail party test) nei pazienti affetti da sordità post-linguale, ha raggiunto infatti la media del 83%. Gli stessi pazienti riuscivano ad effettuare normali conversazioni telefoniche nel 70% dei casi. In tutti i casi i pazienti hanno manifestato inoltre, il miglioramento nella lettura labiale, nel riconoscimento dei rumori ambientali oltre che una maggiore sicurezza nei propri mezzi.

L'impianto acustico VSB, d'altronde, ha mostrato di essere utile ed efficace nel riabilitare quei pazienti con ipoacusia neurosensoriale di media-grave entità o con ipoacusia di tipo misto. Nel nostro studio i pazienti hanno apprezzato il VSB per la migliore qualità del suono percepita oltre che per l'accresciuta discriminazione vocale in ambiente rumoroso.

Riguardo la procedura chirurgica da noi proposta "the down-up bone bridge approach", ha dimostrato di essere innovativa rispetto ad approcci simili in cui si utilizza il ponte osseo tra la cavità mastoidea e l'alloggiamento osseo per l'impianto. La iniziale e parziale interruzione superiore del ponte osseo (bone bridge down) infatti, facilita l'inserzione dell'array elettrodico e dell'impianto al disotto del ponte osseo stesso, senza la necessità di particolari manipolazioni. La procedura infine si è dimostrata sicura nel fissare l'impianto, tramite la ricostruzione della porzione superiore del ponte osseo (bone bridge up) ad opera della polvere d'osso accumulata durante l'intervento oltre che con la sutura periostale al disopra dello stesso.

Bibliografia - References

1. Clark G.M., Francis D.M. The University of Melbourne/ Cochlear Corporation (Nucleus) program. Otolaryngol Clin North Am 1986; 19:329-54.
2. Gantz B.J., Tye-Murray N., Tyler R. Word recognition performance with single channel and multichannel cochlear implantation. Am J Otol 1989; 10 (2): 91-4.
3. Webb R.L., Lehnhardt E., Clark G.M., Laszig R., Pyman B.C., Franz B.K. Surgical complications with the cochlear multiple-channel intracochlear implant: experience at Hannover and Melbourne. Ann Otol Rhinol Laryngol 1991; 100: 131-6.
4. James A.L., Papsin B.C. Cochlear implant surgery at 12 months of age or younger. Laryngoscope 2004; 114:2191-5.
5. James A.L., Papsin B.C. Device fixation and small incision access for pediatric cochlears implants. Int J Ped Otorhinolaryngol 2004; 68: 1017-22.
6. Jiang D., Bibas A., Fitzgerald O' Connor A. Minimally invasive approach and fixation of cochlear and middle ear implants. Clin Otolaryngol 2004; 29:618-20.
7. O' Donoghue G.M., Nikolopoulos T.P. Minimal access surgery for pediatric cochlear implantation. Otol Neurotol 2002,6: 891-4.
8. D. Cuda. Cochlear implantation with Pulsar Med. El: a novel small incision technique. Acta Otorhinolaringologica Italica 2009; 29: 76-78
9. Achena F., Montaldo C., Nucaro A.L. The down-up bone bridge approach for cochlear and middle ear implants: Our experience in 34 patients. Clin Otolaryngol 2012; 37:148-61.
10. Todt I., Seidl R.O., Gross M., Ernst A. Comparison of different vibrant soundbridge audioprocessors with conventional hearing aids. Otol Neurotol 2002; 23:669-73
11. Uziel A., Mondain M., Hagen P., Dejean F., Doucet G. Rehabilitation for high frequency sensorineural hearing impairment in adults with the symphonix vibrant sound bridge. A
12. Sterkers O., boucarra D., Labassi S., Bebear J.P., Dubreil C., Frachet B. et al. A middle ear implant the symphonix vibrant soundbridge: retrospective study of the first 125 patients implanted in France. Otol Neurotol 2003; 24:427-36
13. Schmuziger N., Scimmann F., Wengen D., Patscheke J., Probst R. Long-term assessment after implantation of the vibrant soundbridge device. Otol Neurotol 2006; 27:183-8

Acknowledgements and Conflicts of Interest

The author dedicate this article to Dr's Antonio De la Cruz memory and wishes to thank him, "Master of otology and of life", responsible to made a positive difference in his life and medical career. The authors report no conflicts of interest.



Screening neonatale universale dell'udito. Esperienza in un Ospedale italiano: metodi e aspetti epidemiologici

Newborn Hearing screening. Experience in italian Hospital: methods and epidemiological aspects

E. Milazzo^, F. Candido^, N. Rondina*, E. Di Crescenzo°, E. Battisti^, C. Cingolani^, D. Giardini^, G. Latini^, E. Gentile^, N. Vitelli^, G. Migliori^

^UOC Otorinolaringoiatria, A.O. "Marche Nord", Pesaro-Fano

**UOC Ingegneria Clinica, A.O. "Marche Nord", Pesaro-Fano*

°UOC Controllo di gestione, A.O. "Marche Nord", Pesaro-Fano

Abstract

L'obiettivo di questo studio è di valutare l'efficacia di un protocollo di screening alla luce delle linee guida internazionali presso l'Azienda Marche Nord Pesaro-Fano.

Lo screening universale neonatale dell'udito è la migliore metodica di diagnosi precoce dell'ipoacusia nei bambini.

Introduzione

La diagnosi precoce della sordità pre-linguale è fondamentale per un corretto inquadramento terapeutico a fini dell'apprendimento del linguaggio e delle future abilita comunicative del bambino (1, 8).

Le ipoacusie neurosensoriali o percettive sono suddivise in retrocleari e cocleari, ma esistono anche quelle di natura trasmissiva dovute ad anomalie dell'orecchio medio o esterno.

All'interno dell'ipoacusia neurosensoriale vi è la neuropatia uditiva caratterizzata da otoemissioni acustiche presenti e tracciato ABR destrutturato.

L'identificazione dell'ipoacusia nei neonati viene realizzato attraverso un programma di screening universale, l'assenza dello screening universale determina una perdita del 30 per cento di bambini affetti da ipoacusia grave (4).

La posizione del JOINT COMMITTE ha fornito le linee guida riguardano i fattori di rischi pre e post natali, le metodiche elettrofisiologiche consigliate durante il 1° anno di vita.

Con DGR N 467 del 2011 il governo regionale delle Marche ha reso obbligatorio l'esecuzione del programma di screening in tutti i punti nascita della regione.

Lo scopo di questo lavoro e di presentare l'attività di un centro di II° livello.

Abstract

The aim of this study is to investigate the prevalence of hearing loss among newborns delivered at the hospital Azienda Marche Nord Pesaro-Fano and to evalutate the usefulness of our screening protocol.

Introduction

Universal newborn hearing screening is the best way of early detection of hearing loss in children. The identification and early diagnosis of pre lingual deafness necessary to prevent or minimize the serious consequences of hearing impairment on language development and on the future communication skill of a baby (1, 8). More than 80% of hearing losses in children are congenital or acquired in the neonatal period Permanent hearing loss can be conductive, due to congenital anomalies. Of the external and/or middle ear, or sensorineural: sensory (cochlear 80%) and neural which may include Auditory neuropaty (2, 3, 18). Auditory neuropaty/auditotory dissincrony is a hearing disorders showing. Normal otoacustic in contrast to the lack of Auditory brain system response. The first step for early detection of Hearing loss in newborns in any country is universal newborn hearing screening program. If the newborn hearing screening is not universal, more than 30% of cases of permanent hearing loss remain undiscovered (4). Currently, hearing screening in newborns is performed via TEOAE and ABR test. The Joint Committee on Infant Hearing in the 2007 position statement has identified the issue of late onset hearing loss and has defined the risks factors that requires an audiological follow up during the first year of life.

With DGR n647 of 2011 the Local Regional Government of Marche has made compulsory the execution of the neonatal screening audiological screening program in all the birth centres of the region (1, 8, 11).

■ *Indirizzo per corrispondenza / Address for corrispondence: E. Milazzo - U.O.C. di Otorinolaringoiatria, A.O.* "Marche Nord", Pesaro-Fano.

E-mail: emilianomilazzo@hotmail.com

Materiali e metodi

L'esecuzione dello screening neonatale è stato eseguito su tutti i neonati entro le prime 24 ore di vita in ambiente insonorizzato, dopo l'eventuale rimozione di colostro all'interno del condotto uditivo esterno con posizionamento di una sonda e registrazione delle TEOAE.

L'esecuzione del test veniva trascritta in un apposito registro e consegnato il risultato del test ai genitori, in caso di fail il test veniva eseguito una seconda volta, e se il risultato era ancora fail, i genitori venivano invitati ad eseguire un nuovo test a distanza di 8 giorni dalla dimissione, con esecuzione di TEOAE E DPOAE.

L'eventuale fail in questo step comportava l'esecuzione di ABR; a distanza di un mese, due mesi e tre mesi dalla nascita.

Discussione

Lo scopo dello screening è quello di separare la popolazione in 2 gruppi: popolazione sana da popolazione malata.

Un test ideale sarebbe quello che raggiunge il 100 per cento di sensibilità e specificità, pur tuttavia bisogna raggiungere un compromesso.

In letteratura l'incidenza dell'ipoacusia è maggiore rispetto ai tassi per galattosemia 2/100000 e fenilchetonuria10/100000 e 25/100000 per ipotiroidismo.

Le otoemissioni vengono registrate con una sonda inserita nel meato acustico esterno e nella quale sono contenuti un trasduttore e un microfono, per ottenerle vengono impiegati toni clicks o toni burst attraverso il trasduttore vengono inviati degli impulsi della durata di 80 msec con una ripetività di 50 stimoli al sec e con un intensità di 80-83 db SPL.

L'ABR rappresenta la metodica più sensibile nell'individuazione delle ipoacusie nei bambini al di sotto dei due anni di vita.

Le componenti principali sono costituite dalla I, III, V onda, e analizzano la risposta compresa fra il nervo acustico e la regione sotto-talamica.

L'onda I corrisponde al potenziale globale della porzione distale dell'8 paio, mentre la II onda è generata dalla porzione prossimale del nervo al suo punto d'ingresso nella giunzione bulbo pontina. L'onda III nei nuclei cocleari ipsilaterali. L'onda V è da mettersi in relazione all'attività del lenisco laterale all'ingresso del collicolo inferiore controlaterale all'orecchio stimolato.

Pertanto i parametri interonda ed i parametri interaurali la presenza/assenza delle onde, ed in misura minore le loro ampiezze sono validi indicatori della funzionalità del nervo uditivo e della via uditiva troncoencefalica. Nel bambino si hanno valori di latenza dei singoli picchi, e specialmente quelli tardivi III-V superiori che nell'adulto e i valori normali vengono raggiunti tra 8 e il 12 mese di vita.

The aim of this study is to present and discuss the results audiological centre of II level.

Material e methods

During the study period TEOAE test were carried out on all inborn infants within 24 hours of life at their bedside or inside the nursery room in the post natal ward in the neonatal intensive care unit, the test was conducted in an isolation room ore newborns were discharged.

After ear inspection and removal of any vernix or fluid in the external ear canal, the probe was inserted into the EAC and adjusted. The TEOAE was the performed and the result of pass or fail recorded, in newborns with a fail result, a second test was immediately performed after appropriate adjustment of the positions of the probe.

When a fail was obtained on the second attempt the newborn was considered as having failed the screening test. Parents were notified of the screening result immediately.

Newborns who failed the screening test were given appointment a one months.

A repeat TEOAE and DPOAE was performed.

Those who failed at this stage were again tested at two months and three months of age with TEOAE-DPOAE and auditory brain system response (ABR).

Discussion

The purpose of a screening test is to separate a population into two groups: those who are normal and whose who are affected by target targeted disorder. How wekll a hearing test achieves this purpose will be influenced by the performance characterstics of the test chosen, the pass/fail criterion, and targeted hearing loss (10, 15).

A perfect screening test would pass all individuals who are normal (i.e 100% specifity) and fail all individuals who have target disorder (i.e 100% sensitivity).

No screening test is perfect, however, and we must accept a compromise between sensitivity and specifity.

In the literature, the incidence of permanent childhood hearing impairment is reported at about 100-300 children for every 100.000 births as compared to the incidence of commonly screened newborn disorders which is 2/100000 for galactosemia, 10/100000 for phenilchetonuria, 25/100000 for hypothyroidism. Therefore, bilateral congenital permanent HI is sufficiently common to justify screening all children and just those at high risk (5, 6, 20).

Teoae are produced in response to very brief stimuli, such as clicks. The Teoae is also known as the click evoked otoacustic emission, Kemp eco, or cochlear echo. Evoked otoacustic emissions occur either during long-term stimulation or after a brief stimulus. Responses to brief stimuli are known as transient evoked otoacustic emissions (TEOAE).

The probe apparatus includes a miniature loudspeaker and microfone. The signal in the ear canal is sampled for – 20 msec after the stimulus is presented to the ear. Although im-

Anche la morfologia nel neonato è differente rispetto a quella dell'adulto potendosi osservare abitualmente 3 delle consuete 5 onde. Talvolta è necessario un numero minori di stimoli per rendere più chiara l'onda, quindi è necessario crearsi una propria tabella normativa sia negli adulti che nei bambini.

Risultati

Dal 1 gennaio 2010 al 31 Dicembre 2011, 2126 neonati sono stati sottoposti a screening Universale presso il servizio di Audiologia nell'Azienda Marche Nord the Pesaro–Fano.

72 neonati con fattori di rischio (93,5%) nell'anno 2010 e 70 nell'anno 2011 hanno eseguito le il test mediante le otoemissioni acustiche da transienti che sono risultate positive.

Nel 2010 sono stati sottoposti 77 (29.6%) neonati e 82 (29,4%) nel 2011 al II livello mediante registrazione dei potenziali evocati uditivi per ricerca di soglia.

Neonati con anamnesi familiare positiva per ipoacusia 6 nel 2010 e 6 nel 2011, 7 neonati hanno avuto una diagnosi di ipoacusia: 3 di ipoacusia media, 1 monolaterale profonda, 3 di ipoacusia profonda bilaterale. L'incidenza di ipoacusia è stata pari all'0,33%.

L'incidenza del CMV nel 2010 5,6% e 4,3% nel 2011.

Toxoplasmosi ha avuto un incidenza del 6,9% nel 2010 e 7,1% nel 2011.

La prematurità ha inciso per 19,4% nel 2010 e 21,4% nel 2011.

Anomalie Craniofaciali (S. Kleefstra) 1 in 2011

Conclusioni

L'obbiettivo di questo studio è stato di verificare la reale incidenza dell'ipoacusia e di verificare l'efficacia del protocollo.

portant exceptions exist most of the published data regarding TEOAE have been obtained through the use hardware and software supplied by otodynamics and known as ILO -88. The typical TEOAE is a bief, broad-spectrum click, but one bursts also may be used to elicit the response.

The response follows the stimulus with a latency that is determined by cochlear travelling wave dynamics. As illustrated in high frequency components appear with a shorter latency than lower frequency components. This time delay reflects cochlear dynamics and anatomy: the travelling wave response is much more rapid for high-frequency stimulus components than for low frequency.

The TEOAE response is recorded though the use of techniques that are identical to those used to record the short latency auditory evoked potentials, or auditory brain system response.

Approximately 1000 stimuli are presented to improve the SNR of the response in each of two (A and B) Average waveforms.

As is the case for electrofisiological recordings, the repeated sampling reduces the random variance in the signal by an amount predicted by the square root of the sample size.

The effect of this is to reduce the noise 30 db, allowing an emission to be extracted from the ambient noise in the ear canal. The typical clinical recording involves stimulation at a level of 80 dB peak equivalent SPL or 40 Db spectrum leveland response amplitudes are typically at level 60 to 70 dB blow the level of the stimulus.

The ABR has been the gold standard physiologic test of infant hearing since is introduction in the early 1970s.

Studies have demonstrated that the sensitivity, specificity, and reliability of the ABR test in newborn screening are high; thus, refer rates will be low and ,and missing a true hearing loss will be low, and missing a true hearing loss will be rare (7).

The waveform in neonates consists primarily of three component peaks, corresponding to waves I, III, V of the adult ABR.

During the first 18 months of life, the other component peaks of the ABR emerge, until the until the waveform assumes an adult morphology.

Wave I amplitude in newborns is larger than adults, possibly because the recording electrode is closer to the cochlea due to the smaller head size of infants. On the other hand, wave V amplitude is smaller in infants than adults, therefore the wave V/I amplitude ratio will be reduced for infants, often having a value less than 1.0

The latencies of the ABR waveform components are longer in neonates compared with adults and decrease progressively throughout the neonatal period due to maturation of the cochlea and brainsistem. Wave I matures most rapidly, assuming an adult latency value by about 2 to 3 months of age.

Various reports show wave V assuming an adult value either by 12 to 18 months, by slightly over 2 years or as late as 2.5 years of age.

This differential maturation of I and V means that the wave I-V IPL progressively shortens as the infant grows. The Wave I.V IPL decreases from 5.0 msec at the term to the adult value of 4.0 msec by 12 to 18 months of age.

The time course of wave III maturation follows that of wave V.

The infant ABR is more vulnerable to the effects of increasing stimulation rate, consequently, slower rates of stimulus presentation may need to be used to maximize waveform clarity.

When testing infants from birth 18 to 24 months of age, it is important to use normative data appropriate for age, rather than adults values (16, 17).

Results

Statistical analysis was performed using SPPS program.

From the 1th of January year 2010 to the 31 December 2011, 2126 newborn in the Pesaro–Fano Azienda Marche Nord have undergone newborn hearing screening.

TEOAE pass in 72 patient with risk factors (93,5%) in 2010 year and 70 in 2011 year (85,4%).

The II level (ABR) in 2010 are 77 (29,6%) and 82 (29,4%) in 2011.

Family history of hearing loss 6 in 2010 and 6 in 2011

7 patient had a final diagnosis of hearing impairment: 3 mild, 1 unilateral hearing loss, 3 severe/profound.

The incidence of hearing impairment is 0,33%.

The incidence of CMV in 2010 5,6% and 4,3% in 2011.

Toxo 6,9% in 2010 and 7,1% in 2011.

Prematurity 19,4% in 2010 and 21,4% in 2011.

Family history of congenital HI 8,3% and 8,6% in 2011.

Craniofacial anomalies (S. Kleefstra) 1 in 2011

Conclusion

The goal of newborn auditory screening is to identify infants with significant hearing impairment in the most rapid and cost effective way allowing the opportunity to begin early intervention services for family with infants. The principles of JCHI have been achieved: the infants underwent hearing screening within 1 month of; all the referred children receveid an appropriate audiologic and medical evalutations no later than 3 months of age; all infants with confirmed permanent hearing loss received early intervention service before the age of 4 months.

Financial disclosure and declaration

The authors report no conflict of interest.

Bibliografia – References

1. Joint Committee on Infant Hearing Year 2007 Position Statement: Principles and Guidelines for Early Hearing detection and Intervention Programs.
2. J. Graham, G.K. Scadding, P. Bull. Pediatric ENT, Springer Verlag, Berlin 2007 pag 487 pp.
3. W.P Gibson, J. Graham, Editorial: "Auditory neuropathy" and cochlear implantation miths and facts, Cochlear implants international 9 (1) 2008 www.interscience.wiley.-com/cgi-bin/fulltext/117905585/PDFSTART.
4. J.L. Johnson, K.R White, J.E Widen, J.S. Gravel, M. James, T. Kennaley et al A multicenter evalutation of how many infants with permanent hearing loss a two stage otacustic emissions/automatic auditory brainsistem response newborn hearing screeninig protocol, Pediatrics 116 (3) 2005 pagg. 663-672.
5. Kennedy C.R., Neonatal screening for hearing impairment Arch Dis Child 2000, 83:377-382.
6. Kennedy C.R., McCann D.C., Universal neonatal hearing screening moving from evidence to practice Arch Dis Child 2004; 89 F378-383.
7. R. J. Roser, M. Valente, H. Hosford-Dunn Audiology Diagnosis: Thieme ed.
8. T. Puig, A. Municio, C. Medà Cochrane Collaboration 2008 Universal Neonatal Hearing Screening versus selective screening as part of the management of childhood deafness (Review).
9. M.G. Calevo, P. Mezzano E. Zullino, P. Padovani, G. Serra, and Stern group Ligurian experience on neonatal hearing screening: Clinical and epidemiological aspect Acta Paediatrica 2007 pagg. 1592-1599.
10. J. Jakubikova, Z. Kabatova, G. Pavlovcinova, Milan Profant Newborn hearing screeninig and strategy foe early detection of hearing loss in infants International Journal of Otorhinolaringolgy 2009 pagg. 607-612.
11. P. Ghirri, A. Liumbruno, S. Lunardi, F. Forli, A. Boldrini, A. Baggiani, S. Berrettini Universal Neonatal Audiological Screeninig: Experience of the University Hospital of Pisa Journal of Pediatrics pagg. 1-8 (2011).
12. Stanley A Gelfand Essential of Audiology second edition, Thieme ed.
13. C.P.B. van der Ploeg, N.N. Uilenburg, M.A.Kauffman-de Boer, A.M. Oudesluys-Murphy, P.H.Verkek Newborn hearing screening in youth healt care in the Nederlands: National result of implementation and follow-up. International Journal of Audiology (2012) pagg.584-590.
14. W. D. Eiserman, D. Hartel, L. Shisler, J. Buhrmann, K. White, T. Foust Using otoacustic emission to screen for hearing loss in ealy childhood care settings International Paediatric Otorhinolaryngology (2008) pagg. 475-482.
15. P. Watkin, j. et al Neonatal hearing Screening: have we taken the right Road? Results from a 10 year targeted screen longitudinally followed up in a single District Ahmed Audiological Medicine (2005) pagg. 175-184.
16. Jacbson J. et al. Newborn and infant auditory brainsistem response applications pp 313-344 Boston Allin e Bacon.
17. Gorga M.P. Some comparison between auditory brainsistem response thresholds, latencies and the pure tone audiogram Ear and Hearing, 6 (2) 105-112.
18. G. Kirkim, Bulent Serbetcioglu, Taner Kemal Erdag, Kerim Ceryan The frequency of auditory neuropathy detected by universal newborn hearing screening program International Journal of Pediatric Otorhinolaryngology (2008) pagg. 1461-1469.
19. Wendy McCraken,Alys Young, Helen Tattersall Universal newborn hearing screening: Parental Reflections on very early Audiological Management Ear and Hearing pagg 54-64 (2008).
20. P. Mezzano, G. Serra, M. Grazia Calevo, for the Stern group Cost of analysis of an Itali an neonatal hearing screening programme The Journal of Maternal Fetal and neonatal medicine, September 2009; pagg. 806-811.

Laringofissura anteriore con innesto di cartilagine tiroidea in pazienti adulti

Laryngeal anterior split with thyroid cartilage graft in adult patients

G. Stok^, M. A. Caldez García*, M. L. Rospide*

^Jefe del Servicio de Otorrinolaringología, Hospital Centro de Salud "Zenón J. Santillán", San Miguel de Tucumán, Tucumán, Argentina

**Staff del Servicio de Otorrinolaringología, Hospital Centro de Salud "Zenón J. Santillán", San Miguel de Tucumán, Tucumán, Argentina*

Abstract

Metodi: 17 pazienti con stenosi sottoglottica sono stati operati utilizzando innesto di interposizione cartilagineo. Essi sono stati divisi in due gruppi

- Gruppo A: 7 pazienti con laringoplastica anteriore utilizzando cartilagine dell'ala tiroidea (TAC).
- Gruppo B: gruppo di controllo di 10 pazienti con laringoplastica e interposizione di cartilagine costale.

Risultati: Gruppo A (TAC), la complicanza più frequente è la dispnea che è apparso in una fase iniziale nel 42 % dei pazienti con ostruzione dello stent con tappo di muco, o dispnea apparsa in una fase successiva nel 57 % dei casi a causa dello sviluppo di tessuto di granulazione. Gruppo B (cartilagine costale) complicazioni: dispnea precoce apparso nel 10% dei pazienti, mentre la dispnea tardiva a causa di granulomi apparso nel 20% dei casi.

Conclusione: L'uso di innesto di cartilagine dell'ala tiroidea nella stenosi laringea permette una espansione sicura del diametro sottoglottideo come è stato verificato con l'uso di cartilagine costale.

Introduzione

La stenosi delle vie aeree di adulti è causata, in molti casi, da ventilazione meccanica prolungata. Per risolvere questa patologia, vengono utilizzate diverse tecniche chirurgiche, a seconda della posizione e lunghezza della stenosi.

Nel caso di stenosi sottoglottica, la resezione cricotracheale è la procedura principale, ma quando la stenosi è a meno di 5 mm sotto le corde vocali o le avvolge, la procedura citata non può essere eseguita; la metodica chirurgica preferita è l'interposizione di cartilagine per espandere lo spazio sottoglottico/glottico (1).

La laringoplastica con l'innesto di cartilagine è stata descritta nel 1955 da Rethi (9) e pubblicizzato da Fearon 1972 Cotton (10) ed è diventata una tecnica ampiamente accettata per riparare la stenosi sottoglottica con glotti-

Abstract

Method: *17 patients with subglottic stenosis were operated using cartilage interposition graft. They were divided into two groups: group A: 7 patients with anterior laryngoplasty using thyroid ala cartilage -- group B: control group of 10 patients with laryngoplasty and interposition of costal cartilage.*

Results: *Group A (TAC) the most frequent complication was dyspnea which appeared at an early stage in 42% of patients with mucus plug stent obstruction, or dyspnea either appeared at a later stage in 57% of the cases due to the development of granulation tissue. Group B (costal cartilage) complications: early dyspnea appeared in 10% of patients, while dyspnea at a later stage due to granulomas appeared in 20% of cases.*

Conclusion: *The use of thyroid ala cartilage graft in laryngeal stenosis allows an expansion of subglottic diameter as safe as it has been verified with the use of costal cartilage.*

Introduction

The adults's airway stenosis is caused, in most cases, due to prolonged mechanical ventilation. To solve this pathology, different surgical techniques are used, depending of the location and length of the stenosis.

In the case of subglottic stenosis, cricotracheal resection is the main procedure, but when the stenosis is less than 5 mm below the vocal cords or encompasses them, and the mentioned procedure cannot be performed, cartilage interposing for expanding subglotis/glottis is the preferred surgical method (1).

Laryngoplasty with the cartilage graft was described in 1955 by Rethi (9) and popularized by Fearon 1972 Cotton (10) and has become a widely accepted technique to repair subglottic stenosis with compromised glottis or the nearest area. This surgery divides the stenotic laryngotracheal segment in the sagital plane and introduces the graft cartilage, anterior and/or posterior, to achieve the expansion of the subglottic diameter. Different grafts were used from 1970 onwards such as the costal cartilage, thyroid, hyoid bone, ear cartilage (2, 3).

■ *Indirizzo per corrispondenza / Address for corrispondence: G. Stok - Jefe del Servicio de Otorrinolaringología, Hospital Centro de Salud "Zenón J. Santillán", San Miguel de Tucumán, Argentina - Email: gstok2@yahoo.com.ar*

de o l'area più vicina compromessa. Con questa tecnica si divide il segmento laringotrachealestenotico sul piano sagittale e si introduce l'innesto di cartilagine, anteriore e/o posteriore, per ottenere l'espansione del diametro sottoglottideo. Diversi innesti sono stati utilizzati a partire dal 1970, come la cartilagine costale, tiroidea, osso ioide e cartilagine dell'orecchio (2, 3).

Materialie Metodi

Lo studio è stato condotto tra gli anni 2003 - 2010 presso il Santillán Zenón Health Center Hospital di San Miguel de Tucumán, Tucumán, Argentina. Sono stati inclusi 17 pazienti adulti con stenosi subglottica causata da ventilazione meccanica prolungata, diagnosticata mediante endoscopia rigida e TAC. Al momento della valutazione pre-chirurgica, 10 pazienti erano stati sottoposti a tracheotomia, e solo 2 pazienti hanno mostrato un impegno della glottide posteriore.

La Stenosi laringea è stata classificata in base alla scala di Cotton - Meyers (Tab. 1).

Grado I	Stenosi <70%
Grado II	Impegno da 70% a 90%
Grado III	Impegno tra il 90% e il 99%
Grado IV	Ostruzione totale

Tabella 1: Classificazione di Cotton della stenosi sottoglottica

I 17 pazienti avevano i seguenti gradi di stenosi, secondo la classificazione di cui sopra: 7 pazienti con grado IV, 7 pazienti con grado III, e 3 pazienti con grado II.

Tutti i pazienti sono stati operati con cervicotomia anteriore, laringofissura, ed interposizione di cartilagine anteriore. 7 pazienti hanno ricevuto uninnesto di ala di cartilagine tiroidea, 10 pazienti sono stati innestati con cartilagine costale. Nell'ultimo gruppo, 2 pazienti è stato utilizzati anche innesto per espandere la commissura posteriore.

Tutti i pazienti avevano uno stentposizionato per sostenere e mantenere la posizione della cartilagine innestata. Il tempo di permanenza dello stent era tra 4 e 8 mesi. Il monitoraggio è stato eseguito con endoscopia flessibile, prima e dopo la rimozione dello stent entro un periodo di 1 anno circa.

Il criterio di successo della procedura è stata la decannulazione dei pazienti senza dispnea.

Tecnica chirurgica

La tecnica chirurgica consiste nella cervicotomia, si divaricano i muscoli prelaringei, si effettua la laringofissura anteriore dal terzo superiore della cartilagine tiroide al primo o secondo anello tracheale; viene preparato l'innesto cartilagineo che è interposto tra i bordi della laringofissura, per espandere le vie aeree (Figg.1, 2).

Materials and Methods

The study was performed between the years 2003 – 2010 at the Santillán Zenón Health Center Hospital in San Miguel de Tucumán, Tucumán, Argentina. 17 adult patients were included with subglottic stenosis due to prolonged mechanical ventilation, which were diagnosed by rigid endoscopy and CT scan. At the time of presurgical evaluation, 10 patients had undergone tracheotomy, and just 2 patients showed a posterior glottic commitment.

Laryngeal stenosis were classified according to the degree of Cotton – Meyers (tab. 1).

Grade I	Stenosis <70%
Grade II	Commitment from 70% to 90%
Grade III	Commitment between 90% and 99%
Grade IV	Total obstruction

Table 1: Classification of Cotton of subglottic stenosis

The 17 patients had the following grades stenosed, according to the classification mentioned above: 7 patients with grade IV, 7 patients with grade III, and 3 patients with grade II.

All patients were operated with anterior cervicotomy, laryngofissure, and anterior cartilage interposition. 7 patients received a thyroid ala cartilage graft, and 10 patients were grafted with costal cartilage. In the last group, 2 patients also used graft to expand the posterior commissure.

All patients had a stent placed for supporting and maintaining the position of the grafted cartilage. The residence time of the stent was between 4 and 8 months. Monitoring was performed with flexible endoscopy, before and after removal of the stent within a period of 1 year approximately.

The procedure success criterion was decannulation of patients without dyspnea.

Surgical Technique

The technique described above is cervicotomy, prelaryngeal muscle divulsion and anterior laryngofissure from the upper third of the thyroid cartilage to the first or second tracheal rings. Cartilage graft is obtained and is interposed between the edges of the laryngofissure, to expand the airway (Figg. 1, 2).

In both cases, graft was placed in the posterior larigofisure by synechiae.

In patients with previous tracheotomies, the same were respected and used for Montgomery's tube.

Group A:

Laryngoplasty performed with thyroid ala cartilage grafts: 3 patients received Dumon stent, 4 patients received Montgomery's tube.

Group B:

Laryngoplasty performed with costal cartilage graft: 3 patients received Dumon stent, 7 patients received Montgomery's tube.

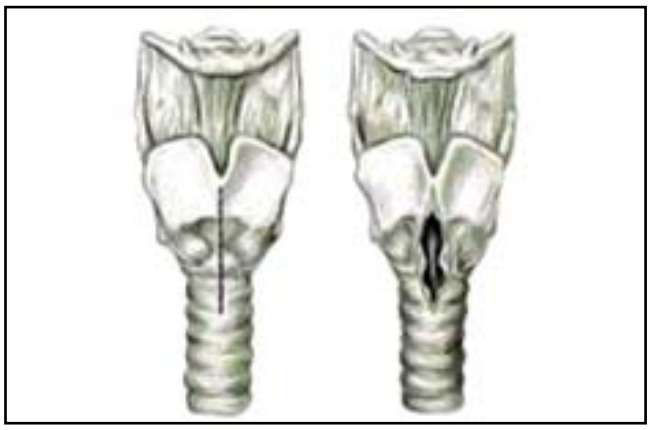

Fig. 1: Laringofissura anteriore. EMC-Surgery Scheme Otorrinolaringological e cervicofacial. Volume 6, Numero 1, 2005, pagina 1-8.

Fig. 1: Anterior laryngofissure. EMC-Surgery Scheme Otorrinolaringological and Cervicofacial. Volume 6, Number 1, 2005, page 1-8

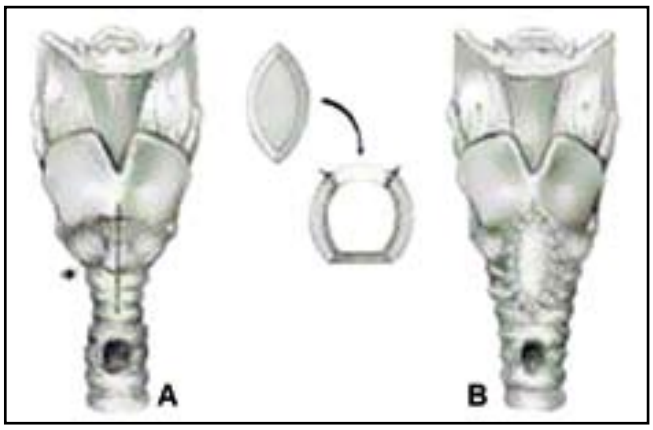

Fig. 2: A. Laringofissura - B. Presentazione della cartilagine. EMC-Surgery Scheme Otorrinolaringological e cervicofacial. Volume 6, Numero 1, 2005, pagina 1-8.

Fig. 2: A. Laryngofissure above B. Filing of cartilage. EMC-Surgery Scheme Otorrinolaringological and Cervicofacial. Volume 6, Number 1, 2005, page 1-8

In entrambi i casi, l'innesto è stato posto in laringofissura posteriore.

Nei pazienti con precedente tracheotomia, la stessa è stata conservata ed è stato utilizzato il tubo di Montgomery.

Gruppo A:

Laringoplastica eseguita con innesti di ala di cartilagine tiroidea: 3 pazienti hanno ricevuto stent di Dumon, 4 pazienti hanno ricevuto tubo di Montgomery.

Gruppo B:

Laringoplastica eseguita con innesto di cartilagine costale: 3 pazienti hanno ricevuto stent di Dumon, 7 pazienti hanno ricevuto tubo di Montgomery.

Risultati

L'età dei pazienti era tra i 18-51 anni. Tutti avevano storia di intubazione endotracheale estesa a oltre 10 giorni. I pazienti sono stati operati in un unico tempo, svegliati con respirazione spontanea in sala operatoria e poi sono stati trasferiti in unità di terapia intensiva. Tutti i pazienti avevano una copertura antibiotica.

Gruppo A: pazienti con trapianto di cartilagine tiroide (n=7). 3 pazienti hanno ricevuto nella ricostruzione stent di Dumon e 4 pazienti hanno usato il tubo di Montgomery.

C'erano state alcune complicanze precoci: 1 paziente (14 %) ebbe sanguinamento 7 giorni dopo l'intervento chirurgico, 3 pazienti (42 %) dispnea nei primi giorni dopo l'intervento, in uno di essi si mobilizzò lo stent di Dumon, e gli altri presentarono tappi di muco nel tubo di Montgomery, 1 (14 %) dei pazienti ha avuto enfisema sottocutaneo spontaneo con una buona risoluzione.

Per quanto riguarda le complicanze tardive (oltre un mese dopo l'intervento chirurgico), 4 (57%) pazienti hanno sviluppato dispnea, 3 pazienti hanno presentato tessuto granulomatoso, trattato con laser e corticosteroidi sistemici, 1 paziente ha avuto lo spostamento dello stent. 1 paziente (14 %) ebbe una ri-stenosi e la dilatazione fu eseguita 3 volte, ma fu nuovamente operato ed è stata po-

Results

The ages of the patients were between 18-51 years. All of them had endotracheal intubation history expanding over 10 days and more.

The patients were operated in a single step, awakened with spontaneous breathing at the surgical room and then they were moved to intensive care unit.

All patients had antibiotic coverage.

Group A: patients with thyroid cartilage graft (n = 7).

In Reconstruction 3 patients received Dumon stent and 4 patients used Montgomery's tube.

There had been some early complications: 1 patient (14%) had bleeding 7 days after surgery, 3 patients (42%) with dyspnea in the first days after surgery, in one of them Dumon stent was mobilized, and the others presented mucus plugs at Montgomery's tube, 1 (14%) patient had spontaneous subcutaneous emphysema with good resolution.

Regarding Later complications (over a month after the surgery) 4 (57%) patients developed dyspnea, 3 patients presented granuloma tissue, treated with laser and systemic corticosteroids, 1 patient had the stent relocated. 1 patient (14%) had a re-stenosis and dilatation performed 3 times but was re-operated and a rib graft was placed. The residence time with the stent was between 6 and 8 months.

Out of these 7 patients, 2 (28%) are now a Dumon stent for more than five years, they refuse removal.

Group B: patients with costal cartilage graft (n = 10).

Early complications 2 (20%) patients had bleeding, 1 had the neck injured and 1 in the donor site. A (10%) patient had a pneumothorax that was solved with a drain. Another (10%) patient had dyspnea due to the relocation of the Dumon stent, which was repositioned, and 2 (20%) patients developed subcutaneous emphysema with spontaneous resolution.

In late complications 2 patients had dyspnea, 1 (10%) patient granulomas which were solved with 4 laser rigid endoscopy and corticosteroids. A (10%) patient had restenosis and was re-involved with costal graft placement. Permanent dysphonia

sto un innesto di costola. Il tempo di permanenza dello stent era tra 6 e 8 mesi.

Di questi 7 pazienti, 2 (28 %) hanno ora uno stent di Dumon da più di cinque anni e rifiutano la rimozione.

Gruppo B: pazienti con trapianto di cartilagine costale (n=10).

Le complicanze precoci: 2 (20%) pazienti avevano sanguinamento, 1 alla ferita al collo e uno nel sito donatore. 1 (10 %) paziente aveva un pneumotorace che è stato risolto con un drenaggio. Altri (10 %) pazienti avevano avuto dispnea a causa della delocalizzazione dello stent di Dumon, che è stato riposizionato, e 2 (20 %) hanno sviluppato enfisema sottocutaneo, con risoluzione spontanea.

Complicanze tardive: 2 pazienti avevano dispnea, 1 (10 %), granulomi che sono stati risolti con 4 interventi con il laser in endoscopia rigida e corticosteroidi. 1 (10 %) paziente ebbe ristenosi ed è stato nuovamente riposizionato l'innesto costale. Disfonia permanente è stata osservata in 2 (20%) pazienti con innesti in commissura posteriore. Il tempo di permanenza dello lo stent era tra 6 e 8 mesi.

Dei 10 pazienti, 2 (20 %) pazienti hanno il tubo a T di Montgomery permanente (Tab. 2).

Le due tecniche hanno mostrato un elevato successo nella cura delle stenosi subglottica. Dopo aver eseguito il test di Fisher, il risultato è stato P > 0.99, indicando che non vi era alcuna differenza statisticamente significativa tra le due tecniche chirurgiche.

GRUPPO	STENT DUMON	T Tube	Decanulation	No decanulation
Thyroid cartilage (n=7)	3	4	5	2
Costal cartilage (n=10)	3	7	8	2

Tabella 2: Distribuzione dei pazienti

Table 2: Distribution of patients

Tempi chirurgici per innesti con cartilagine alare tiroidea (TAC) furono più brevi di quello con cartilagine costale (CC), e anche il sito donatore dell'innesto laringeo non ha presentato variazioni funzionali o malacia (Tab. 3).

Discussione

La chirurgia mira ad espandere il diametro della stenosi subglottica e impedire il collasso delle vie aeree a causa della pressione negativa durante l'inspirazione. L'interposizione di cartilagine è un'opzione importante per il trattamento precoce della stenosi subglottica (13).

La corretta valutazione con endoscopia rigida e TC 3D permette una corretta visione della posizione e del estensione (7).

L'uso di ala di cartilagine tiroide ha mostrato un alto tasso di indurimento, paragonabile a quella della cartilagine costale.

Le complicanze nelle nostre statistiche sono simili tra i due innesti.

La cartilagine tiroidea presenta, come vantaggio, un tem-

was observed in 2 (20%) grafts in patients with posterior commissure. The residence time with the stent was between 6 and 8 months.

Out Of the 10 patients, 2 (20%) patients have the Montgomery T-tube permanent (Tab. 2).

The two techniques showed a high success in curing subglottic stenosis. After performing Fisher's exact test, the result was P> 0.99, indicating that there was no statistically significant difference between both surgical techniques.

Surgical times for TAC grafts was shorter than that for CC, and also the graft donor site in larynx did not present functional changes or malacias (Tab. 3).

	LTR thyroidcartilage	LTR costalcartilage
Early dyspnea	3 patients	1 patients
Late dyspnea	4 patients	2 patients
Bleeding	1 patients	2 patients
Pneumothorax	0 patients	1 patients
Subcutaneous emphysema	1 patients	2 patients
Dysphonia	0 patients	2 patients

Tabella 3: Complicazioni di LTR (ricostruzione laringotracheale)

Table 3: Complications of LTR (laryngotracheal reconstruction)

Discussion

The Surgery aims to expand subglottic stenosis diameter and to prevent the collapse of the airway due to the negative pressure during inspiration. The interposition of cartilage procedure is an important option for the early treatment of subglottic stenosis (13).

The correct evaluation with rigid endoscopy and 3D CT scans allow a correct view of the location of the estensis (7).

The use of thyroid ala cartilage showed a high curing rate, comparable to that of the costal cartilage in subglottic stenosis laringo fissures.

Complications in our statistics are similar between the two grafts.

The thyroid cartilage presents, as an advantage, shorter surgical time. The procedure continues through the same cervical incision of the laryngofissure, without alteration of laryngeal structure showing enough resistance during inspiration. Thyroid cartilage thickness is similar to the laryngeal cartilage (14,15) allowing a good insertion between the graft and the laringotraqueal structure, therefore reducing the risk of graft prolapse and granulation tissue formation.

Thyroid cartilage irrigation occurs through the perichondrium, on the other hand, costal cartilage vascularization is intracartilaginous, and so there is an increased risk of necrosis (16).

The epithelialization of the thyroid cartilage is approximately 21 days (17).

The solid stenting is controversial, there is experience using it and less time of the stent, 1 but the Montgomery T-tube is well tolerated and has adequate treatment results (7, 8, 12).

po chirurgico più breve. La procedura prosegue attraverso la stessa incisione cervicale della laringofissura, senza alterazione della struttura della laringe mostrando abbastanza resistenza durante l'inspirazione. Lo spessore della cartilagine tiroidea è simile alla cartilage laringea (14, 15) consentendo una buon inserimento tra l'innesto e la struttura laringotracheale, riducendo quindi il rischio di prolasso dell'innesto e formazione di tessuto di granulazione.

L'irrorazione della cartilagine tiroidea avviene attraverso il pericondrio, invece, la vascolarizzazione della cartilagine costale è intra-cartilaginea, e quindi vi è un aumentato rischio di necrosi (16).

La riepitelizzazione della cartilagine tiroidea è di circa 21 giorni (17).

L'uso di stent solido è controverso, vi è esperienza con esso e da meno tempo, ma il tubo a T di Montgomery è ben tollerato e ha risultati adeguati al trattamento (7, 8, 12).

Noi preferiamo stent Dumon o tubi a T di Montgomery allo stent solido, permettendo la fonazione al paziente e la respirazione per bocca.

La disfonia nella nostra casistica era presente solo come un sintomo che infastidiva il paziente in innesti messi in commissura posteriore. Ci sono studi che mostrano disfonia nel 44-55 % dei casi (4).

L'interposizione di cartilagine in una laringofissura successivamente è stato raccomandato da Maddaus et al. (11) quando la stenosi provoca una cicatrice mucosa intra - aritenoidea.

L'uso di osso ioide e cartilagine auricolare presenta un alto tasso di successo per quanto riguarda l'espansione sottoglottidea, quindi è un'alternativa al grafting (5, 6).

La decannulazione fu simile in entrambi i gruppi, solo 2 pazienti, uno per ciascun gruppo furono lasciati con una protesi definitiva.

In conclusione, l'uso di ala di cartilagine tiroidea è sicuro come l'innesto costale. Presenta ottima risposta alla pressione negativa in ispirazione, mostra un tempo chirurgico più breve dell' innesto costale. Nessuna deformazione è stata osservata nella laringe, e nessuna differenza significativa tra innesto costale e innesto di cartilagine tiroidea.

We prefer Dumon stent or Montgomery T tubes for solid stent, allowing the patient phonation and mouth respiration.

Dysphonia in our series was only present as a symptom that bothered the patient in those grafts placed in the posterior commissure. There are studies that show dysphonia in 44-55% (4).

The interposition of cartilage at a later laryngofissure was recommended by Maddaus et al.(11) when the stenosis causes a mucosa intra-arytenoids scar.

The use of Hyoid bone and auricular cartilage shows a high success rate regarding subglottis expansion therefore it is an alternative to grafting (5, 6).

The decannulation was similar in both groups, only 2 patients, one from each group left with a definitive prosthesis.

In conclusion, the use of thyroid ala cartilage is as safe as the costal graft. It presents excellent response to inspiration negative pressure, showing a shorter surgical time than that of costal graft. No deformation was observed in the larynx, and no significant differences between costal graft and thyroid cartilage graft.

Bibliografia - References

1. Ricardo Mingarini Terra, MD, He´lio Minamoto, MD, Felipe Carneiro, MD, Paulo Manuel Pego–Fernandes, MD, and Fabio Biscegli Jatene, MD. Laryngeal split and rib cartilage interpositional grafting: Treatment option for glottic/subglottic stenosis in adults. The Journal of Thoracic and Cardiovascular Surgery c Volume 137, Number 4; 2009; 137:818-23.

2. Nguyen CV, Bent JP, Shah MB, Parikh SR.Pediatric primary anterior laryngotracheoplasty: Thyroid ala vs costal cartilage grafts. Arch Otolaryngol Head Neck Surg. 2010 Feb; 136 (2): 171-4.2009.224.

3. P. Fayoux *, F. Vachin, O. Merrot, N. Bernheim. Thyroid alar cartilage graft in paediatric laryngotracheal reconstruction. Int J Pediatr Otorhinolaryngol. 2006 Apr; 70 (4): 717-24.

4. Younis RT, Lazar RH. Laryngotracheal reconstruction without stenting. Otolaryngol. Head Neck Surg. 1997; 116:358-62.

5. McGuirt WF Jr, Little JP, Healy GB. Anterior cricoid split. Use of hyoid as autologous grafting material. Arch Otolaryngol Head Neck Surg. 1997 Dec; 123 (12): 1277-80.

6. Lusk RP, Kang DR, Muntz HR. Auricular cartilage grafts in laryngotracheal reconstruction. Ann Otol Rhinol Laryngol. 1993 Apr; 102 (4 Pt 1): 247-54.

7. Gaissert HA, Lofgren RH, Grillo H. Upper airway compromise after inhalation injury. Ann Surg 1993; 218: 672–678.

8. Eliachar I, Moscona R, Joachim HZ, Hirschowitz B, Shilo R. The management of laryngotracheal stenosis in burned patients. Plastic Reconstr Surg 1981; 68: 11–16.

9. Rethi A. Une nouvelle technique chirurgicale pour le traitement de la fixation bilatérale des cordes vocales. Laryngol Rhinol Otol (Stuttg) 1955; 34: 464–472.

10. Cotton R. Management of subglottic stenosis in infancy and childhood: review of a consecutive series of cases managed by surgical reconstruction. Ann Otol Rhinol Laryngol 1978; 87: 649–657.

11. Maddaus MA, Toth JL, Gullane PJ, Pearson FG. Subglottic tracheal resection and synchronous laryngeal reconstruction. J Thorac Cardiovasc Surg 1992; 104: 1443–1450.

12. Zaima A, Bitoh Y, Morita K, Tsugawa J, Ishii T, Satoh S, Nishijima E. Long-term T-tube stenting as definitive treatment of severe acquired subglottic stenosis in children. J Pediatr Surg. 2010 May; 45 (5):996-9

13. Cho JK, Ko MH, Ryu J, Jeong HS. Anterior cricoid split procedure with transposition of cricoid cartilage segment. J Laryngol Otol. 2009 Sep; 123(9): 1045-8.

14. A.L. De Jong, A.H. Park, E. Raveh, M.R. Schwartz, V. Forte, Comparison of thyroid, auricular, and costal donor sites for laryngotracheal reconstruction in an animal model, Arch. Otolaryngol. Head Neck Surg. 126 (2000) 49-53.

15. A.H. Park, V. Forte, Effect of harvesting autogenous laryngeal cartilage for laryngotracheal reconstruction on laryngeal growth and support, Laryngoscope 109 (1999) 307-311.

16. P.R. Wheater, H.G. Burkitt, V.G. Daniels, Wheater's Functional Histology, third ed., Churchill Livingstone, London, 1993.

17. I.N. Jacobs, P. Podrebarac, S.D. Boden,M. Chen, Graft healing in laryngotracheal reconstruction: an experimental rabbit model, Ann. Otol. Rhinol. Laryngol. 108 (1999) 599-608.

Metastasi mandibolare di un carcinoma renale: case report

Mandibular metastasis from renal cell carcinoma: a case report

A. Mardassi, N. Mathlouthi, S. Nefzaoui, S. Mezri,
C. Zgolli, G. Chebbi, R. Ben Mhamed, K. Akkari, S. Benzarti

ENT Department, Military Hospital of Tunis, Tunisia

Abstract

Il carcinoma renale (RCC) rappresenta circa il 90-95% delle neoplasie derivanti dal rene. Metastatizza di solito ai polmoni, ossa e linfonodi regionali, ma molto raramente alla regione della testa e del collo. La relazione che segue si basa su un paziente con RCC, diagnosticato in precedenza, che metastatizzò e si presentò, alla TC, come un tumore a cellule chiare della mandibola con tumefazione gengivale, sanguinamento e erosioni ossee.

Gli autori discutono le caratteristiche cliniche, radiologiche, istologiche e terapeutiche di questo tumore .

Introduzione

Il carcinoma renale metastatizzato alla mandibola è raro (1,2 a 5,9%) (1, 2, 3). Tuttavia, la sua comparsa rende la prognosi di questo tumore scarsa per riduzione della sopravvivenza e per le sue gravi complicanze (4, 5).

Case report

Un maschio di 70 anni si presentò con un gonfiore gengivale a sinistra associato ad una masticazione dolorosa. All'anamnesi, ipertensione, nefrectomia destra per un carcinoma renale a cellule chiare. All'orofaringoscopia, presentava una massa palpabile, emorragica e dura, interessante la gengiva inferiore sinistra esteso all'osso alveolare. I linfonodi cervicali non erano palpabili. Una radiografia panoramica mostrò molti geodi ossei interessanti il ramo orizzontale sinistro della mandibola (Fig. 1). La TC mostrò una massa litica del ramo orizzontale e angolo mandibolare sinistro con enhancement dopo iniezione di mezzo di contrasto (Figg. 2, 3). Fu effettuata una biopsia e l'esame istologico evidenziò una localizzazione metastatica di un RCC. Ulteriori metastasi vertebrali ed epatiche furono rilevate alla TC. Si è optato per una radioterapia palliativa. Purtroppo, il paziente è morto dopo 5 sedute di radioterapia.

Discussione

Le metastasi alla regione oro-maxillo-facciale (OMF) sono circa l'1-8% di tutti i tumori maligni in tale regione e sono correlati ad una prognosi infausta (6, 7, 8, 9).

Abstract

Renal cell carcinoma (RCC) accounts for approximately 90 to 95% of neoplasms arising from the kidney. It usually metastasizes to lungs, bone and regional lymph nodes but very rarely to the head and neck region. The following report is based on a patient with a previously diagnosed RCC that metastasized and presented as a clear cell tumor of the mandible with gingival mass, bleeding and bone erosions on CT-scan images. The authors discuss the clinical, radiologic, histological and therapeutic features of this tumor.

Introduction

Metastatic renal cell carcinoma to the mandible is uncommon (1.2 to 5.9 %) (1, 2, 3). However, its occurrences made the prognosis of this tumor poor by reducing the survival and due to its severe complications (4, 5).

Case report

A 70 year old male presented with a left gingival swelling associated with a painful mastication. On his past medical history, we noted hypertension and a right nephrectomy two years before because of a renal clear cell carcinoma. On oral examination, he had a bleeding and hard palpable mass interesting the left inferior gingiva extended to the alveolar bone. No cervical lymph nodes were palpable. A panoramic radiography showed many bone geodes interesting the left horizontal branch of the mandible (Fig. 1). The CT scan showed a lytic mass of the horizontal branch and the left mandibular angle with enhancement after injection of contrast agent (Figg. 2, 3). A biopsy was carried out and histological examination concluded to a metastatic localisation of a RCC carcinoma. Additional vertebral and hepatic metastases were detected on CT scan. We opted for a palliative radiotherapy. Unfortunately, the patient died after 5 sessions of radiotherapy.

Discussion

Metastases to the oral-maxillofacial (OMF) region account for approximately 1 to 8% of all malignancy in the region and are correlated with a poor prognosis (6, 7, 8, 9). The mandible represents the most affected site in the craniofacial bone metastases; the gingival is the most one concerning the OMF soft tis-

■ *Indirizzo per corrispondenza / Address for corrispondence: A. Mardassi - ENT Department, Military Hospital, Tunis, Tunisia*
E-mail: alimardassi@gmail.com

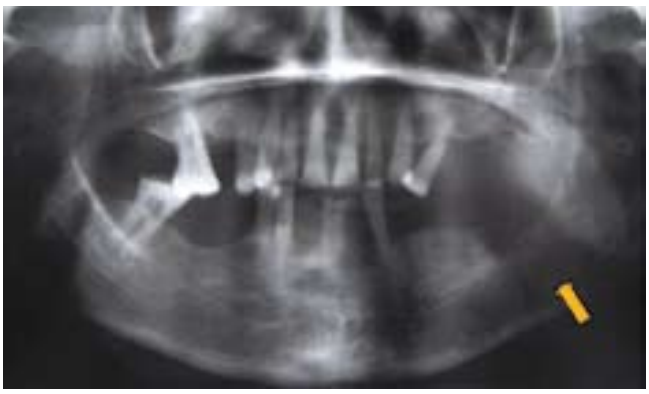

Fig. 1: Radiografia panoramica: geodi ossei interessanti la branca orizzontale sinistra della mandibola

Fig. 1: Panoramic radiography: bone geodes interesting the left horizontal branch of the mandible

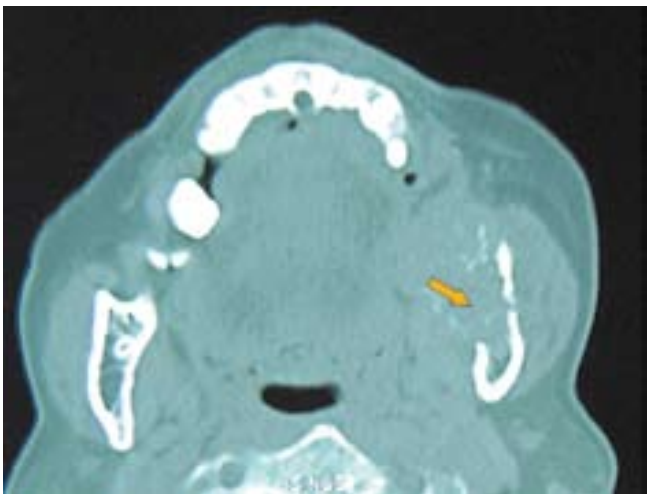

Fig. 2: TC, massa litica dell'angolo mandibolare

Fig. 2: Bone window Ct-scan, lytic mass of the left mandible angle

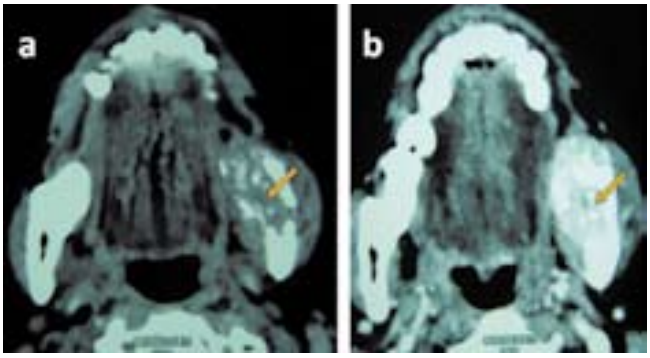

Fig. 3: TC assiale della mandibola (finestra per tessuti molli) prima (a) and dopo iniezione di mezzo di contrasto (b) mostrante una massa del ramo orizzontale e angolo mandibolare sinistro con intenso enhancement

Fig. 3: Axial mandibular CT scan (soft window) before (a) and after injection of contrast agent (b) showing a mass of the left horizontal branch and the left mandibular angle with intensive enhancement

La mandibola rappresenta il sito più colpito nelle metastasi ossee cranio facciali; la gengiva è il sito più colpito fra i tessuti molli OMF. Il meccanismo di metastasi nella regione OMF sembra essere più per diffusione ematogena che per via linfatica (5). I sintomi non sono specifici e possono essere osservati sia in lesioni primarie sia secondarie. Dolore spontaneo o alla masticazione, gonfiore, parestesia, sanguinamento o denti mobili sono le principali manifestazioni descritte dai pazienti (3, 10). Una grave emorragia è riportata soprattutto in localizzazioni alle ossa mascellari a causa della riserva estrema di sangue del tumore (1). Le metastasi ai tessuti molli possono essere confuse per lesioni benigne come il granuloma piogenico, l'emangioma, il granuloma a cellule giganti, l'epulide, o irritazione da fibroma (11). Neoplasie maligne endorali primarie come il carcinoma a cellule chiare odontogenico rappresentano la principale diagnosi differenziale (12).

Nel 20-33% dei casi, la diagnosi di metastasi mandibolare precede quella di tumore renale. Questo spinge a fare un'accurata indagine clinica e radiologica per i tumori della regione maxillo-facciale il cui profilo istologico è raro (1, 3, 5, 10).

L'indagine radiologica (radiografia standard, TC) è aspecifica e mostra vari aspetti di invasioni ossee (aree litiche senza bordo con una tendenza alla confluenza, immagini diffuse di rarefazione ossea ...), invasioni ai tessuti molli adiacenti o aspetti di ipervascolarizzazione (1, 13).

La TC è più sensibile rispetto alla radiografia standard. Ha una buona specificità nella visualizzazione di distruzione ossea e invasione dei tessuti molli e aiuta anche a guidare una biopsia o a praticare un'azione terapeutica locale (14).

La stadiazione del tumore, praticando una TC toraco-addomino-pelvica e una scintigrafia ossea, è indispensabile data la multipla e alta frequenza di localizzazioni metastatiche (polmone, fegato, ossa) (8, 12, 15). Nel nostro paziente, la TC total-body ha rivelato metastasi ossee e epatiche che erano clinicamente latenti.

È essenziale l'analisi istologica per confermare la diagnosi (8, 16) e, se possibile, individuare il tumore pri-

sues. The mechanism of metastases to the OMF region seems to be more by hematogenous spread than by the lymphatic route (5). The symptoms are not specific and might be seen in either primary or secondary lesions. Spontaneous pain or due to mastication, swelling, paresthesia, bleeding or tooth mobility are the main complaints of the patients (3, 10). Severe hemorrhage is reported especially in jaw bones localizations because of the extreme blood supply of the tumor (1). Soft tissues metastases may be taken for benign lesions such as pyogenic granuloma, hemangioma, giant cell granuloma, epulis, or irritation fibroma (11). Primary intraoral malignancies like clear cell odontogenic carcinoma are the main differential diagnosis (12).

In 20-33% of the cases, the mandibular metastasis precedes the diagnosis of renal tumor. This incites to make an exhaustive clinical and radiological investigation for tumor whose histological profile is uncommon to maxillofacial tumor region (1, 3, 5, 10).

The radiological examination (X-ray standards, CT) is nonspecific and shows various aspects of bone invasions (lytic areas without border with a tendency to confluence, diffuse images of bone rarefaction ...) or adjacent soft tissue invasions or aspects of hypervascularization (1, 13).

mario per guidare la strategia terapeutica (14). Il tipico aspetto dei tumori a cellule chiare è quello di uno strato di cellule rotonde o poligonali con abbondante citoplasma ricco di colesterolo, esteri di colesterolo, fosfolipidi e glicogeno. Lo studio immunoistochimico rivela un alto tasso di cheratina e vimentina (2, 3, 7). Generalmente non esiste espressione di proteine di CK7 e CK20. Tuttavia, l'80% dei tumori esprimono l'antigene membrana EMA (antigene epiteliale di membrana) (7). Quando il tumore primario non è ancora noto, la difficoltà consiste nel fatto che queste cellule chiare possono caratterizzare altri tipi di tumori (ghiandole salivari, tiroide, mammella, polmone e colon) (2).

La gravità della prognosi di queste neoplasie, nonostante tutte le possibili terapie, spinge, spesso, gli autori a favore di un trattamento palliativo per migliorare la qualità della vita dei pazienti (3, 4, 5, 7, 10). La Chirurgia radicale è proposta per metastasi isolate della mandibola o del cavo orale al fine di migliorare la qualità di vita e ottimizzare il tasso di sopravvivenza (2, 4, 5).

L'embolizzazione del peduncolo vascolare, prima della escissione chirurgica, appare come una tecnica interessante se è tecnicamente possibile (13). Altre terapie sono state proposte, come i bifosfonati o, recentemente, farmaci antiangiogenici ma il risultato non sembra essere migliore (15, 16).

La chemioterapia non è molto efficace nel cancro del rene perché è un tumore chemioresistente a causa dell'esistenza di un glicoproteina Pcodificata dal gene MDR 1. Le uniche molecole che sembrano essere parzialmente efficaci sono vinblastina e floxuridina (7). L'impatto di questa chemioterapia in termini di sopravvivenza rimane modesta.

È chiaro che l'obiettivo principale delle attuali terapie rimane il controllo locale dei sintomi (dolore, sanguinamento, disturbi della masticazione) per migliorare la qualità di vita dei pazienti (17).

Le metastasi renali hanno una prognosi scarsa con un tasso di sopravvivenza a 5 anni che raggiunge il 7-13%. Il settanta per cento dei pazienti muore entro un anno dalla diagnosi suggerendo che la metastasi mandibolare si accompagna a significativa diffusione del tumore primario con metastasi multiple (2. 3, 10). Diversi fattori prognostici influenzano la sopravvivenza del paziente: età, salute generale, perdita di peso, il numero di siti metastatici e la scarsa tolleranza al trattamento (7).

Conclusione

Questo caso clinico illustra l'importanza di sospettare una lesione metastatica in un rigonfiamento mandibolare o gengivale. Il carcinoma a cellule renali può raramente essere il tumore originale. La sua diagnosi richiede una stadiazione accurata e una terapia adeguata per migliorare la qualità di vita di questi pazienti, anche se la prognosi rimane scadente, soprattutto con metastasi sincrone multiple.

CT-scan is more sensitive than standard X-ray. It has a good specificity in the visualization of bone destruction and soft tissue invasion and helps also to guide a biopsy or to undergo a local therapeutic action (14).

The staging of the tumor including a thoraco-abdominal-pelvic CT-scan and a bone scintigraphy is imperative given the multiple and high frequency of metastatic localizations (lung, liver, bone) (8, 12, 15). In our patient, the body scan revealed bone and liver metastases that were clinically latent.

Histological analysis is essential to confirm the diagnosis (8, 16) and if possible, to identify the primary tumor in order to guide the therapeutic strategy (14). The typical appearance of clear cell tumors is that of a sheet of round or polygonal cells with abundant cytoplasm rich in cholesterol, cholesterol esters, phospholipids and glycogen. Immunohistochemical study reveal a high rate of keratin and vimentin (2, 3, 7). There is generally no protein expression of CK7 and CK20. However, 80% of the tumors express membrane antigen EMA (epithelial membrane antigen) (7). When the primary tumor is not yet known, the difficulty lies in the fact that these clear cells can characterize other types of tumors (salivary glands, thyroid, breast, lung and colon) (2).

The poverty of the prognosis of these neoplasms despite all possible therapies pushes, often, the authors to advocate a palliative treatment to improve the quality of life of patients (3, 4, 5, 7, 10). Radical surgery is proposed for isolated metastases of the mandible or of the oral cavity in order to improve the quality of life and optimize the survival rate (2, 4, 5).

The embolization of vascular pedicle, before surgical excision, appears as an attractive technique if it is technically possible (13). Other therapies have been proposed, such as bisphosphonates or, recently, antiangiogenic drugs but the result does not seem to be better (15, 16).

Chemotherapy is not very effective in cancer kidney because it is a chemoresistant tumor due to the existence of a P-glycoprotein encoded by the MDR 1 gene. The only molecules that seem to be partially effective are vinblastine and floxuridine (7). The impact of this chemotherapy in terms of survival remains modest.

It is clear that the main objective of actual therapeutics remain the local control of the symptoms (pain, bleeding, disorders of mastication) to improve the quality of life of the patients (17).

Metastatic kidney has a poor prognosis with a 5-year survival rate reaching 7 to 13%. Seventy percent of patients die within a year of diagnosis suggesting that mandibular metastasis involves significant dissemination of the primary tumor with multiple metastases (2, 3, 10). Several prognostic factors influence patient survival: age, general health, weight loss, number of metastatic sites and poor tolerance to treatment (7).

Conclusion

This clinical case illustrates the importance to suspect a metastatic lesion of a mandibular or gingival swelling. Renal cell carcinoma may rarely be the original tumor. Its diagnosis requires an exhaustive staging and an adequate therapy to improve the quality of life of these patients even if the prognosis remains poor especially with synchronous multiple metastasis.

Bibliografia - References

1) Shen M.L., Kang J., Wen Y.L.,Ying W.M., Yi J., Hua C.G. et al. Metastatic Tumors to the Oral and Maxillofacial Region: a Retrospective Study of 19 Cases in West China and Review of the Chinese and English Literature. J Oral MaxillofacSurg 2009; 67:718-37.

2) Makos C., Psomaderis K. A Literature Review in Renal Carcinoma Metastasis to the Oral Mucosa and a New Report of an Epulis-Like Metastasis.J Oral MaxillofacSurg 2009; 67:653-60.

3) Sastre J., Naval L., Munoz M., Gamallo M., Diaz F.J. Metastatic renal cell carcinoma to the mandible.Otolaryngol Head NeckSurg 2005; 132:663-4.

4) Siriwardenaa B.S., Tilakaratnea W.M., Rajapaksa R.M. Metastatic transitional cell carcinoma of the urinary bladder to the mandible. Oral Oncology EXTRA 2005; 41:22-4.

5) Hirshberg A., Shnaiderman-Shapiro A., Kaplan I., Berger R. Metastatic tumours to the oral cavity: pathogenesis and analysis of 673 cases. Oral Oncology 2008; 44:743-52.

6) Méjean A., Lebret T. Sitesmétastatiquesatypiques du cancer du rein. Progrès en Urologie 2008; 7:320-6.

7) Vidart A., Fehri K., Pfister C. Métastasesinhabituelles du cancer du rein. Annales d'urologie 2006; 40:211-9.

8) Déquanter D., Lothaire P., Andry G., Gil T. Métastase d'un carcinome de prostate mimant une tumeurparotidienne : à propos d'un cas. Rev StomatolChirMaxillofac 2004; 105:182-4.

9) Lebret T., Méjean A. Les sites métastatiquesatypiques des cancers de la prostate. Progrès en Urologie2008 ; 7:357-64.

10)Jayasooriyaa P.R., Gunarathnaa I.A., Attygallab A.M., Tilakaratne W.M. Metastatic renal cell carcinoma presenting as a clear cell tumour in the head and neck region. Oral Oncology EXTRA 2004; 40:50-3.

11)Knottenbelt D.C., Kelly D.F. Oral and dental tumors. Equine Dentistry (third edition) 2011:149-181.

12)Chera B.S., Villaret D.B., Orlando C.A., Mendenhall W.M. Clear cell odontogenic carcinoma of the maxilla: a case report and literature review. American Journal of Otolaryngology-Head and Neck Medicine and Surgery 2008; 29:284-90.

13)Guyot L., Sauvant J., Menasse F., Garcia S., Portier F., Gola R. Métastase mandibulaire hémorragique d'origine rénale : intérêt de l'embolisation thérapeutique. La Presse Médicale 1999; 20:1066.

14)Tubiana-Hulin M., De Maulmont C., Guinebretière J.M. Stratégie de prise en charge des métastasesosseusesrévélatrices. Revue du Rhumatisme 2008; 75:332-8.

15)Brunello A., Saia G., Bedogni A., Scaglione D., Basso U. Worsening of osteonecrosis of the jaw during treatment with sunitinib in a patient with metastatic renal cell carcinoma. Bone 2009; 44:173-5.

16)Bocci G., Loupakis F. The possible role of chemotherapy in antiangiogenic drug resistance. Medical Hypotheses 2012; 78:646-8.

17)Védrine L., Chargari C., Le Moulec S., Fayolle M., Ceccaldi B., Bauduceau O. Chimiothérapie des cancers des voiesaéro-digestivessupérieures. CancerRadiothérapie 2008; 12 :110-9.





Case report: Laringocele gigante misto

Case report: giant mixed laryngocele

O. Marotta, F. Catapano, M. Cocchiarella, C. Crisci, C. Di Meo

U.O.C. di Otorinolaringoiatria, A.O.R.N. "S. Anna e S. Sebastiano", Caserta

Abstract

Il laringocele è una rara dilatazione benigna, ripiena d'aria, del sacculo laringeo. Si manifesta più frequentemente quando il laringe è esposto a continuo aumento della pressione interna: è presente, più frequentemente, in soffiatori del vetro, suonatori di strumenti a fiato, soggetti affetti da tosse cronica. Gli Autori riportano il caso di un paziente affetto da laringocele misto formatosi in assenza di fattori predisponenti e ne discutono la presentazione clinica, le indagini praticate e la gestione chirurgica.

Introduzione

Il ventricolo laringeo di Morgagni è una piccola rientranza che si trova tra le corde vocali vere e false. Il tratto antero-superiore della rientranza termina in un sacchetto cieco, che si chiama appendice del ventricolo di Morgagni o sacculo. Un laringocele è una anomala dilatazione sacciforme dell'appendice del ventricolo laringeo di Morgagni. Ha contenuto aereo ed è ricoperto da epitelio ciliato colonnare pseudo-stratificato. Comunica con il ventricolo mediante uno stretto peduncolo e può essere di tipo interno, esterno o misto, a seconda del tipo di rapporto che contrae con la membrane tiroioidea (1). Accrescendosi si estende in direzione mediale e superiore alla cartilagine tiroidea fino a raggiungere la membrana tiroioidea. Se non fora la membrana e rimane all'interno della laringe si definisce interno. Quando la perfora e sporge attraverso la membrana tiroioidea nel collo diventa un laringocele esterno. Un laringocele, sia mediale sia laterale alla membrana tiroioidea, si chiama misto. È solitamente unilaterale, ma è stato riportato in letteratura sia il laringocele interno bilaterale sia il laringocele esterno bilaterale (2).

La sua eziopatogenesi è ignota. Si presenta, però, più frequentemente, in soggetti esposti a un continuo aumento della pressione endolaringea. Infatti le categorie più colpite sono soffiatori del vetro, suonatori di strumenti a fiato, soggetti affetti da tosse cronica. A volte, può svilupparsi in assenza di fattori predisponenti (3).

L'esatta incidenza del laringocele non è nota; colpisce più frequentemente il sesso maschile (5-7:1). Nell'85% dei casi è unilaterale; il 30% è esterno, il 20% interno e il 50% misto (4).

Abstract

The laryngocele is a rare benign dilatation of the laryngeal saccule. It occurs when the larynx is exposed to a continuous increase of the internal pressure; for this reason it is mostly present in glassblowers, players of wind instruments, patients with chronic cough. The Authors report the case of a patient with mixed laringocele formed in the absence of predisposing factors and discuss the clinical presentation, investigations and surgical management.

Introduction

The laryngeal ventricle of Morgagni is a small recess located between the true and false vocal cords. The anterior superior portion of the recess ends in a blind pouch, which is called the appendix of the ventricle of Morgagni or saccule. A laryngocele is an abnormal saccular dilatation of the appendix of the laryngeal ventricle of Morgagni. It contains air and is lined with pseudo-stratified ciliated columnar epithelium. It communicates with the ventricle by a narrow stalk and can be of three type: internal, external or mixed, according to the type of relationship with the thyrohyoid membrane (1). When the laryngocele increases in size, it extends medial and superior to the thyroid cartilage till it reaches the thyrohyoid membrane. If it does not pierce the membrane and remains inside the larynx is called internal. When it pierces the membrane and protrudes in the neck becomes an external laryngocele (2).

Its etiology is unknown. However, it appears more frequently in subjects exposed to a continuous increase in intralaryngeal pressure, such as that caused by chronic cough, glass blowing, playing wind instruments. It sometimes can develops in the absence of predisposing factors (3).

The exact incidence is unknown; males are more affected than women (5-7:1). Laryngocele is unilateral in 85% of cases, external in 30%, internal in 20% and mixed in 50% (4).

It may be asymptomatic or, when increases in size, present with cough, dysphonia (hoarseness, stridor), dyspnea, sore throat, and swelling of the neck in external type (5).

Case report

We report the case of a patient, a 51 year old male, M.U., hospitalized for significant dyspnea and dysphagia, who underwent an urgent tracheostomy.

■ *Indirizzo per corrispondenza / Address for corrispondence:* O. Marotta - Azienda Ospedaliera "Sant'Anna e San Sebastiano", Caserta - U.O.C. di Otorinolaringoiatria - E-mail: ortensio.marotta@alice.it

Può essere asintomatico oppure, quando aumenta di dimensioni, può presentarsi con tosse, disfonia (raucedine, stridore), dispnea, mal di gola e, in caso di tipo esterno, tumefazione del collo (5).

Caso clinico

Riportiamo il caso di un paziente, M.U., di anni 51, di sesso maschile, ricoverato di P.S. per notevole dispnea e disfagia, per cui fu praticata, di urgenza, una tracheostomia.

L'anamnesi patologica remota era insignificante. Egli non riferiva alcuna condizione predisponente alla formazione del laringocele. L'esame generale del paziente era normale.

All'esame obiettivo otorinolaringoiatrico, si evidenziava una tumefazione, sostanzialmente morbida e non dolente sul lato destro alto del collo che aumentava di dimensione con la manovra di Valsalva.

In laringoscopia diretta, eseguita con ottica flessibile, era visibile una tumefazione, a superficie liscia, interessante il seno piriforme, la plica ari epiglottica e la falsa corda di destra, che causava una riduzione del lume laringeo. La motilità laringea era normale (Figg. 1, 2).

L'ecografia mostrava una cavità piena d'aria sul lato destro del collo. La TC evidenziava una massa, a contenuto aereo, del vestibolo e falsa corda di destra che era estesa, attraverso la membrana tiroioidea, ai tessuti molli del collo (Figg. 3, 4, 5).

Il quadro RM confermava i rapporti con la laringe. (Figg. 6, 7)

Fu quindi possibile fare diagnosi di laringocele misto. Dopo aver effettuato esami ematochimici, ECG, Rx del torace e visita anestesiologica, il paziente fu sottoposto ad intervento chirurgico di asportazione del laringocele per via cervicotomica.

Intervento

A capo esteso e ruotato verso il lato sano, si praticò una incisione verticale della cute a partenza dalla linea mediana, compresa tra la cartilagine tiroide e l'osso ioide, sino al bordo mediale dello sternocleidomastoideo (Fig. 8).

Si procedette ad identificare la porzione esterna della capsula del laringocele ed ad effettuare la dissezione dalle strutture adiacenti, in particolare si isolò il fascio fascolonervoso e la ghiandola sottomandibolare (Fig. 9).

La dissezione venne condotta in modo particolarmente accurato per non ledere le pareti del laringocele e salvaguardando il nervo laringeo superiore. La cisti aerea fu, quindi, escissa in toto, senza causare alterazioni dell'integrità del lume laringeo (Figg. 10, 11).

Si procedette alla riparazione della membrana tiroioidea (Fig. 12), si posizionò un drenaggio in aspirazione e si eseguì la chiusura a piani della ferita chirurgica (Fig. 13). Il campione operatorio (Fig. 14) fu inviato ad esame istologico che evidenziò: "tessuto epiteliale di tipo cilindrico ciliato sotteso da stroma fibro-mio-adiposo".

Past medical history was insignificant. He he didn't report predisposing factors to the formation of laryngocele. General physical examination was normal.

Otorhinolaryngological examination revealed a soft and unpainful swelling on the right upper side of the neck which increased in size on the Valsalva maneuver.

Direct laryngoscopy, which was performed with flexible endoscopy, showed a mass covered with smooth mucosa estended on the right pyriform sinus, aryepiglottic fold and false cord; it caused a reduction of the laryngeal airway. The laryngeal motility was normal. (Figg. 1, 2).

The echography showed an air filled cavity on the right side of the neck. The computed tomografy (C.T.) evidenced a air filled mass of the vestibule and false right cord estended through the thyrohyoid membrane to the soft tissues of the neck (Figg. 3, 4, 5).

The magnetic resonance imaging (M.R.I.) confirmed the communication with the larynx (Figg. 6, 7).

Therefore, a diagnosis of mixed laryngocele was made. After haematological examination, ECG, X-ray chest and anaesthesiologic examination, the patient underwent surgery by cervicotomy to remove the laryngocele.

Intervention

After the head was extended and turned to the healthy side, a vertical incision was given between the thyroid cartilage and the hyoid bone extending to the medial border of the sternocleidomastoid muscle (Fig. 8).

The external portion of the capsule of laringocele was defined and with blunt dissection, the laryngocele was detached from adjacent structures. The neurovascolar bundle and submandibular gland was isolated (Fig. 9).

A careful dissection was performed in order to avoid injuries of the wall of the laryngocele and the superior laryngeal nerve. The air sac was completely excised maintaining the integrity of the laryngeal lumen (Figg. 10, 11).

The thyrohyoid membrane was repaired (Fig. 12), a suction drain was positioned and the wound was closed in layers (Fig. 13). The histological diagnosis of the specimen (Fig. 14) was: "cylindrical ciliated epithelium sustained by fibrous-muscolar-adipose tissue".

The postoperative course was normal. Decannulation was done the day after surgery and in the third day stoma was closed. Sutures were removed after 7 days and the patient was discharged in a stable condition. After follow-up of 6 months the patient was asymptomatic and the laringoscopic assessment was normal (Figg. 15, 16).

Discussion

Laryngogele usually develops due to a continuous increase of intralaryngeal pressure; the most affected are some categories of workers like players of wind instruments and glass bowers or subjects with chronic bronchitis or emphysema. The formation of the laryngocele is also possible in the absence of predisposing factors (3, 5, 6).

It may cause serious obstruction of the respiratory tract in

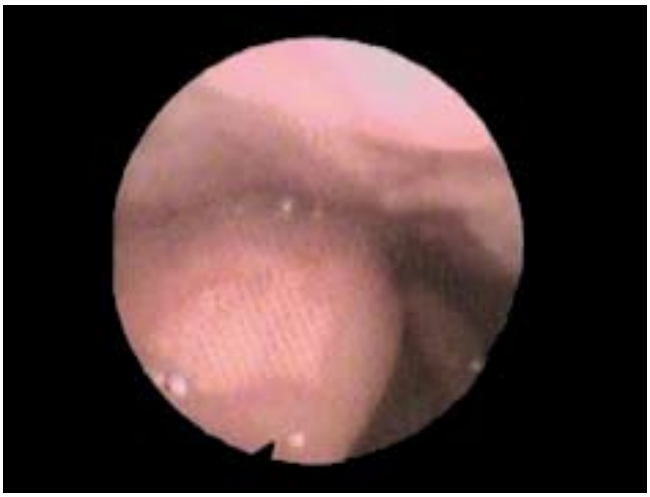

Fig. 1: Fibrolaringoscopia preoperatoria: presenza di tumefazione interessante il seno piriforme, la plica ari epiglottica e falsa corda di destra

Fig. 1: Preoperative flexible fiberoptic laryngoscopy: swelling on the right pyriform sinus, aryepiglottic fold and false cord

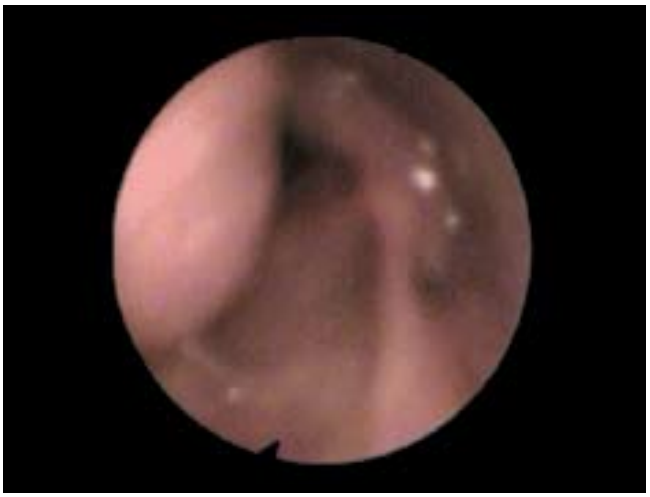

Fig. 2: Fibrolaringoscopia preoperatoria: riduzione del lume laringeo

Fig. 2: Preoperative flexible fiberoptic laryngoscopy: reduction of the laryngeal airway

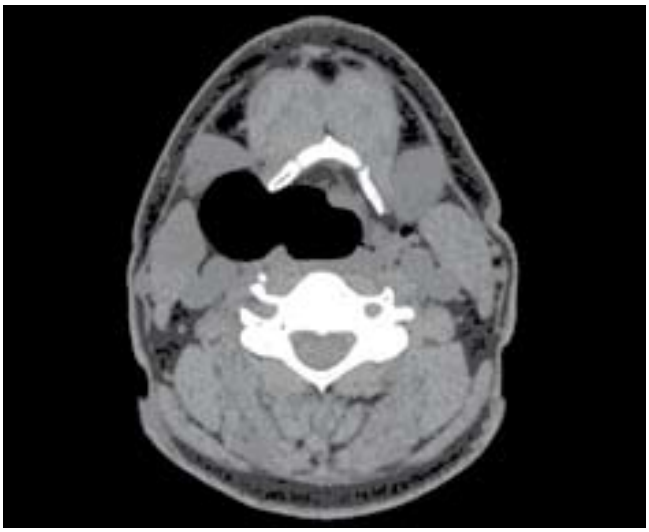

Fig. 3: T.C. assiale: il laringocele attraversa la membrana tiroioidea

Fig. 3: Axial C.T. : laryngocele crosses the tyrohyoid membrane

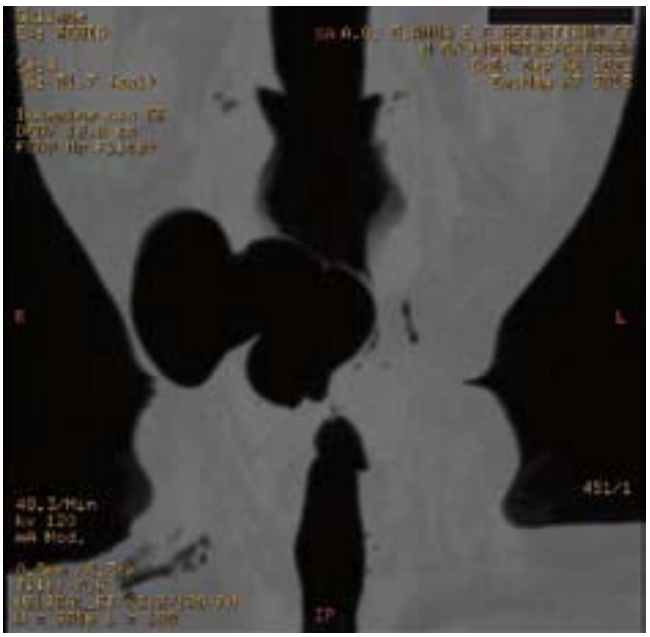

Fig. 4: Ricostruzione T.C. coronale: il laringocele riduce lo spazio respiratorio

Fig. 4: Coronal C.T. Reconstruction: laringocele reduces the respiratory space

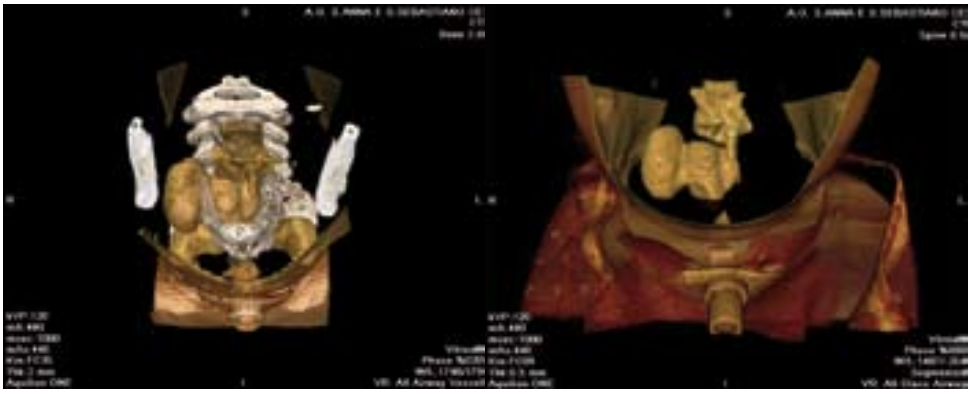

Fig. 5: Ricostruzione T.C. 3D preoperatoria

Fig. 5: Preoperative 3D C.T. reconstruction

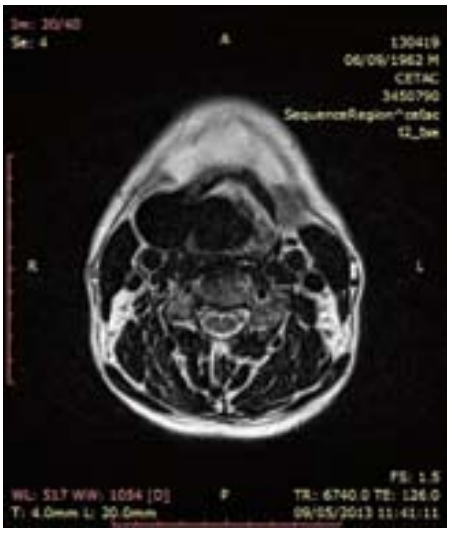

Fig. 6: R.M. assiale

Fig. 6: Axial M.R.I.

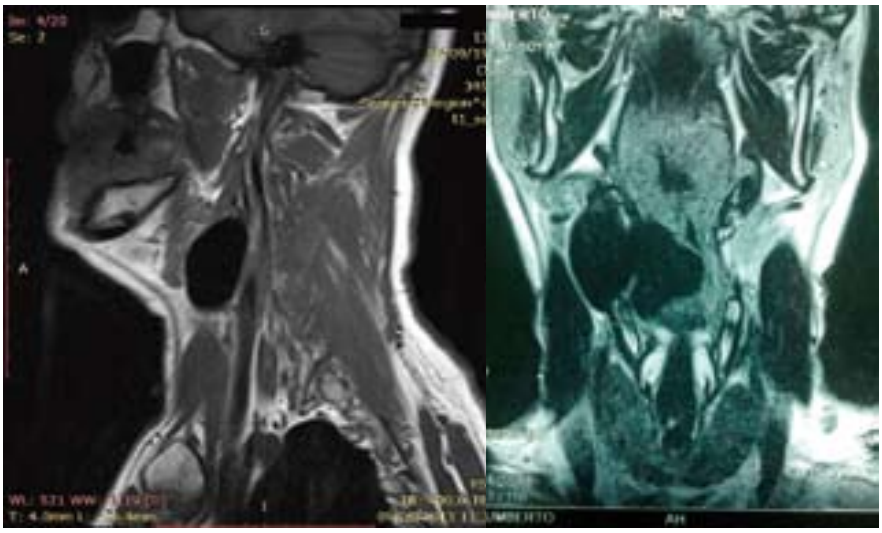

Fig. 7: R.M. coronale e sagittale

Fig. 7: Coronal and sagittal M.R.I.



Fig. 8: Incisione

Fig. 8: Incision



Fig. 9: Ghiandola sottomandibolare in alto e laringocele in basso

Fig. 9: The submandibular gland is over and the laryngocele is down



Fig. 10: Identificazione del n. laringeo superiore

Fig. 10: Identification of superior laryngeal nerve



Fig. 11: Escissione del laringocele

Fig. 11: Excision of laryngocele



Fig. 12: Riparazione della membrana tiroioidea

Fig. 12: Closure of the thyrohyoid membrane



Fig. 13: Posizionamento di drenaggio e sutura della cute

Fig. 13: Positioning of the suction drain and suture of the skin

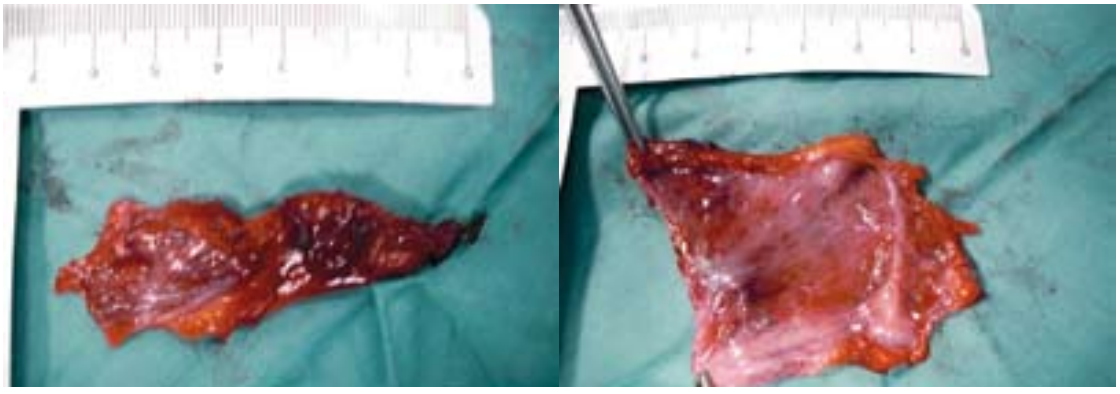

Fig. 14: Campione operatorio

Fig. 14: Operative specimen



Fig. 15: Fibrolaringoscopia postoperatoria: corde vocali in adduzione

Fig. 15: Postoperative flexible fiberoptic laryngoscopy: adducted vocal cords

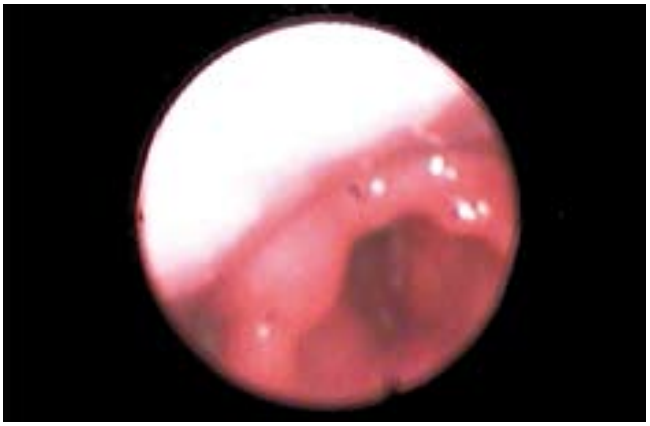

Fig. 16: Fibrolaringoscopia postoperatoria: corde vocali in abduzione

Fig. 16: Postoperative flexible fiberoptic laryngoscopy: abducted vocal cords

Il decorso postoperatorio fu regolare. Il giorno dopo l'intervento il paziente fu decannulato e, in terza giornata, si procedette a chiusura della stomia tracheale. La sutura fu rimossa dopo 7 giorni dall'intervento e il paziente fu dimesso il giorno dopo. Dopo il follow-up di 6 mesi il paziente era asintomatico e il quadro fibrolarinogoscopico era negativo (Figg. 15, 16).

Discussione

Solitamente, il laringogele si forma in seguito ad un continuo aumento della pressione all'interno della laringe; per tale motivo, è più frequente in alcune categorie di lavoratori (suonatori di strumenti a fiato) o in individui affetti da bronchite cronica o enfisema. È possibile, però, la formazione di un voluminoso laringocele anche in assenza di fattori predisponenti (5, 6).

Raramente, può causare ostruzione grave delle vie respiratorie: può avvenire un improvviso passaggio dell'aria dal sacco esterno verso l'interno che causa una dilatazione della porzione interna del laringocele e, quindi, una ostruzione acuta delle vie respiratorie superiori (7, 8). Nelle manifestazioni più gravi è necessaria la tracheotomia (9).

La diagnosi di laringocele è essenzialmente clinica. L'ecografia del collo, di rapida esecuzione, di solito mette in evidenza una raccolta d'aria, ma non fornisce informazioni sui rapporti con le strutture limitrofe. La TC fornisce, invece, informazioni rilevanti nella definizione dei rapporti tra il laringocele e le strutture laringee ed i tessuti molli extralaringei, nella differenziazione da altre formazioni cistiche e nella identificazione di un eventuale carcinoma. È, infatti, ben documentata, seppur rara, l'associazione di laringocele con carcinoma laringeo. La RM, per la sua capacità di fornire una maggiore definizione dei tessuti molli, offre informazioni dettagliate sui confini della sacca aerea e quando si sospetta un laringomucocele, un laringopiocele o una lesione neoplastica (10, 11).

Il trattamento del laringocele è chirurgico. L'approccio chirurgico per via cervicotomica è indicato per un lariongocele grande o esterno, mentre la resezione endoscopica è preferita per laringoceli piccoli o interni. L'approccio esterno fornisce un'ottima esposizione durante la dissezione dai tessuti molli del collo e lo scheletro cartilagineo. Inoltre, offre un minore tasso di recidiva, minima morbilità e diminuisce la possibilità di complicanze (2, 12, 13). La asportazione endoscopica con laser CO2 è il trattamento di scelta nei pazienti con laringocele interno (13, 14). È stato, comunque, proposto, in presenza di un forma mista, un approccio combinato esterno e interno con laser (13, 15).

rare cases: a sudden passage of air from the external sac to the inside causes a dilatation of the internal portion of the laringocele and, therefore, an acute airway obstruction (7, 8). Serious forms of airway obstruction may requir tracheotomy (9).

The diagnosis of laryngocele is essentially a clinical. An echography of the neck, which is easily executable, usually shows an air filled sac, but it does not provide information about relationships with the near structures. C.T. provides relevant information about relationships between the laryngocele and laryngeal structures and extralaryngeal soft tissues, differentiation from other cystic formations and identification of a carcimoma. There is rare, but well - documented, association of laryngocele with laryngeal carcinoma. The M.R.I., because of its ability to provide a better definition of soft tissue, gives detailed data on the limits of the air sac and to detect a laryngomucocele, a laryngopyocele or a neoplastic mass (10, 11).

Treatment of laryngocele is surgical. The cervical external approach is preferred for large or external laryngocele; the endoscopic resection is preferred for small or internal laryngocele. External approach provides an excellent exposure during the dissection of the plane between the soft tissues of the neck and the laryngeal cartilage. Further this approach offers less recurrence rate, minimal morbidity, and negligible complications (2, 12, 13). The endoscopic CO2 laser excision is the treatment of choice in patients with internal laryngocele (13, 14). However, in the presence of a mixed form, a combined external and endoscopic laser approach has been advocated (13, 15).

Conclusion

The described case did not present predisposing factors to the formation of a laringocele. Probably the increased intralaryngeal pressure associated with an acquired laxity of the laryngeal walls could result in the development of laryngocele. The tracheotomy was performed for severe airway obstruction due to the large size of the laryngogele.

C.T. and M.R.I. are essential for the a correct diagnosis. A three-dimensional C.T. provides additional information on the expansion of laryngocele.

The surgical approach by cervicotomy is the most appropriate for giant mixed laryngocele. This surgical technique allows a complete excision of the air sac without injuries to the laryngeal cartilage or alterations of laryngeal function; careful dissection of the neck of a laryngocele sac is important to prevent damage to the neurovascular bundle. The histological examination of the operative specimen is mandatory because is possible the coexistence of laryngocele and laryngeal carcinoma.

Conclusioni

Nel caso descritto non erano presenti fattori predisponenti alla formazione di un laringocele. È verosimile, quindi, che l'aumento della pressione endolaringea associato ad una probabile acquisita lassità delle pareti laringee può aver causato lo sviluppo del laringocele. La tracheotomia fu necessaria per le notevoli dimensioni della sacca interna, che causava una grave insufficienza respiratoria.

Ai fini di una corretta diagnosi, sono fondamentali TC ed RM. Una TC con ricostruzioni tridimensionali può fornire ulteriori informazioni sulla estensione del laringocele negli spazi paraglottici.

L'approccio chirurgico per via cervicotomica risulta essere il più indicato in presenza di un voluminoso laringocele misto. È stato possibile, infatti, con tale tecnica chirurgica, praticare una escissione completa della cisti aerea senza causare lesioni dello scheletro cartilagineo o alterazioni della funzionalità laringea. È sempre necessario praticare l'esame istologico del tessuto asportato in quanto è possibile la coesistenza di laringocele e carcinoma laringeo.

ConMed™
ITALIA

Bibliografia - References

1. De Santo L.W. Laryngocele, laryngeal mucocele, large saccules and large saccular cysts: a developmantal spectrum. Laryngoscope 1974; 84:1291-6.

2. Bateman G.H. Case of bilateral external laryngocele.J LaryngolOtol 1957; 71:769-72.

3. Erdogmus B., Yazici B., Ozturk O., Ataoglu S., Yazici S. Laryngocele in associtionwith ankylosing spondylitis. Wien KlinWochenschr 2005; 117: 718-20.

4. Ingrams D., Hein D., Marks N. Bateman GH. Laryngocele: an anatomical variant. J LaryngolOtol 1999; 113:675-677

5. Lancella A., Abbate G., Dosdegani R. Mixed laryngocele: a case report and review of the literature. Acta Otorhinolaryngolocica italica 2007; 27:255-57.

6. Mannella V.K., Freni F., Santoro R., Galletti B. Laringocele gigante in un paziente con storia di stipsi ed emorroidi. Argomenti di Acta Otorhinolaryngolocica italica 2013; 7(1): 5-7.

7. Amin M., Maran A.G.: The aetiology of laryngocoele. ClinOtolaryngol Allied Sci 1988; 13:267-72

8. Stell P.M., Maran A.G.: Laryngocoele. J LaryngolOtol 1975; 89:915-24.

9. Pennings R.J., Van den Hoogen F.J., Marres H.A. Giant laryngocoeles: a cause of upper airway obstruction. Eur Arch Otorhinolaryngol 2001; 16: 258-66.

10. Mitroi M., Capitanescu A., Popescu F.C., Popescu C., Mogoanta C.A., Mitroi G., Surlin C. Laryngocele associated with laryngeal carcinoma. Rom J MorpholEmbryol 2011; 52 :183-4

11. Uguz M.Z., Onal K., Karagoz S., Gokce A.H., Firat U. Coexistence of laryngeal cancer and laryngocele: a radiologic and pathologic evaluation. Kulak Burun Bogaz Ithis Derg 2002; 9: 46-52

12. Thome R., Thome D.C., De La Cortina RAC. Lateral thyrotomy approach on the paraglottic space for laryngocele resection. Laryngoscope 2000; 110:447–50.

13. Dursun G., Ozgursoy O.B., Beton S., Batikhan H. Current diagnosis and treatment of laryngocele in adults. Otolaryngol Head Neck Surg 2007;136: 211-5.

14. Matino Soler E., Martinez Vecina V., Leon Vintro X., QuerAgusti M., Burgues Vila J., de Juan M. Laryngocele: clinical and therapeutic study of 60 cases. Acta OtorrinolaringolEsp 1995; 46: 279-86.

15. Ettema S.L., Carothers D.G., Hofmann H.T. Laryngocele resection by combined external and endoscopic laser approach. AnnOtolRhinolLaryngol 2003;112:361– 4.

STORZ
KARL STORZ — ENDOSKOPE

Acustica Campana group
tecnologie per l'udito

Numero Verde 800.203.331

dot² by ReSound



Un concentrato di tecnologia ed estetica in soli 1,38 gr
Provalo GRATUITAMENTE per 30 giorni e ASCOLTA la differenza!

ANGRI (SA): Via G. Matteotti, 18 - Tel: 081 948781
AVELLINO (AV): Via Chiesa Conservatorio, 36 - Tel: 0825 782694
CASERTA (CE): Via San Carlo, 119 - Tel: 0823 210444
CASORIA (NA): Via V. Ferrara, 10 - Tel: 081 7573181
NOLA (NA): Piazza M.C. Marcello, 9/10 - Tel: 081 5124884
POMIGLIANO D' ARCO (NA): Viale Terracciano, 152 - Tel: 081 3143504
SALERNO (SA): Via Matteo Rossi, 12 - Tel: 069 9951569
S. MARIA C.V. (CE): Via De Michele, 54 - Tel: 0823 898324
SAPRI (SA): Via Cagliari, 30 - Tel: 0973 391935

Living up to Life

Leica MICROSYSTEMS





Leica M525 F20

La visione tridimensionale che ogni chirurgo da molto tempa sogna con una manegevolezza e un comfort „best-in-class"!

www.leica-microsystems.com

Medtronic

Innovating for life.

IPC™ System
INTEGRATED POWER CONSOLE

Indigo™
High-Speed Otologic Drill



Frontiera ORL

Frontiera ORL pubblica le migliori esperienze nel campo delle scienze mediche e chirurgiche concernenti soprattutto la patologia testa-collo. Promuove l'interazione tra professionisti sul territorio nazionale e internazionale, oltre che l'organizzazione di corsi e convegni.

Frontier ORL publishes the best experiences in the field of medical sciences and surgical pathology on the head and neck. Promoting interaction between professionists on national and international territory.

Si ringraziano gli **sponsor** che hanno dimostrato interesse e fiducia nel progetto, offrendo il proprio prezioso contributo.
Il materiale pubblicato è visionabile on line all'indirizzo www.frontieraorl.it

Thanks to the **sponsors** *who proved their interest and trust in this project, offering their own contribuition. Materials can be consulted at www.frontieraorl.it*



Giovedì 13 febbraio

17.30	**Riunione Collegio dei Direttori Scuole di Specializzazione**

Venerdì 14 febbraio

09.00	Registrazione
10.00	**Apertura dei lavori** E. Cassandro, *Presidente AUORL*
10.10 13.20	**PARTE I** Chairmen: F. Ottaviani *(Milano)*, E. Genovese (*Modena*)
10.10 11.20	**La diagnosi della ipoacusia infantile. Esperienze a confronto** Gli Specializzandi delle Scuole di Milano, Pisa, Napoli e Catania a confronto Moderatori: M. Iengo *(Napoli)*, A. Cesarani *(Milano)* Discussant: G. Cianfrone *(Roma)*, E. Marciano *(Napoli)* C. Bruzzo *(Milano)*, S. Fortunato *(Pisa)*, V. Corvino *(Napoli)*, P. Di Mauro *(Catania)*
11.20 11.40	**Le disfonie infantili** U. Barillari *(Napoli)*
11.40 12.50	**Processi infiammatori oro-faringo-tubarici. Linee-guida e pratica clinica.** Moderatore: G. Motta *(Napoli)* A. Croce *(Chieti)*, G. Tirelli *(Trieste)*, A. Barbarisi *(Napoli)* **Intervento preordinato:** Eva Massimilla *(Napoli)*
12.50 13.20	**Conferenza:** **Classification of cholesteatoma surgical strategy** B. Fraysse *(Toulouse, Francia)*, *Vice-Presidente IFOS (Internat. Fed. of Oto-rhino-laryngological Societies)*
13.20	Lunch
14.30 15.30	**Indirizzi di saluto** E. Cassandro, *Presidente AUORL*, A. Serra, *Presidente SIO*, C. Vicini, *Presidente AOOI*, A. Tommasetti, *Magnifico Rettore Univ. degli Studi di Salerno*, V. De Luca, *Sindaco di Salerno*, M. Capunzo, *Direttore Dipartimento di Medicina e Chirurgia Univ. degli Studi di Salerno*, V. Viggiani, *Dir. Gen. Azienda Ospedaliero San Giovanni di Dio e Ruggi d'Aragona*
15.30 18.10	**PARTE II** Chairmen: L. Pignataro *(Milano)*, F. Galletti *(Messina)*
15.30 15.50	**Le Scuole di Specialità: stato dell'arte e prospettive future** A. Lenzi *(Roma)*
15.50 17.00	**TAVOLA ROTONDA** **La gestione del nodulo parotideo** Moderatore: M. Bussi *(Milano)* A. Pastore *(Ferrara)*, P. Capaccio *(Milano)*, G. Paludetti *(Roma)*, S. Sellari Franceschini *(Pisa)*
17.00 18.10	**TAVOLA ROTONDA** **Il ruolo dell'Otorinolaringoiatria nella diagnosi dell'OSAS** Moderatore: D. Passali *(Siena)* P. Cassano *(Foggia)*, M. Piemonte *(Udine)*, F. Salzano *(Salerno)*, M. De Benedetto *(Lecce)*

Sabato 15 febbraio

08.30 10.50	**PARTE III** Chairmen: R. Gaini *(Milano)*, R. Speciale *(Palermo)*
08.30 09.40	**TAVOLA ROTONDA** **Il trattamento multimodale dei tumori del rinofaringe** Moderatore: P. Castelnuovo *(Varese)* D. Lombardi *(Brescia)*, R. Maroldi *(Brescia)*, P. Bossi *(Milano)*
09.40 10.50	**TAVOLA ROTONDA** **L'esperienza degli ultimi 10 anni di impianti cocleari. Rivisitazione delle indicazioni e prospettive future** Moderatore: R. Filipo *(Roma)* A. Martini *(Padova)*, S. Berrettini *(Pisa)*, C.A. Leone *(Napoli)*
10.50 13.30	**PARTE IV** Chairmen: A. Staffieri *(Padova)*, F. Ottaviani *(Roma)*, S. Bacciu *(Parma)*
10.50 12.00	**TAVOLA ROTONDA** **Attualità in tema di trattamento dell'otosclerosi** Moderatore: R. Albera *(Torino)* A. Pirodda *(Bologna)*, L. Presutti (*Modena*), M. Barbara *(Roma)*, N. Quaranta *(Bari)*
12.00 13.10	**TAVOLA ROTONDA** **La chirurgia parziale vs i trattamenti integrati nel cancro della laringe: preservazione d'organo e/o di funzione?** Moderatore: M. Benazzo *(Pavia)* G. Succo *(Torino)*, M. De Vincentiis *(Roma)*, G. Spriano *(Roma)*
13.10 13.30	**Consegna Borse di Studio CRS** G. Martinotti, *Direttore Area Medica CRS Amplifon* E. Cassandro
13.30	Lunch

Azienda Ospedaliera
"Sant'Anna e San Sebastiano"
di Caserta
di rilievo nazionale e di alta specializzazione

U.O. di OTORINOLARINGOIATRIA
Direttore: Dott. Ortensio Marotta

Corsi teorico-pratici di tecniche operatorie basiche in Chirurgia Endoscopica Nasosinusale e Microchirurgia Auricolare

Theoretical-practical course of basic techniques in operating endoscopic Surgery and Microsurgery Sinonasal Headset

Programma
Program

ore 8,00-9,00 Presentazione dei casi clinici *Presentation of clinical cases*

ore 9,00-14,00 Sala operatoria *Operating room*

ore 14,00-14.20 Coffee break *Coffee Break*

ore 14.20-15,00 Discussione *Discussion*

ore 15,00-17,00 Training formativo *Training Plan*



SEDE DEL CORSO:
COURSE LOCATION:
U.O. di Otorinolaringoiatria
via Palasciano, Caserta

Per informazioni:
ortensio.marotta@alice.it



3rd BULGARIAN-ITALIAN MEETING ON RHINOLOGY

The role of Imaging in Rhinology

11th-13th December 2014
Rovereto TN Italy
The 1° RhinoRadiology
& live surgery Course
10th-11th December 2014
Rovereto (TN) - Italy

> Directors
Giuseppe Nicolò Frau
Alessandro Varini
Dilyana Vicheva

> Scientific Secretariat
Giuseppe Nicolò Frau
U.O. ORL Ospedale
Santa Maria del Carmine
38068 Rovereto (TN) - Italy
frougn@hotmail.com

> Organizing Secretariat
Nuove Prospettive
Rovereto TN- Italy -
ph. +39 0464 076158
fax. +39 0464320012
Mobile +39 347 2454488
info@nuoveprospettive.eu



neurelec
SEE • FEEL • HEAR • LIVE

Impianti Coclerari

Li senti tutti...? Se così non è ascolta il tuo otorino

Un impianto cocleare ti permette di superare il muro del silenzio



Tutto ciò che serve sta nel pugno di un bambino e in una grande tecnologia

Un impianto cocleare per tornare a sentire la vita attorno a te

Distributore in Italia: Tecsan Srl - Padova - tel. +39 049 720760 ˇ fax +39 049 720900 ˇ info@tecsan.it