Frontiera ORL
Periodico di Otorinolaringoiatria, Patologia Cervico Facciale, Audiologia e Foniatria
Anno VII, N. 1 · Febbraio – Marzo 2016
ISSN 2038-4793

Innesto osseo di mandibola in rinoplastica post-traumatica

B. Cassiano *, E. Facciuto ^, M. T. Cassiano, A. I. Facciuto
*Dipartimento Otorinolaringoiatria Azienda Sanitaria Napoli 3, Napoli
^ Dipartimento Maxillo Facciale, Azienda Ospedaliera "A. Cardarelli", Napoli

Abstract

Il naso a sella è un termine per descrivere la presenza di una depressione sulla faccia dorsale del naso. Questa depressione è il risultato dell'alterazione della funzione di supporto svolta dalla struttura cartilaginea o ossea nel naso.

Gli Autori descrivono un caso di ricostruzione di una severa deformazione - naso a sella post-traumatica, che richiede un supporto sia dorsale che caudale di innesto di osso mandibolare e propongono una nuova tecnica di innesto di mandibola.

Si può procedere sia approcciando mediante rinoplastica aperta o chiusa con la necessita di un incisione alla radice del naso per ottenere una fissazione stabile dell'innesto.

L'innesto di mandibola offre i seguenti vantaggi: è facilmente ottenuto dallo stesso campo chirurgico in accordo col concetto di "autarchia cefalica", minima morbilità dalla parte del donatore, elevata disponibilità ossea, basso grado di riassorbimento data la sua origine embriologica, può essere applicato sia mediante rinoplastica aperta o chiusa, buoni risultati funzionali ed estetici.

Introduzione

Le cause del naso a sella sono essenzialmente traumatiche: pesanti traumi frontali al naso possono causare l'avvallamento distruggendo in maniera diretta lo scheletro cartilagineo e osseo del naso.

In alcuni casi l'ematoma conseguente al trauma può comportare necrosi del setto cartilagineo con conseguente riduzione dell'attività di supporto. L'incidenza delle deformazioni nasali post-traumatiche è davvero alta: dal 20% al 50% e in particolari lesioni traumatiche della zona principale (area K)" possono causare deformazioni nasali a sella(1).

Daniel e Brenner nel 2006 hanno introdotto un sistema di classificazione dettagliata che indica le deformazioni nasali a sella in sei tipi differenti basati su risultati clinici e processi fisiopatologici.

Tipo di defomità		
Type O	PSEUDOSELLA	DEPRESSIONE RELATIVA DEL DORSO CARTILAGINEO
Type I	MINOREDEFORMITA' ESTETICA	RIDUZIONE MINORE DEL SUPPORTO DEL SETTO
Type II	MODERATA DISTRUZIONE DELLA VOLTA CARTILAGINEA	LA VOLTA MEDIA CARTILAGINEA INIZIA A COLLASSARE E LA COLUMELLA SI RETRAE , IL NASO "è SELLATO DAL BASSO"
Type III	MAGGIORE -DISTRUZIONE COMPOSITA	AVALLAMENTO E DEPRESSIONE DELLA VOLTA MEDIA
Type IV	DEFORMITA'STRUTTURALE	VASTA DEFORMITà DEL SETTO E CONCOMITANTE RIDUZIONE DELLA VOLTA OSSEA
Type V	CATASTROFICA-DEFORMITA' AVANZATA (MAGGIORE)	DISTRUZIONE COMPLETA DELLA LINEA NASALE INTERNA E DELLA VOLTA NASALE SIA CARTILAGINEA CHE OSSEA

Daniel RK, Brenner KA. Saddle nose deformity: a new classification and treatment. Facial PlastSurgClin North Am 2006;14(4):301–312,

Le tecniche per correggere questa deformazione variano dal semplice innesto superficialealla ricostruzione complessa, che può richiedere innesti ossei con fissaggio rigido interno, innesti cartilaginei e composti.

Nei casi in cui vi sono massive riduzioni del supporto osseo (TIPO IV-V) sono utilizzati innesti di considerevoli dimensioni. Questi difetti richiedono in alcuni casi innesti più grandi, e generalmente si preferiscono usare sezioni di volta carnica o costole.

Gli Autori descrivono un caso di ricostruzione di una profonda deformazione - naso a sella post-tramuatica(TIPO IV) che ha richiesto un supporto sia dorsale che caudale di innesto di osso mandibolaree propongono una nuova tecnica di innesto di mandibola.

Tecniche chirurgiche (Fig.1)

Un incisione è attuata lungo la linea obliqua esterna della mandibola, a metà strada del ramo ascendente fino alla regione del primo molare, lasciando abbastanza mucosa per richiudere.

La dissezione del piano mucoso è attuata e il periostio è inciso ed elevato. Una combinazione con una sega alternante e una sega rotante viene usata per le osteotomie al fine di isolare un pezzo rettangolare di corteccia esterna. Un osteotomo retto viene usato per sollevare la corteccia esterna lontano dal ramo mandibolare. Il periostio e la mucosa sono poi chiusi usando punti di sutura riassorbibili di Vicryl.

Un innesto osseo di 30 mm per 65 mm può essere prelevato. Lo scheletro nasale può essere esposto sia utilizzando rinoplastica esterna che interna. La dissezione è condotta a livello cefalico fino al dorso del naso. Creiamo una superficie che possa permettere il contatto diretto osso-osso, e la porzione corticale dell'innesto è orientato in superficie. L'osso è posizionato all'interno di una tasca subperiostale per stabilizzare e prevenire il riassorbimento dell'innesto. E' importante che la dissezione della tasca per l'innesto sia quanto più accurata e profonda possibile. L'innesto è fissato da una vita di titanio a testa esagonale posizionata a livello di un'incisione cutanea. Tamponamento nasale anteriore per sette giorni di Merocel®.

Subito dopo posizioniamo un supporto modellandolo in base alla conformazione esterna del naso e un fissaggio esterno dell'innesto osseo grazie ad una stecca di alluminio .

Nel nostro caso non sono state effettuate osteotomie nasali .

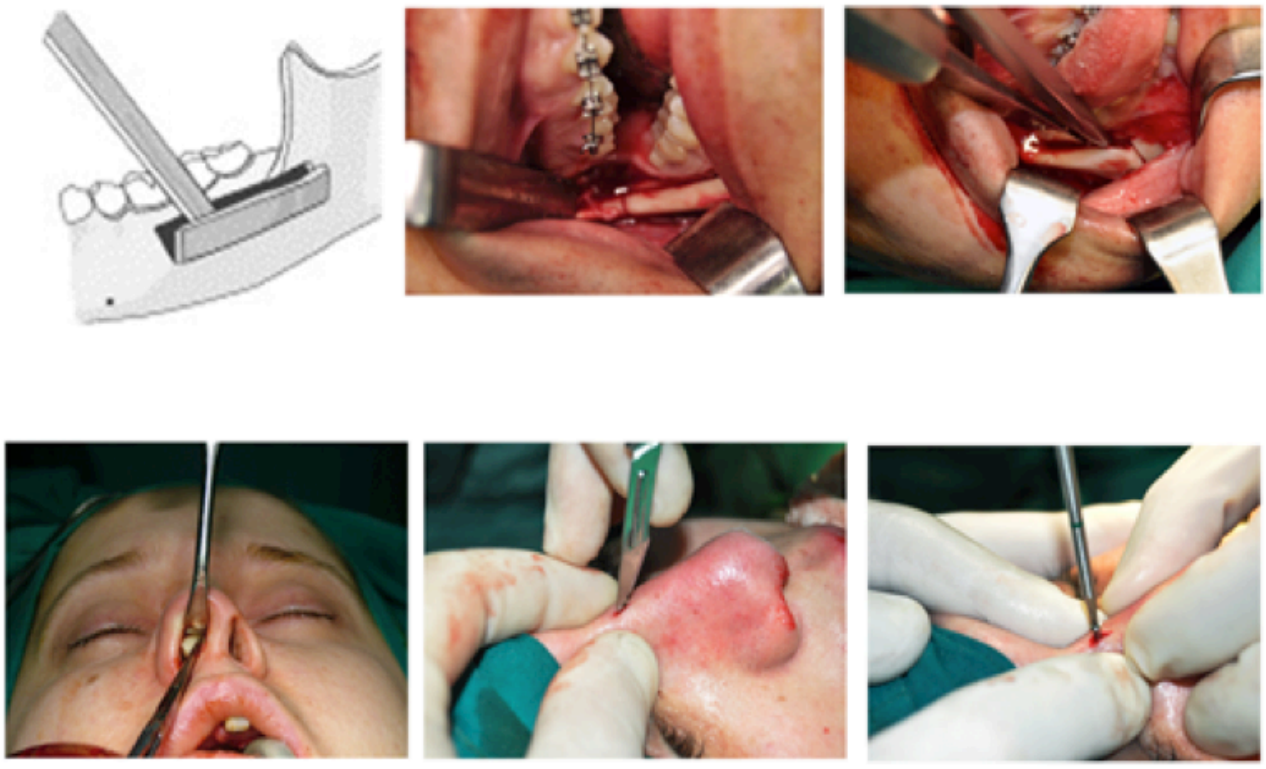

Fig.1: Tecnica chirurgica

Caso

Donna caucasica di 36 anni. Trauma cranio faciale per un incidente d'auto. Naso a sella di tipo 4.

Ricostruzione grazie a innesto di mandibola . In questo caso abbiamo utilizzato rinoplastica interna . (Fig2)

Buoni risultati in 14 mesi.

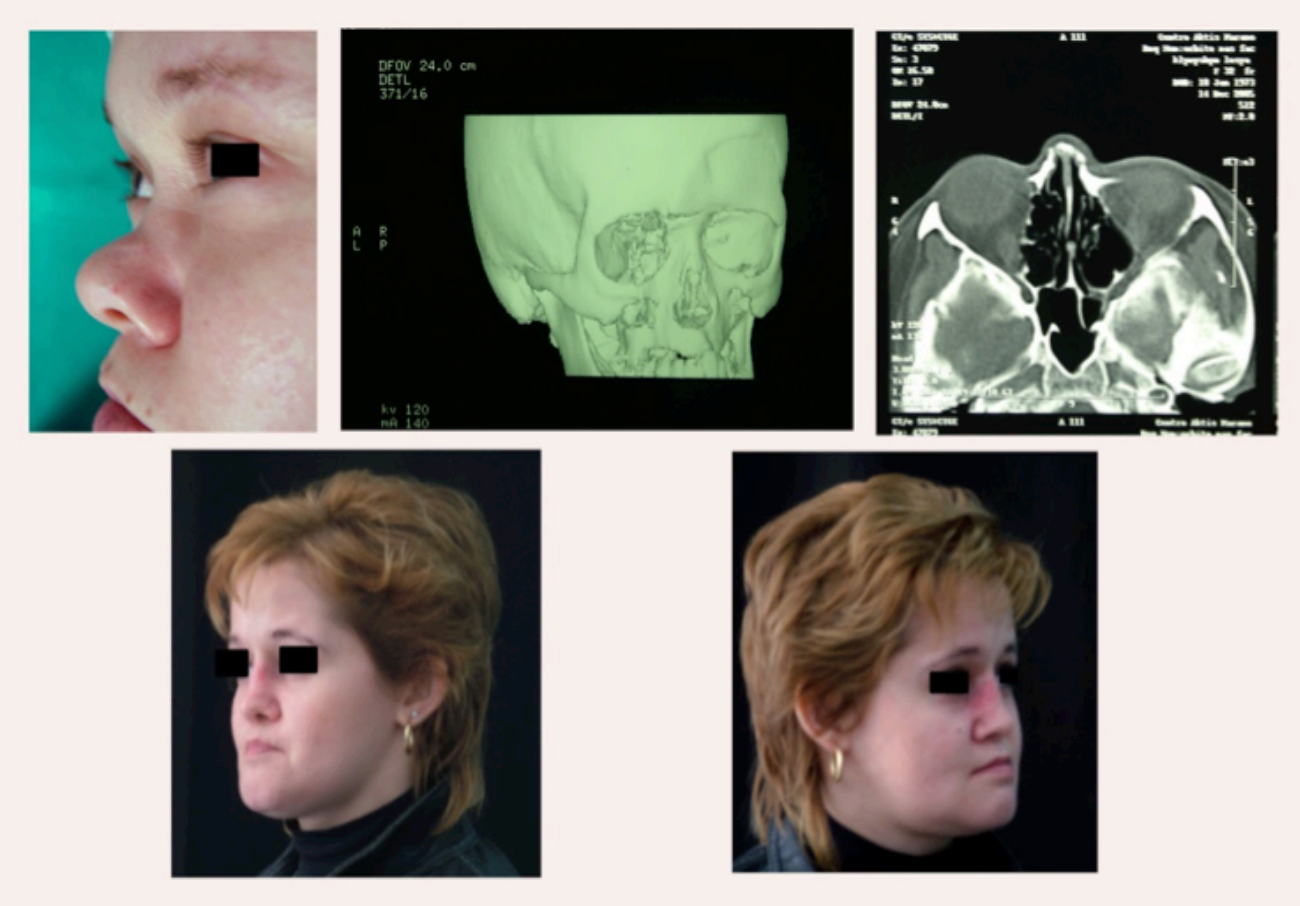

Fig. 2: Caso

Discussione

La chirurgia nasale ricostruttiva prevede varie opzioni per quanto concerne gli innesti superficiali, ma sappiamo che l'innesto ideale non esiste.

L'innesto ideale dovrebbe essere perfettamente compatibile con l'ospite, facilmente modellabile, resistente alle infezioni, riassorbimento, migrazione e estrusione.

La cartilagine autologa è generalmente accettata come un ottimo standard per l'innesto nasale per la sua eccellente bio-tollerabilità, basso rischio di estrusione e infezioni. Uno studio retrospettivo condotto da Tardy su 2000 innesti applicato in 17 anni ha portato alla conclusione che le complicazioni sono poco frequenti e di solito derivanoda errori chirurgici nel modellamento degli innesti o nell'inaccurata o imprecisa preparazione della tasca, e non relativi alle caratteristiche dell'innesto in sé.(3)

La maggior limitazione della cartilagine settale e della conca è che non permette di prelevare innesti di 4-2,5 cm.

La cartilagine costale comporta i vantaggi di possedere un enorme volume di materiale d'innesto con un eccellente supporto strutturale. Gli svantaggi sono la deformabilità e la potenziale morbilità da parte del sito donatore.In aggiunta, la cartilagine costale comporta un maggior grado di riassorbimento dell'innesto.

In caso di naso a sella di tipo IV è preferibile utilizzare un innesto osseo per una seria di ragioni.

Prima di tutto l'osso autologo comparato con impianto alloplastici è associato a un minor rischio di infezione dell'innesto, estrusione e riassorbimento (4), in secondo luogo, comparato alla cartilagine, l'osso è più abbondante.

Attualmente il chirurgo ha una serie di opzioni per quanto concerne i siti donatori per l'innesto che includono la volta cranica, la cresta iliaca e le coste.

L'innesto d'osso iliaco ha perso credito a causa dell'elevato rischio di riassorbimento e la morbilità del sito donatore: dolore, parestesia per traumi al nervo femorale laterale cutaneo, disturbi della deambulazione, e la rara occorrenza di frattura dell'acetabolo(6).

Gli innesti di coste possono essere prelevati per una lunghezza di 10 fino a 15 cm, e quindi sezionati per raddoppiare l'area dell'innesto. I rischi sono pneumotorace, depressione toracica e dolore pleurico persistente durante esercizio fisico (7).

L'innesto da volta cranica è riportato per ricostruzione nasale nel 1983. I vantaggi includono un sito donatore che comporta poca invasività e una cicatrice non visibile. Gli svantaggi includono il rischio di traumi interni al cranio (perdita di liquido cefalorachidiano, meningiti, e traumi cerebrali come contusioni o formazione di ematomi), cicatrici depresse, alopecia dovuta alla presente cicatrice e un limitato volume d'innesto. Jackson e collaboratori e altri studi citano un 20fino a 30% di rischio di riassorbimento per quanto concerne l'innesto della volta cranica (8).

Molti chirurghi preferiscono usare gli impianti nei casi che rientrano nella IVtipologia.

Esistono una serie di opzioni alloplastiche che includono silicone polimerico (Silastic; Dow CorningCorp, Midland, Michigan), fabbricato traspirante resistente all'acqua , e un reticolo di polyamide(Gore-Tex; W. L. Gore &Associates, Inc, Newark, Delaware), (9-11), pasta cementante di fosfato di calico, polytef (polytetrafluoroethylene), e polyethylente con alta porosità.

Questi materiali, in ogni caso, sono associati ad un elevato rischio di infezione da innesto, estrusione,e possibile rigetto.

Noi proponiamo, per naso a sella di IV tipo, la nostra esperienza con l'innesto mandibolare. Si può procedere sia approcciando mediante rinoplastica aperta o chiusa con la necessita di un incisione alla radice per una fissazione rigida.

Utilizziamo l'innesto osseo per rimpiazzare le deficienze strutturali a livello caudale e dorsale derivanti dalle deformità del naso a sella. L'innesto è facilmente prelevato dallo stesso campo chirurgico e comporta minimi dolori al sito donatore come dolore post-operatoro e rare possibili complicanze come: traumi del nervo alveolare o dei denti e la possibilità di frattura della mandibola.

L'unica vera controindicazione si ha in caso di grave trauma cranio-faciale qualora la mandibola venga compromessa da una precedente operazione o dallo stesso trauma .

In più, in accordo con Curioni, che ha introdotto il concetto di AUTARCHIA CEFALICA nei primi anni '80, l'innesto della mandibola a una basso rischio di riassorbimento per la sua origineembiologica.

Nel nostro caso non sono riportate complicazioni (Fig.3)

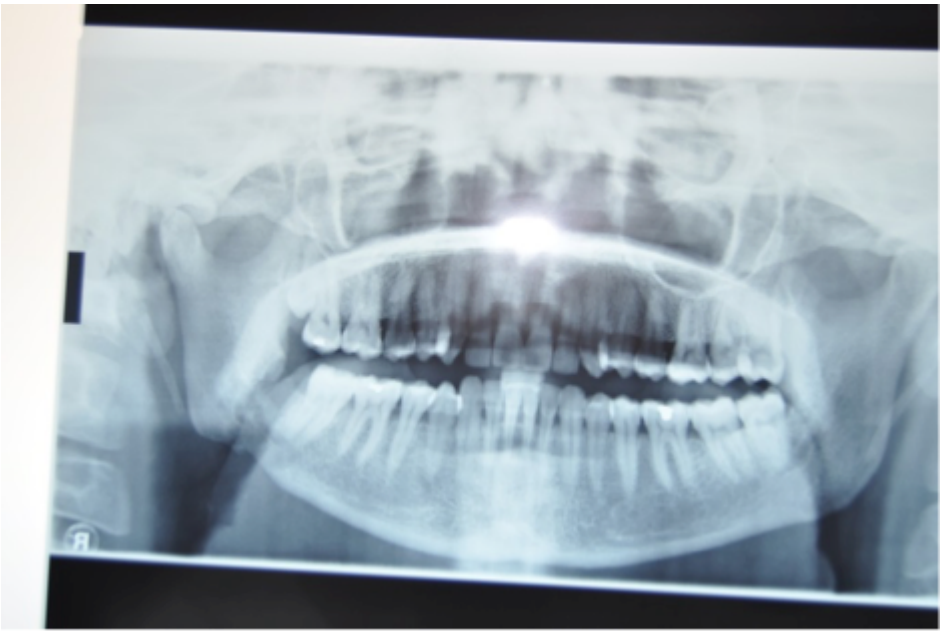

Fig.3: Controllo postoperatorio

L'utilizzo di una vite di titanio per la fissazione rigida può essere associato ad un maggiore rischio di infezione,e comporta la necessità di ulteriori incisioni e alla presenza di un dispositivo palpabile attraverso la cute.

Tuttavia l'uso di un supporto rigido consente un decremento del rischio di riassorbimento (13) e noi abbiamo rilevato alcune evidenza di riassorbimento o migrazione dell'innesto in 18 mesi.

Questo metodorafforza il vertice e insieme la porzione craniale e caudale del dorso del naso. In tutti i casi abbiamo utilizzato maggior cura nell'assottigliare la porzione cefalica del segmento dorsale.

In conclusione l'innesto della mandibola comporta i seguenti vantaggi:

- Facilmente prelevato dallo stesso campo chirurgico in accordo con il concetto dell'AUTARCHIA CEFALICA;
- Minima morbilità del sito donatore;
- Una grande quantità d'osso disponibile;
- Ridotto rischio di riassorbimento per la sua origine embriologica;
- Effettuato sia con rinoplastica esterna che interna;
- Buoni risultati estetici e funzionali.

Bibliografia -References

1. Rohrich R.J., Adams W.P. Jr. Nasal fracture management:minimizing secondary nasal deformities. PlastReconstrSurg 2000;106:266-73.
2. Daniel R.K., Brenner K.A. Saddle nose deformity: a new classification and treatment. Facial PlastSurgClin North Am 2006;14(4):301–312.
3. Tardy M.E.Jr, Denneny J. III, Fritsch MH: The versatile cartilage autograft in reconstruction of the nose and face. Laryngoscope 95:523-33, 1985.
4. Demirtas Y., Yavuzer R., Findikcioglu K., Atabay K., Jackson I.T. Fixation of the split calvarial graft in nasal reconstruction. J.Craniofac Surg. 2006;17(1):131-138.
5. Celik M., Tuncer S. Nasal reconstruction using both cranial bone and ear cartilage. PlastReconstr Surg. 2000;105(5):1624-1627.
6. Zins J.E., Whitaker L.A. Membranous versus endochondral bone: implications for craniofacial reconstruction. PlastReconstr Surg. 1983;72(6):778-785.
7. Laurie S.W., Kaban L.B., Mulliken J.B., Murray J.E. Donor site morbidity after harvesting rib and iliac bone. PlastReconstr Surg. 1984;73(6):933-938.

8. Jackson I.T., Choi H.Y., Clay R., et al: Long-term follow-up of cranial bone graft in dorsal nasal augmentation. PlastReconstrSurg 102:1869-1873, 1998
9. Romo T. III, Sclafani A., Sabini P. Reconstruction of the major saddle nose deformity using composite allo-implants. Facial Plast Surg. 1998;14(2):151-157
10. Stoll W. The use of polytetrafluoroethylene for particular augmentation of the nasal dorsum. Esthetic Plast Surg. 1991;15(1):233-236.
11. Okada E., Maruyama Y., Hayashi A. Nasal augmentation using calcium phosphate cement. J Craniofac Surg. 2004;15(1):102-105.
12. *Curioni C., Padula E., Toscano P., Clauser L., Squaquara R.Resezioni facciali e craniofacciali e modalità ricostruttive nella patologia neoplastica dell'orbita. ChirurgiaMaxillo-facciale, (183) MonduzziEditore, Bologna, 1981.*
13. Lin K.Y., Bartlett SP, Yaremchuk M.J, Fallon M., Grossman R.F., Whitaker L.A. The effect of rigid fixation on the survival of onlay bone grafts: an experimental study. PlastReconstr Surg. 1990;86(3):449-456.

Indirizzo per corrispondenza / Address for correspondence: B. Cassiano - Dipartimento Otorinolaringoiatria Azienda Sanitaria Napoli 3 – Napoli

Email: otos01@libero.it

Pubblicato il 29 luglio 2016 · https://www.frontieraorl.it/it/innesto-osseo-di-mandibola-in-rinoplastica-post-traumatica-2/