Frontiera *ORL*
Periodico di Otorinolaringoiatria, Patologia Cervico Facciale, Audiologia e Foniatria
Anno X, N. 1 · Maggio 2020
ISSN 2038-4793

Efficacia di EVAN® nel trattamento post-operatorio di lesioni cordali benigne: studio pilota osservazionale

PATRIZIA ZAMBITO, MD[1] e ETTORE BENNICI, MD[1]
U.O. Otorinolaringoiatria - Ospedale San Giovanni di Dio (Agrigento)
Corrispondenza a:
Patrizia Zambito,
U.O. Otorinolaringoiatria - Ospedale San Giovanni di Dio, Contrada Consolida, 92100 Agrigento
E-mail: zambito.patrizia@outlook.it

ABSTRACT

Il trattamento post-chirurgico di pazienti con patologia benigna delle corde vocali è un fondamentale supporto alla riabilitazione logopedica e solitamente impiega l'uso di farmaci antiinfiammatori e corticosteroidi per via inalatoria. Lo scopo di questo studio è di valutare l'efficacia del trattamento alternativo a base dell'integratore alimentare EVAN® (Ananas comosus titolato in bromelina e Boswellia Serrata titolata al 65% in acidi boswellici) in pazienti sottoposti ad intervento fonochirurgico. A tale scopo 56 pazienti sottoposti ad intervento fonochirurgico sono stati suddivisi in due gruppi e trattati nel postoperatorio con EVAN® (2 cpr o bustine/die) per una settimana o con corticosteroide per via inalatoria per 7 giorni. I parametri stroboscopici e l'analisi percettiva della voce sono stati valutati durante il follow-up postoperatorio precoce e a tre mesi dall'intervento. I pazienti trattati con EVAN® hanno dimostrato un recupero più rapido dei parametri qualitativi della funzione vocale ed una riduzione significativa dello score GRBAS post-operatorio rispetto al gruppo di controllo trattato con corticosteroide per via inalatoria. I risultati di questo studio indicano che la combinazione bromelina e acidi Boswellici è sicura ed efficace nel trattamento di infiammazione acuta e cronica delle corde vocali.

INTRODUZIONE

L'emissione vocalica dipende da complessi meccanismi, quali la coordinata partecipazione di gruppi muscolari ad azione antagonista, l'azione del mantice polmonare e l'ondulazione della mucosa di rivestimento delle corde vocali (teoria del body-cover) (Zhang, 2016; Hirano, 1974).

La presenza di noduli cordali, cisti o polipi compromette in maniera segmentaria la trasmissione dell'onda mucosa che normalmente origina dal sito sottoglottico e giunge fino alla linea arcuata superiore (Altman 2007). Un'alterazione diffusa dell'azione muco-ondulatoria si verifica anche nell'edema di Reinke per modificazione dello spazio che costituisce la zona di transizione tra "body" e "cover" (Tavaluc 2019). Si tratta di patologie benigne delle corde vocali responsabili di disfonia organica il cui fattore eziopatologico preponderante è rappresentato da un disturbo di surmenage/malmenage vocale acuto o cronico.

I noduli cordali sono lesioni acquisite che sottendono un disturbo vocale cronicizzato. L'incidenza è maggiore nel sesso femminile ed in alcune categorie professionali che richiedono elevate prestazioni vocali (cantanti, insegnanti, etc). Essi si sviluppano in maniera pressocchè simmetrica (noduli kissing) tra il terzo medio ed anteriore del bordo cordale, zona critica di maggior contatto e pressione durante l'atto fonatorio. Possono comparire come un iniziale

ispessimento in quest'area per reazione edematosa della lamina propria e successivamente subire un'involuzione fibrosa per infiltrazione di fibroblasti: se la diagnosi è precoce sono suscettibili di trattamento conservativo, nel secondo caso il gold standard terapeutico è rappresentato dall'opzione chirurgica (Altman 2007).

Il polipo cordale si presenta più frequentemente come neoformazione monolaterale sessile o peduncolata, sebbene venga descritta la possibile associazione con lesioni reattive o congenite controlaterali (cisti, sulcus,vergeture). E' legato, anch'esso ad un abuso vocale, il più delle volte un traumatismo acuto, che determina un edema infiammatorio e stravaso ematico con erniazione segmentaria dello strato superficiale della lamina propria (Altman 2007).

Le lesioni cistiche cordali possono essere acquisite, trattandosi di cisti mucose da ritenzione o più frequentemente congenite. In quest'ultimo caso, la cisti ha un aspetto bianco-madreperlaceo ed è definita epidermoide poichè deriverebbe da un'inclusione nella lamina propria di un residuo epidermico durante l'embriogenesi. Essa si localizza nel terzo medio della corda, mono o bilateralmente, può essere associata a varici sentinella e determina una mancata vibrazione mucosa alla visione stroboscopica. La terapia è prettamente chirurgica e può essere difficoltosa per i frequenti fenomeni aderenziali con il legamento vocale (Altman 2007). Va precisato come l'apertura di una cisti intracordale in epoca infantile possa determinare, in seguito alla progressiva crescita in lunghezza della glottide, la comparsa di lesioni secondarie come il sulcus (invaginazione della mucosa cordale), la vergeture (depressione atrofica sul margine libero cordale) ed il ponte mucoso (per la creazione di una doppia comunicazione della cisti) anch'esse caratterizzate da un'intima correlazione con lo strato legamentoso e suscettibili di risoluzione chirurgica (Giovanni 2007).

Analoghe alterazioni ultrastrutturali a livello dello Strato Superficiale della Lamina Propria (SSLP) si verificano nell'edema di Reinke, altrimenti definito come laringite cronica iperplastica dei fumatori. In questo caso il danno infiammatorio e microvascolare è correlabile al tabagismo e riguarda in maniera diffusa il cosiddetto spazio di Reinke. La patologia interessa entrambe le corde vocali seppur in misura diversa e determina il caratteristico aspetto laringostroboscopico con aumentata ampiezza del ciclo fonatorio associata ad abbassamento della frequenza fondamentale (Sakae 2008).

Il trattamento fono-chirurgico in tutti i casi di patologia benigna sopradescritti assume un ruolo preponderante e ha come finalità quella di preservare l'integrità anatomica delle strutture glottiche e ripristinare una idonea funzione fonatoria. La terapia chirurgica da sola, tuttavia, può non assicurare immediati risultati: appare utile, in molti casi, un trattamento medico di supporto oltre che la riabilitazione logopedica (Isshiki 2000; Kacker, 1997). Il razionale dell'utilizzo di farmaci ad azione antinfiammatoria nel postoperatorio precoce dipende non solo dalla loro azione antiedemigena ma dal loro possibile ruolo di regolazione nei processi di riparazione tissutale, utile per evitare eventuali anomalie di cicatrizzazione. La somministrazione subcontinua di FANS tuttavia è sconsigliata dopo qualsiasi procedura chirurgica per i possibili effetti sulla cascata coagulativa, così come l'utilizzo di corticosteroidi per via sistemica. Per ovviare a ciò è d'uso comune, dopo fonochirurgia, un protocollo postoperatorio che preveda steroidi per via inalatoria, in maniera tale da ottenere un'azione diretta del farmaco sul sito chirurgico. Questo tipo di trattamento, non incontra parere unanime e può non essere scevro da controindicazioni. Gli effetti avversi sulla mucosa laringea e sulle performance vocali in seguito all'utilizzo di corticosteroidi per via inalatoria sono stati ampiamente dimostrati in letteratura in quei gruppi di pazienti affetti da asma bronchiale che eseguivano terapia a lungo termine (Williams 1983).

Proprio per questo l'introduzione di integratori alimentari, il cui effetto come rimedi è stato riconosciuto fin dai tempi antichi, risulta essere un'alternativa possibile ai corticosteroidi. In effetti, prodotti naturali con attività antinfiammatoria sono stati a lungo usati in condizioni infiammatorie come febbre, dolore, emicrania e artrite (Yuan 2006). Tra questi prodotti, gli estratti di Boswellia serrata e bromelina sono stati utilizzati in diversi stati infiammatori dimostrando la loro efficacia (Italiano 2019, Fusini 2016, Ghensi 2017, Mataro 2017, Ammon 2016).

La bromelina è un enzima proteolitico, principio attivo naturale derivante dall'ananas, particolarmente efficace nel trattamento delle infiammazioni dei tessuti molli e dei traumi, nelle infiammazioni localizzate, in particolare in presenza di edema e anche nelle reazioni tissutali postoperatorie (Bromelain review 2010). Studi in vitro hanno dimostrato come la bromelina, effettuerebbe una inibizione selettiva nei confronti dell'enzima trombossano-sintetasi limitando la conversione della Prostaglandina H2 (prodotto del catabolismo dell'acido arachidonico) in prostaglandine e trombossani. L'azione antiedemigena, in particolare, si esplica grazie all'aumento delle citochine antinfiammatorie rispetto a quelle pro-infiammatorie, con richiamo delle cellule flogogene e dei fluidi dallo spazio extracellulare verso il compartimento vasale (Maurer 2001).

La Boswellia è un albero che cresce in India da cui si estrae una resina che contiene più di 12 tipi diversi di acidi Boswellici. Gli acidi boswellici hanno la proprietà di ridurre significativamente la produzione di leucotrieni da parte della 5-lipossigenasi. Essi agiscono come regolatore allosterico dell'enzima inibendolo. L'azione è dose dipendente e si esplica mediante un meccanismo diretto, non ossidoriduttivo e non competitivo, che impedisce la sintesi del catabolita 5-HETE (un metabolita della sintesi dell'acido arachidonico) e del Leucotriene B4 attivi sulla chemotassi verso il sito flogogeno e sulla permeabilità capillare (Ammon 2016).

L'azione antinfiammatoria, fibrinolitica ed antiedematosa del complesso bromelina + acidi Boswellici consente un uso ormai corrente del farmaco in varie condizioni flogistiche.

Il loro utilizzo, dunque, ormai ampiamente accettato nel trattamento della patologia infiammatoria osteoarticolare e delle vie aeree superiori, potrebbe essere utile anche come trattamento postchirurgico coadiuvante delle lesioni benigne cordali. Da un'analisi della letteratura scientifica corrente ci risulta una netta mancanza di dati clinici riguardanti l'efficacia della bromelina e/o dell'acido Boswellico nel trattamento postchirurgico coadiuvante delle lesioni benigne cordali.

Nel presente studio, abbiamo quindi testato l'utilizzo di EVAN® (Ananas comosus titolato in bromelina e Boswellia Serrata titolata al 65% in acidi boswellici) in un gruppo di pazienti sottoposti a fono-chirurgia per il trattamento di lesioni cordali benigne. I risultati in termini di riparazione tissutale e recupero di un'adeguata performance vocale sono stati confrontati con quelli ottenuti in un'analoga coorte di pazienti trattati con terapia standard che prevedeva l'uso di corticosteroide per via inalatoria.

MATERIALI E METODI

Pazienti

Il presente studio prende in esame 56 pazienti con patologia benigna delle corde vocali, pervenuti alla nostra osservazione nel periodo compreso tra Febbraio e Giugno 2018. Il campione valutato comprendeva 30 soggetti di sesso maschile (53,6%) e 26 di sesso femminile (46,4%) con un rapporto M/F di 1,15%, e con range di età compresa tra 34-58. 23 pazienti hanno riferito in anamnesi abitudine voluttuaria al fumo di sigaretta, 5 casi invece presentavano un quadro noto di malattia da reflusso gastroesofageo.

Sono stati esclusi dal presente studio quei pazienti che presentavano alla valutazione clinica preoperatoria mediante laringoscopia a fibre ottiche un'obiettività sospetta per lesioni precancerose o patologia neoplastica. Altri criteri di esclusione hanno riguardato l'evidenza, durante la raccolta anamnestica, di pregressi interventi alle corde vocali (trattamento fonochirurgico e/o cordectomia) o una storia di intubazione oro-tracheale prolungata per i possibili effetti cicatriziali a livello glottico.

Analogamente, non sono stati inclusi quei pazienti che erano stati sottoposti a trattamento radioterapico per tumori dei distretti testa-collo, in considerazione dei possibili esiti fibrotici post-attinici.

I pazienti hanno dato il loro consenso informato a partecipare allo studio.

Intervento chirurgico e parametri analizzati

Tutti i pazienti sono stati sottoposti ad intervento fonochirurgico per via transorale tramite microlaringoscopia diretta in sospensione (MLDS), intervento endoscopico effettuato in anestesia generale.

Le patologie cordali, schematizzate in Figura 1, erano rappresentata da:

- 20 casi di edema di Reinke trattati con lifting delle corde vocali (in 2 pazienti forti fumatori è stato necessario effettuare una decorticazione monolaterale per la presenza di aree di cheratosi dubbia in microlaringoscopia);
- 19 casi di noduli cordali kissing in cui si è eseguita un'exeresi mediante tecnica del Microflap;
- 5 casi di cisti intracordale, trattati con tecnica analoga;
- 12 casi di polipo cordale.

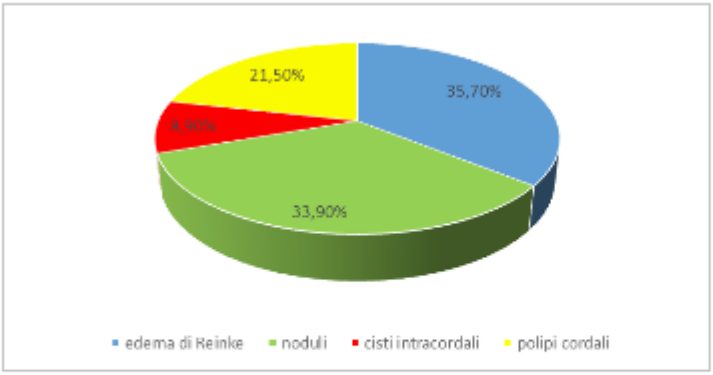

Figura 1 Rappresentazione grafica percentuale delle patologie cordali trattate.

La valutazione preoperatoria ha previsto l'esecuzione di indagine fibro-laringoscopica preliminare ed esame stroboscopico; ciò ha permesso non solo di verificare la morfologia laringea ed individuare le caratteristiche macroscopiche delle lesioni cordali ma di studiare anche la frequenza fondamentale e la dinamica di trasmissione dell'onda mucosa.

I principali parametri stroboscopici che sono stati valutati sono di seguito indicati:

- Ampiezza: distanza tra la linea mediana e bordo libero delle corde vocali durante la fase di apertura e chiusura.
- Regolarità dei cicli vibratori.
- Simmetria della progressione dell'onda mucosa nei due lati.
- Chiusura glottica: conformazione del piano glottico in fase di chiusura ed eventuale presenza di insufficienza.

Inoltre è stata effettuata l'analisi percettiva della voce durante emissione vocalica prolungata e voce conversazionale ed è stato calcolato uno score preoperatorio per ogni paziente mediante la scala GRBAS (Yamaguchi 2003), un metodo ampiamente utilizzato per la valutazione percettiva della qualità della voce che si basa sui seguenti parametri:

- Grade = grado complessivo di disfonia.
- Roughness = fluttuazione irregolare della frequenza fondamentale F°.
- Breathiness = rumore prodotto dalla fuga d'aria.
- Aesthenia = grado di debolezza vocale.
- Strain = tensione, sforzo vocale eccessivo.

Ad ogni parametro della scala è stato assegnato un punteggio da 0 a 3:

- 0 = normale
- 1 = lieve alterazione
- 2 = moderata alterazione
- 3 = severa alterazione

Trattamento

I pazienti operati sono stati suddivisi in due gruppi il più possibile omogenei per numero di casi, età, patologia e conseguente strategia chirurgica. I 28 pazienti che afferivano al Gruppo A (case) sono stati trattati nel postoperatorio con EVAN® (BIOHEALTH ITALIA srl, Torino): Ananas comosus titolato in bromelina (80 mg) + acidi Boswellici titolati al 65% (750 mg) con schema posologico di 2 cpr o bustine/die per una settimana. Al gruppo B (controllo), comprendente i restanti 28 casi, è stato consigliato invece un trattamento standard con corticosteroide per via inalatoria per 7 giorni.

I parametri stroboscopici e l'analisi percettiva della voce sono stati valutati durante il follow-up postoperatorio precoce e a tre mesi dall'intervento, in maniera tale da comparare i risultati morfo-funzionali nei due gruppi trattati.

Analisi Statistiche

Il metodo statistico utilizzato per studiare la possibile correlazione tra miglioramento dello score GRBAS nel postoperatorio e gruppo di appartenenza è stato quello della regressione lineare con variabile Dummy.

RISULTATI

Per ogni paziente candidato a trattamento fonochirurgico in microlaringoscopia diretta è stato calcolato un punteggio GRBAS preoperatorio. La rivalutazione foniatrica dei pazienti di entrambe i gruppi è avvenuta dopo circa due settimane dall'intervento chirurgico. Oltre alla valutazione in laringoscopia a fibre ottiche con esame stroboscopico è stato rielaborato lo score suddetto. Nei pazienti del Gruppo A, che hanno utilizzato EVAN®, si è potuto constatare già nel postoperatorio precoce una più rapida scomparsa della sintomatologia disfonica e dell'astenofonia ed alla stroboscopia un graduale miglioramento dei principali parametri esaminati (ampiezza, regolarità, simmetria, chiusura). Si è calcolato il miglioramento, in termini di differenza percentuale, dello score GRBAS post-intervento rispetto a quello ottenuto prima della procedura chirurgica. Globalmente, nel Gruppo A il trattamento combinato fonochirurgia e terapia con bromelina/ac. Boswellici ha sortito una riduzione del punteggio GRBAS del 67,86% contro il 44,55% del Gruppo B sottoposto a fonochirurgia e terapia aerosolica standard (Figura 2).

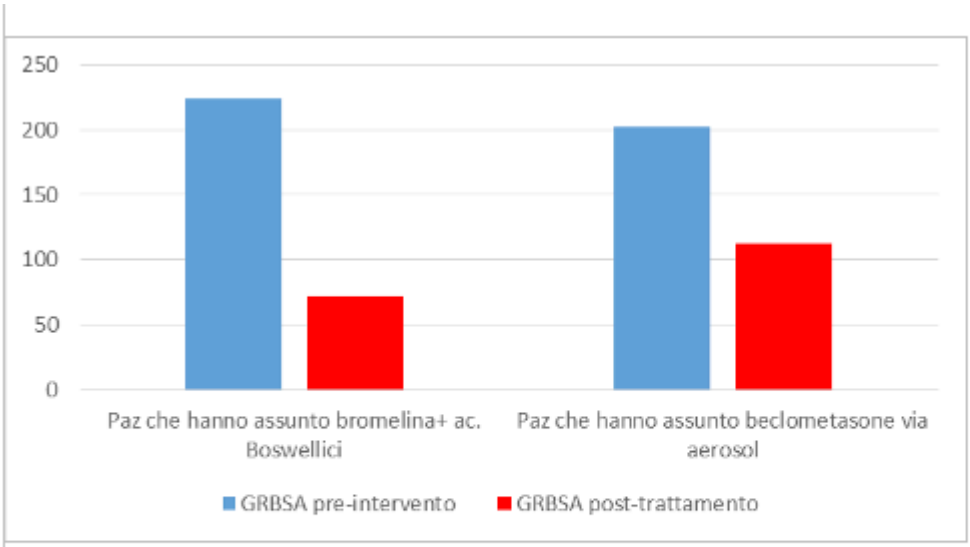

Figura 2 Score di GRBAS nei Gruppi A e B prima (barra blu) e dopo l'intervento chirurgico (barra rossa).

Partendo dal presupposto che entrambe i gruppi di pazienti avevano subìto il trattamento fonochirurgico preliminare, abbiamo deciso di effettuare lo studio della regressione lineare con variabile Dummy al fine di valutare la correlazione tra assunzione del farmaco testato e miglioramento dell'indice GRBAS per singolo paziente. Nel Gruppo di pazienti A, che hanno assunto EVAN® nel postoperatorio, si è potuto constatare un maggiore miglioramento dello score rispetto ai valori preoperatori che nel Gruppo di controllo B. I risultati ottenuti hanno dimostrato che questa differenza dell'indice GRBAS in fase post-operatoria precoce era dunque correlata in maniera statisticamente significativa (p-value = 0,000000108) al trattamento adiuvante post-chirurgico con EVAN®. I dati erano invece equiparabili nei due gruppi alla rivalutazione a distanza di 3 mesi dall'intervento.

DISCUSSIONE

Lo scopo di questa ricerca è stato quello di svolgere uno studio preliminare sull'efficacia clinica di un integratore costituito da Ananas comosus titolato in bromelina e Boswellia serrata titolata al 65% in acidi boswellici (EVAN®) in pazienti con patologia benigna delle corde vocali (edema di Reinke, nodulo cordale kissing, cisti intracordale, polipo cordale). Nei pazienti in cui il protocollo terapeutico post-chirurgico era a base di bromelina e ac. Boswellici, si è potuto constatare un recupero più rapido dei parametri qualitativi della funzione vocale ed una significativa riduzione dello score GRBAS post-operatorio rispetto al gruppo di controllo trattato con corticosteroide per via inalatoria. Questi risultati, seppur preliminari, sono di fondamentale importanza dal momento che mancano dati clinici sull'efficacia e sulla sicurezza della bromelina e/o degli acidi Boswellici nel trattamento post-chirurgico della patologia benigna delle corde vocali. Il protocollo standard per questo tipo di operazioni attualmente prevede la somministrazione di steroidi per via orale, trattamento con critici effetti collaterali. Lavy et al (2000), infatti, descrivono alterazioni vocali nel 50% di casi di soggetti asmatici in trattamento con steroide inalatorio, dimostrando in 22 pazienti la compresenza di alterazioni laringostroboscopiche: irregolarità del ciclo fonatorio, iperfunzione sovraglottica, riduzione del tempo di massima fonazione. E' stato inoltre evidenziato un danno mucosale con riduzione delle funzioni di barriera (Salturk 2018), una maggiore suscettibilità alle infezioni fungine (Saha 2016) ed infine un quadro peculiare di miastenia dei muscoli adduttori della laringe steroide-indotta. Analogamente Mirza et al (2004) ha dimostrato come in 8 pazienti su 10 che avevano presentato disfonia persistente in seguito a trattamento con steroide e broncodilatatore inalatorio si siano verificate sia alterazioni mucosali che dei parametri stroboscopici (riduzione

dell'ampiezza della vibrazione e della propagazione dell'onda mucosa). Sono stati anche descritti quadri di laringiti infettive da microorganismi atipici (micobatteri) in soggetti immunocompetenti in trattamento steroideo locale, ad ulteriore conferma dell'effetto lesivo sulla barriera mucosale (Wang 2008). Sebbene il trattamento postoperatorio con steroide locale abbia una durata inferiore rispetto ai casi riportati in letteratura, esso può aumentare la sensazione di secchezza, alterando il normale film idrolipidico della mucosa laringea nel sito glottico, rallentare i processi riparativi e risultare poco tollerato in quei pazienti che soffrono di reflusso faringo-laringeo. Invece il trattamento con bromelina + acidi Boswellici può ovviare, come dimostrato in questo studio, a tali effetti indesiderati piuttosto gravi. Le due sostanze agiscono attraverso meccanismi d'azione diversi andando ad agire su cascate differenti del meccanismo infiammatorio, molto probabilmente creando un effetto sinergico che riduce l'infiammazione con un'azione antiedematosa. Il meccanismo d'azione degli acidi Boswellici agisce inibendo il processo pro-infiammatorio attraverso il suo effetto sulla 5-lipoossigenasi, cicloossigenasi e il sistema del complemento (Prabhavathi 2014). La bromelina, costituita da una combinazione di proteasi cisteiniche, agisce attraverso diversi meccanismi: aumenta l'azione del sistema fibrinolitico, riduce i livelli nel plasma del fibrinogeno, e diminuisce i livelli di bradichinina, che a sua volta riduce la permeabilità vascolare e l'edema. Inoltre è in grado di ridurre la Prostaglandina 2 e il Trombossano A2 (Brien 2004).

Ad oggi, la combinazione di bromelina e acidi Boswellici utilizzata in questo studio, è stata impiegata solamente in uno studio di Italiano et al (2019) in 49 pazienti che soffrivano di diverse forme di artrosi (ginocchio, anca, artrosi generalizzata) con lo scopo di migliorarne la qualità di vita. Gli autori dimostrano che i pazienti hanno raggiunto un netto miglioramento nello svolgimento di attività quotidiane che prima del trattamento risultavano compromesse dimostrando come EVAN® rappresenti uno strumento alternativo valido a disposizione del paziente con artrosi.

I risultati del nostro studio e di quello di Italiano mostrano che la combinazione bromelina + acidi Boswellici è sicura ed efficace nel trattamento di infiammazione acuta e cronica.

CONCLUSIONE

Il trattamento di patologie benigne delle corde vocali con bromelina + acidi Boswellici è risultato efficace in termini di riparazione tissutale e recupero di un'adeguata performance vocale in pazienti sottoposti a fonochirurgia.

Tali principi attivi fitoterapici quindi possono trovare indicazione nella fase post-operatoria in pazienti sottoposti ad intervento per patologia laringea benigna per la loro azione antiedemigena, di inibizione della chemotassi e modulazione dell'attivazione fibroblastica in assenza di potenziali danni mucosali anche in caso di trattamento prolungato nel tempo.

BIBLIOGRAFIA

Altman KW. Vocal fold masses. Otolaryngol Clin North Am. 2007 Oct;40(5):1091-108, viii.

Ammon HP. Boswellic Acids and Their Role in Chronic Inflammatory Diseases. Adv Exp Med Biol. 2016;928:291-327.

Brien S, LewithG, Walker A, Hicks SM, Middleton D. Bromelain as a Treatment for Osteoarthritis: a Review of Clinical Studies. Evid Based Complement Alternat Med. 2004;1(3):251–257.

Bromelain. Monograph. Altern Med Rev. 2010 Dec;15(4):361-8.

Franic DM, Bramlett RE, Bothe AC. Psychometric evaluation of disease specific quality of life instruments in voice disorders. J Voice. 2005 Jun;19(2):300-15.

Fusini F, Bisicchia S, et al. Nutraceutical supplement in the management of tendinopathies: a systematic review. Muscles Ligaments Tendons J. 2016 May 19;6(1):48-57.

Ghensi P, Cucchi A, Creminelli L, Tomasi C, Zavan B, Maiorana C. Effect of Oral Administration of Bromelain on Postoperative Discomfort After Third Molar Surgery. J Craniofac Surg. 2017 Mar;28(2):e191-e197. doi: 10.1097/SCS.0000000000003154.

Giovanni A, Chanteret C, Lagier A. Sulcus vocalis: a review. Eur Arch Otorhinolaryngol. 2007 Apr;264(4):337-44. Epub 2007 Jan 13.

Hirano M. Morphological structure of the vocal cord as a vibrator and its variations. Folia Phoniatr (Basel). 1974;26(2):89-94.

Isshiki N. Mechanical and dynamic aspects of voice production as related to voice therapy and phonosurgery. Otolaryngol Head Neck Surg. 2000 Jun;122(6):782-93.

Italiano G, Raimondo M, Giannetti G, Gargiulo A. Benefits of a Food Supplement Containing Boswellia serrata and Bromelain for Improving the Quality of Life in Patients with Osteoarthritis: A Pilot Study. J Altern Complement Med. 2019 Nov 1. doi: 10.1089/acm.2019.0258. [Epub ahead of print]

Kacker SK. Phonosurgery and other voice improvement techniques .Med J Armed Forces India. 1997 Apr; 53(2): 127–130.

Lavy JA, Wood G, Rubin JS, Harries M Dysphonia associated with inhaled steroids. J Voice. 2000 Dec;14(4):581-8.

Mataro I, Delli Santi G, Palombo P, D'Alessio R, Vestita M. Spontaneous healing and scar control following enzymatic debridement of deep second-degree burns. Ann Burns Fire Disasters. 2017 Dec 31;30(4):313-316.

Maurer HR. Bromelain: biochemistry, pharmacology and medical use. Cell Mol Life Sci. 2001 Aug;58(9):1234-45.

Mirza N, Kasper Schwartz S, Antin-Ozerkis D. Laryngeal findings in users of combination corticosteroid and bronchodilator therapy. Laryngoscope. 2004 Sep;114(9):1566-9.

Mohamed Tap F, Abd Majid FA et al. In Silico and In Vitro Study of the Bromelain-Phytochemical Complex Inhibition of Phospholipase A2 (Pla2). Molecules. 2018 Jan 19;23(1).

Prabhavathi K, Chandra US, Soanker R, Rani PU. A randomized, double blind, placebo controlled, cross over study to evaluate the analgesic activity of Boswellia serrata in healthy volunteers using mechanical pain model. Indian J Pharmacol. 2014 Sep-Oct;46(5):475-9. doi: 10.4103/0253-7613.140570.

Saha A, Saha K, Chatterjee U. Primary aspergillosis of vocal cord: Long-term inhalational steroid use can be the miscreant. Biomed J. 2015 Dec; 38(6):550-553. doi: 10.1016/j.bj.2015.09.001. Epub 2016 Mar 15.

Sakae FA, Imamura R, Sennes LU, Mauad T, Saldiva PH, Tsuji DH. Disarrangement of collagen fibers in Reinke's edema. Laryngoscope. 2008 Aug;118(8):1500-3.

Salturk Z, Kumral T L, Uyar Y. Histopathological Analysis of the Effects of Corticosteroids on Vocal Cords: Experimental Study. Indian J Otolaryngol Head Neck Surg (Jan–Mar 2018) 70(1):111–114.

Tavaluc R, Tan-Geller M. Reinke's Edema. Otolaryngol Clin North Am. 2019 Aug;52(4):627-635. doi: 10.1016/j.otc.2019.03.006. Epub 2019 May 14.

Wang BY, Amolat MJ, Woo P, Brandwein-Gensler M. Atypical mycobacteriosis of the larynx: an unusual clinical presentation secondary to steroids inhalation. Ann Diagn Pathol. 2008 Dec;12(6):426-9.

Williams AJ, Baghat MS, Stableforth DE, Cayton RM, Shenoi PM, Skinner C. Dysphonia caused by inhaled steroids: recognition of a characteristic laryngeal abnormality. Thorax 1983 Nov;38(11):813-821

Yamaguchi H, Shrivastav R, Andrews ML, Niimi S. A comparison of voice quality ratings made by Japanese and American listeners using the GRBAS scale. Folia Phoniatr Logop. 2003 May-Jun;55(3):147–157.

Yuan G, Wahlqvist ML, He G, Yang M, Li D. Natural products and anti-inflammatory activity. Asia Pac J Clin Nutr. 2006;15(2):143-52.

Zhang Z. Mechanics of human voice production and control. J Acoust Soc Am. 2016 Oct;140(4):2614.

Pubblicato il 27 maggio 2020 · https://www.frontieraorl.it/it/767-2/